RADIODIAGNOSTICUL ÎN STOMATOLOGIE

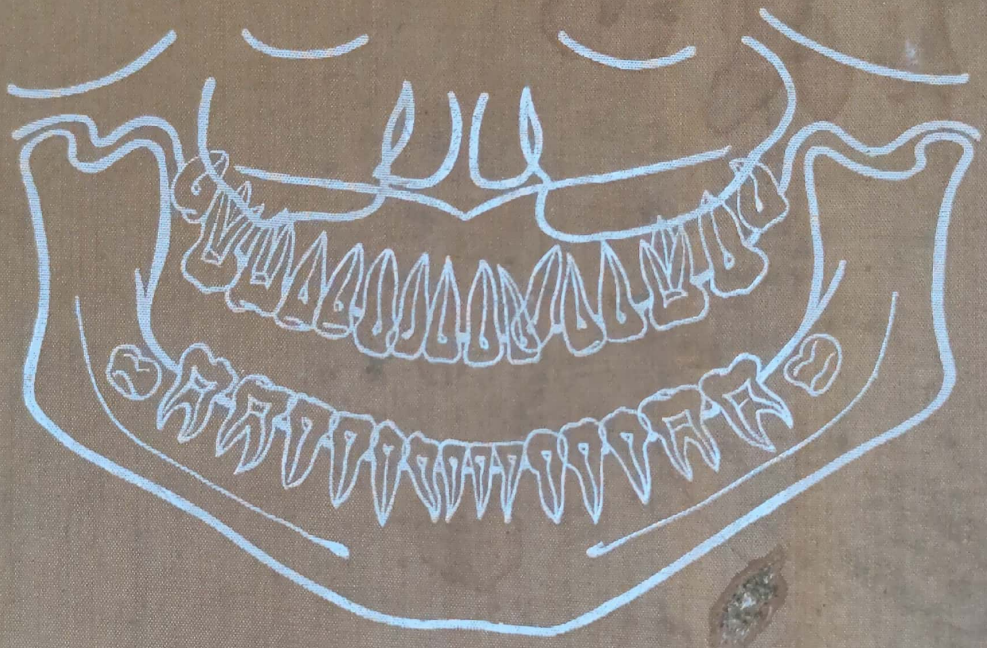

VALERIAN POPESCU MIHAI RĂDULESCU

Prof. dr. doc. VALERIAN POPESCU
Membru corespondent al Academiei R.S.R.
Membru al Academiei de medicină

Dr. MIHAI RĂDULESCU
Doctor în ştiinţe medicale.
Medic primar radiolog

RADIODIAGNOSTICUL ÎN STOMATOLOGIE

EDITURA MEDICALĂ – BUCUREŞTI, 1973

Scanned with OKEN Scanner

Redactor de carte: Dr. CRISTIAN MATAK
Tehnoredactor: VIOLANDA LEORDEANU

Bun de tipar: 21-VIII-1973. Formatul: 8/70×100. Hîrtie cretată: 70×100/70. Coli de tipar: 27. Tiraj: 4380 ex.

●

Tiparul executat de Întreprinderea poligrafică „ARTA GRAFICĂ" — București Republica Socialistă România com. 2791

Scanned with OKEN Scanner

PREFAŢĂ

Dezvoltarea impetuoasă pe care o cunoaşte stomatologia în ţara noastră în ultimele două decenii, după înfiinţarea facultăţilor de stomatologie, se materializează nu numai în creşterea importantă a numărului de cadre şi extinderea reţelei de specialitate — raţional distribuită pe tot cuprinsul ţării — ci şi în amplificarea sferei preocupărilor medicilor stomatologi. Astfel cadrele formate în cele cinci facultăţi, alături de afecţiunile odontoparodontale curente, abordează întreaga patologie a domeniului bucomaxilofacial, folosind în investigaţia clinică curentă examenul radiologic.

De aceea, în programul de învăţămînt a fost introdus studiul radiologiei de specialitate, în etapa actuală în cadrul disciplinei de Chirurgie bucomaxilofacială, dar avînd conturată perspectiva de a se structura ca o disciplină aparte, cu un conţinut bine închegat, corespunzător unei temeinice pregătiri teoretice şi practice a medicilor stomatologi, care sînt chemaţi nu numai să interpreteze imaginile radiografice, dar şi să efectueze ei înşişi anumite tehnici de radiodiagnostic.

Volumul de faţă — rezultat al colaborării între un specialist de radiologie şi un clinician — este structurat astfel, încît studentul în formare şi medicul stomatolog practician să găsească ansamblul de cunoştinţe necesare utilizării acestei metode, atît de valoroase, cu suficientă competenţă.

Astfel, în prima parte sînt date o serie de noţiuni privind radiaţiile X, prezentarea lor fiind făcută însă destul de sumar, numai cît este indispensabil medicului stomatolog pentru a înţelege principiile formării imaginii radiologice, pentru a putea efectua personal o radiografie dentară şi pentru a o interpreta concret.

Urmărind a face mai uşoare lectura şi însuşirea noţiunilor de strictă specialitate radologică, a fost evitată utilizarea unor formule şi ecuaţii, folosindu-se exprimări simple şi recurgîndu-se la comparaţii accesibile înţelegerii medicului stomatolog practician, astfel încît acesta, cunoscînd posibilităţile şi limitele examenului radiologic, să poată da indicaţii corecte şi să aprecieze realist valoarea acestei investigaţii, adesea hotărîtoare pentru diagnostic.

În a doua parte sînt prezentate tehnicile uzuale de radiodiagnostic dentar, dentoalveolar, al oaselor craniului visceral, articulaţiei temporomandibulare etc. şi un număr de tehnici speciale, mai importante, dîndu-se suficiente detalii pentru ca ele să poată fi deprinse şi introduse în sistemul de lucru al serviciilor de radiologie şi de stomatologie.

În sfîrşit, a treia parte tratează problemele de diagnostic radiologic în diferitele afecţiuni dentoparodontale, ale oaselor maxilare, sinusurilor, glandelor salivare etc., căutîndu-se să se dea cît mai adecvat şi explicit, interpretarea procesului patologic, reflectat în imaginea radiologică.

Această a treia parte, pe care am ilustrat-o amplu, cu aspecte cît mai sugestive şi mai caracteristice, este prezentată în sistem de atlas, în intenţia ca medicul stomatolog confruntînd radiografiile din cazuistica sa cu cele din volum să-şi poată orienta cît mai judicios diagnosticul.

Desigur, lucrarea nu poate fi socotită ca epuizînd integral problemele pe care le ridică radiodiagnosticul în stomatologie; de aceea, vom fi recunoscători tuturor celor care ne vor da sugestii constructive, destinate completării ei la o eventuală nouă ediţie.

Un cuvînt de mulţumire «Editurii medicale» pentru că a asigurat tipărirea lucrării în condiţii tehnice corespunzătoare, astfel încît iconografia, care constituie unul dintre elementele de bază în valorificarea conţinutului, să aibă claritatea indispensabilă discernerii detaliilor caracteristice imaginilor radiologice.

Mulţumiri tuturor acelora cari prin bunăvoinţa lor au sprijinit apariţia acestei lucrări şi în special colaboratoarelor serviciului de radiologie Doina Morariu şi Ferenike Halianis.

Prof. dr. doc. **VALERIAN POPESCU**

Membru Corespondent al Academiei R.S.R.
Membru titular al Academiei de Ştiinţe Medicale

Scanned with OKEN Scanner

SUMAR

Pag.

Prefață 5

Istoric 9

1

NOȚIUNI GENERALE

Razele X — producere, noțiuni generale 13

Producerea radiațiilor X 13
Formarea imaginii radiologice 14
Bazele fizice ale imaginii radiologice .. 18
Bazele anatomice ale imaginii radiologice 22
Protecția în radiologie 23

2

EXAMENUL RADIOLOGIC ÎN STOMATOLOGIE

Aparatul radiologic dentar 29

Examenul radiologic dentoparodontal 31

1. Incidența endobucală, retroalveolară izometrică și ortoradială 31
Tehnici speciale ale incidenței retroalveolare izometrice și ortoradiale adaptate pe grupe de dinți 36
Completări și corecții ale incidenței retroalveolare izometrice și ortoradiale 41
2. Incidența endobucală izometrică și ortoradială cu film ocluzal 45
Tehnica incidenței izometrice și ortoradiale cu film ocluzal pe grupe de dinți 45
3. Incidența endobucală axială cu film ocluzal. 48
Anatomie radiologică dentoalveolară .. 51
Imaginea radiologică normală a fiecărui dinte 52
Erupția dinților 55

Pag.

Examenul radiologic al craniului visceral .. 58

Tehnici pentru examinarea masivului facial 61
Incidența pentru sinusurile anterioare craniofaciale 61
Incidența semiaxială a masivului facial 63
Incidența axială a masivului facial 65
Incidența semiaxială transorală pentru sinusurile posterioare 67
Incidența pentru orbite — de față — simetrică bilateral 68
Incidența pentru fanta orbitară inferioară 69
Incidența comparativă bilaterală pentru arcada zigomatică 70
Incidența de profil a masivului facial 71
Incidența de profil a oaselor proprii nazale 72
Incidența axială pentru casele proprii nazale 73
Incidența axială endobucală a sinusului maxilar 74
Incidența axială endobucală a palatului dur 75
Incidența oblică pentru maxilar 76
Incidența oblică pentru celulele etmoidale 77
Tehnici pentru examenul radiologic al mandibulei 78
Incidența de mandibulă defilată (ramura orizontală) 78
Incidența de mandibulă defilată (unghi și ramură ascendentă) 79
Incidența laterală pentru spațiul mandibulovertebral și apofiza stiloidă 80
Incidența de profil a mandibulei 81
Incidența de contact posteroanterioară a mentonului 82
Incidența anteroposterioară a mentonului 83
Incidența tangentă posteroanterioară a ramurii ascendente 84

Scanned with OKEN Scanner

Incidența tangentă pentru unghiul mandibulei 85
Incidența axială a mandibulei și a planșeului bucal 86
Incidența maxilarului pentru raporturile arcadă dentară-sinusurile maxilare 87
Incidența de ansamblu a mandibulei 88
Tehnici pentru articulația temporomandibulară 90
Incidența Schüller 90
Incidența Parma 92
Tehnici speciale 94
Stereoradiografia 94
Tomografia 96
Radiografia direct mărită 99
Amplificatorul de luminozitate 100
Radiografia panoramică a întregii dentații 101

3

RADIODIAGNOSTICUL ÎN PATOLOGIA BUCO-MAXILO-FACIALĂ

Radiodiagnosticul cariei dentare 107
Radiodiagnosticul în procesele patologice apicoperiapicale 111
Radiodiagnosticul parodontopatiilor marginale 114
Radiodiagnosticul în anomaliile dentare 117
Radiodiagnosticul în incluzia dentară 122
Radiodiagnosticul în extracția dentară 124
Radiodiagnosticul în infecțiile oaselor maxilare 127
Radiodiagnosticul leziunilor osoase specifice 130
Radiodiagnosticul în sinuzita maxilară odontogenă 131
Radiodiagnosticul în traumatologia maxilo-facială 136
Radiodiagnosticul în leziunile traumatice ale dinților 153
Radiodiagnosticul în patologia tumorală a maxilarelor 155
Pseudotumori, tumori odontogene 155
Tumorile benigne 167
Tumorile maligne 170
Radiodiagnosticul în osteopatiile pseudotumorale ale maxilarelor, în distrofii și în bolile de sistem 175
Radiodiagnosticul în anomaliile dentomaxilare, în deformațiile și defectele osoase 179
Radiodiagnosticul în malformațiile congenitale labiomaxilopalatine 182
Radiodiagnosticul în patologia articulației temporomandibulare 190
Radiodiagnosticul în bolile glandelor salivare 195
Radiodiagnosticul corpilor străini 208
Radiodiagnosticul în implantologie 211

Bibliografie 214

Scanned with OKEN Scanner

ISTORIC

Marile descoperiri sînt rodul şi sinteza efortului comun depus de oamenii de ştiinţă de-a lungul unei lungi perioade istorice. În domeniul electricităţii, Watt, Crookes, Edison, Rumkorph, Maxweel reprezintă numai cîteva personalităţi care, prin aportul, observaţiile şi experienţa lor, au creat premisele pentru descoperirea radiaţiilor X. Este totuşi meritul de necontestat al lui Wilhelm Conrad Röntgen, profesor de fizică la universitate şi directorul Institutului de cercetări de fizică din Würzburg (Bavaria), de a fi remarcat şi interpretat corect un anumit fenomen şi de a fi descoperit astfel, în 1895, razele X.

Sylvanus P. Thomson, fizician englez, contemporan cu Röntgen şi fondator al « British Röntgen Society » (1897), descrie astfel această descoperire epocală:

— „8 noiembrie 1895 va rămîne o dată memorabilă în istoria ştiinţelor. În acea zi, o lumină care nu mai fusese niciodată văzută a fost pentru prima oară recunoscută prin observaţia unui om. Observatorul a fost profesorul W. C. Röntgen; locul descoperirii, Institutul de cercetări fizice al Universităţii din Würzburg în Bavaria; ceea ce a văzut cu ochii săi, o slabă iluminare verde şi tremurătoare pe o bucată de carton acoperit cu un produs chimic fluorescent. El a mai văzut pe ecranul slab luminat şi o linie de umbră".

„Toate acestea s-au petrecut într-o sală riguros obscură, în care pătrunderea oricăror raze de lumină era exclusă. În această sală, un tub Crookes, excitat de descărcările unei bobine de inducţie, era acoperit cu ecrane de carton negru, opac pentru lumina cunoscută, chiar cea mai intensă. În această obscuritate, special creată pentru a permite ochiului de a recepţiona orice fenomen luminescent, nu era nimic luminos, pînă cînd acele radiaţii, încă neidentificate şi emanînd fără dubiu din tubul Crookes au traversat carapacea de carton, căzînd pe ecranul fluorescent; ele şi-au pus în evidenţă existenţa luminînd, într-o oarecare măsură, obscuritatea".

„Să vadă că ecranul s-a iluminat sub influenţa unor radiaţii invizibile, să remarce o linie de umbră traversînd ecranul, să identifice obiectul care a produs această umbră, să verifice că sursa de radiaţii este cu certitudine tubul Crookes, toate acestea nu i-au luat cercetătorului experimentat, care era Röntgen, decît cîteva minute".

„Aceste radiaţii, care nu apar vizibile decît atunci cînd cad pe un ecran, s-au dovedit a avea o putere de pătrundere de neimaginat pînă atunci. Ele străbat cu uşurinţă cartonul, lemnul, stofa; ele străbat tăblia unei mese subţiri, o carte de două mii de pagini şi fac să strălucească în continuare ecranul plasat în calea lor. Numai metalele, arama, fierul, argintul, plumbul par a fi mai puţin penetrabile, cele mai dense dintre ele fiind practic opace. Cel mai ciudat însă, dintre toate acestea, era faptul că, dacă pielea era foarte transparentă, oasele erau mult mai puţin transparente".

„Cercetătorul, interpunîndu-şi mîna între sursa de radiaţii şi ecran, a văzut proiectat conturul osos, pe viu, al mîinii sale. Marea descoperire se înfăptuise".

Cu această ocazie s-a efectuat şi primul examen radiologic. De atunci şi pînă astăzi, datorită contribuţiei oamenilor de ştiinţă, fizicieni, ingineri, medici, prin studiile moderne asupra constituţiei materiei şi în special asupra constituţiei atomului şi prin perfecţionarea continuă a aparaturii, ştiinţa radiologiei a cunoscut o dezvoltare prodigioasă, iar examenele radiologice s-au diversificat continuu, aplicîndu-se din ce în ce mai mult în industrie şi în medicină.

Neputînd cuprinde multitudinea datelor ce subliniază evoluţia atît de complexă a acestei ştiinţe moderne, ne vom limita doar la schiţarea foarte pe scurt a cîtorva etape istorice ale radiodiagnosticului în stomatologie.

Au încercat să facă radiografii dentare Otto Walkhoff (la 15 zile după epocala descoperire a lui Röntgen, noiembrie 1895), apoi H. König în 1896 şi — oarecum în ordine cronologică — Rollins, Iacobi. Se pare că entuziasmul lor a scăzut datorită greutăţilor de tehnică, şi anume: timpul de expunere foarte lung, aproximativ 15 minute, imagini deformate prin aplicarea unor incidenţe inadecvate, clişee de sticlă greu de manipulat. În 1899, Sjöegren (Stockholm), aplicînd retroalveolar hîrtie fotografică, obţine imagini ceva mai bune. Abia în 1907 Belot, în Franţa, Holtznecht Kinböck, în Austria, Costa Sinclaire, în Anglia, pun la punct o incidenţă care permite efectuarea de radiografii endobucale cu o proiecţie izometrică şi ortoradială. Clişeul de sticlă, izolat de lumină într-un ambalaj opac, era ţinut de pacient ocluzal, iar fasciculul de radiaţii cădea pe film cu o înclinare care varia între 45 şi 60°.

În 1914 este introdus în practica fotografică filmul de nitrat de celuloză imaginat de Kodak. Tot în 1914, Dieck folosind acest film, descrie incidenţa retroalveolară ce-i poartă numele şi care de fapt este o adaptare perfecţionată a incidenţei descrise în 1907 de Cieszinsky. În 1930, Simpson pune la punct incidenţa axială cu film ocluzal. Contribuţii şi perfecţionări ale tehnicilor au mai adus Ivy, Raper, Van Waer, Le Master, Parma,

Scanned with OKEN Scanner

pentru a nu cita decît cîteva nume dintre cele mai cunoscute.

La noi în țară primele radiografii dentare par a fi fost efectuate de prof. D. Gerota (1901). Abia în anul 1921 găsim că în programa analitică a cursurilor teoretice de la Institutul de perfecționare Colțea sînt prevăzute „trei lecții de radiologie aplicată la stomatologie". Cursul era ținut de C. Severeanu (arhiva I.M.F. București dosar nr. 25/1920—1941).

O contribuție de mare valoare a fost adusă de profesorul I. Iacobovici, Popolița, S. Jianu și Albu, care pun la punct sialografia, în 1925, metodă care a constituit un evident progres, și publică, în 1926, în „Presse Médicale" nr. 76, „Tehnica sialografiei".

Între 1921 și 1935, radiografiile dentare se efectuau sporadic în centrele universitare, la București de C. Severeanu, D. Gerota, la Iași de Hurmuzescu, Radu Emil, la Cluj de Popolița, Albu și D. Negru. În presa medicală din țara noastră încep să apară articole de radiologie stomatologică, dintre care citățm cîteva mai interesante. În „Buletinul medico-terapeutic" nr. 9 din 1927 este de reținut articolul doctorului C. Dumitrescu, care recomandă medicilor stomatologi să-și facă singuri radiografiile dentare „pentru a putea mai bine să coroboreze datele clinice cu cele radiologice". Articolul conține metode de examen radiologic, incidențe intra- și extrabucale, descrierea stereoradiografiei, precum și indicații ale examenului radiologic în malformații, anomalii dentomaxilare și pentru ortodonție.

În „Presa dentară" nr. 26—27 din 1936 apare articolul prof. Costa Eugen intitulat „Radiografia și ortopedia dentofacială", iar în „Revista română de stomatologie" nr. 2 din 1937 este tradus articolul doctorului Wachsman „Principiile de construcție ale aparatelor de radiologie stomatologică".

După 1935, cînd învățămîntul stomatologic este reorganizat de prof. Dan Theodorescu, alături de medicii radiologi încep să se preocupe de efectuarea radiografiilor dentare și medicii stomatologi. Chiar profesorul Dan Theodorescu publică în „Revista română de stomatologie" nr. 1/1937, articolul intitulat „Examenul radiologic al articulației temporomandibulare, radiografia de față și profil", iar în articolul intitulat „Problema cancerului", scris în limba franceză în colaborare cu Otto Hoffer, publicat în nr 4/1937 al aceleiași reviste, sînt tratate metodele de tratament chirurgicale, radioterapeutice și asocierea radiochirurgicală.

Pe măsură ce se dezvoltă învățămîntul stomatologic, după înființarea catedrei de stomatologie la Facultatea de medicină din București, activitatea publicistică legată de radiologia stomatologică se intensifică. Apar articole, cazuri clinice, comunicări în cadrul Societății române de stomatologie, avînd nivel științific echivalent cu cel din alte țări cu tradiții mai vechi și cu cadre de specialitate mai numeroase. Pentru a puncta această perioadă amintim cîteva nume de medici stomatologi și specialiști radiologi care au adus contribuții apreciate: Sarru, C. Dimitriu, Bilașcu, Dimitrie Negru, Mircea Athanasiu, Gh. Schmitzer.

După reforma învățămîntului din 1948, care favorizează ampla dezvoltare a tuturor disciplinelor medicale, iau ființă facultăți de stomatologie la București, Cluj, Timișoara, Iași, Tîrgu Mureș. În cadrul lor se dezvoltă, în colaborare cu catedrele de radiologie generală ale institutelor de medicină, nuclee de radiologie stomatologică. Numărul publicațiilor de specialitate a crescut foarte mult și nu mai poate fi cuprins într-o prezentare exhaustivă. Ne limităm, deci, să citățm pe cele mai semnificative pentru procesul de învățămînt: capitolul de radiologie stomatologică din Cursul de radiodiagnostic, IPSMF, 1952, apărut sub redacția conf. Amilcar Georgescu, capitolul din Tratatul de radiodiagnostic clinic, apărut în Editura medicală în 1963, sub redacția prof. I. Bîrzu; capitole asemănătoare au apărut în monografia „Examenul radiologic al craniului" și în Cursul de roentgendiagnostic (1960) elaborate de catedra de radiologie I.M.F. Iași, prof. Gh. Chișleag.

Primul curs special de « Radiologie stomatologică » a fost redactat de prof. I. Bîrzu (Ed. I.M.F. București, 1961), iar recent a apărut cursul prof. Gh. Chișleag „Roentgendiagnosticul în stomatologie" în 2 volume (litografia I.M.F. Iași, 1970).

Scanned with OKEN Scanner

1

NOŢIUNI GENERALE

Scanned with OKEN Scanner

RAZELE X
PRODUCERE, NOŢIUNI GENERALE

Radiaţiile X constituie una din formele energiei radiante, un ansamblu de cuante electromagnetice născute din continua şi nesfîrşita mişcare a materiei. Ele fac parte din familia undelor radiofonice, a radiaţiilor infraroşii, a radiaţiilor vizibile, a radiaţiilor ultraviolete şi a radiaţiilor cosmice. Locul lor este între razele ultraviolete şi cele cosmice. Se deosebesc de acestea prin lungimea de undă şi se aseamănă prin proprietăţile esenţiale (fig. 1).

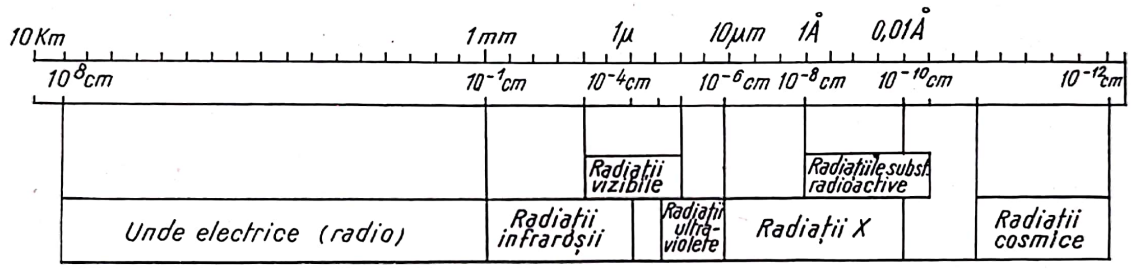

Fig. 1 — Lungimile de undă ale radiaţiilor electromagnetice.

Lungimile de undă ale radiaţiilor X se măsoară în Å=angströmi, unitate de lungime egală cu a zecea milioana parte dintr-un milimetru (10^{-8}). Se mai măsoară în mμ=milimicroni (10^{-7}), care sînt echivalentul a 10Å şi în X, unitate de măsură ce reprezintă o miime de Å sau zece miliardimi de mm (10^{-11}).

PRODUCEREA RADIAŢIILOR X

Niels Bohr a arătat că atomul este de fapt un complex de nivele de energie distribuite pe orbite concentrice pe care se deplasează electronii. Energia este cu atît mai mare cu cît orbita ce se defineşte se află la distanţă mai mare de nucleul atomic. Orbitele centrale au, deci, energie potenţială mai mică decît cele periferice. Comparînd forţa de atracţie dintre nucleul atomului şi electronii de pe orbitele periferice asemănătoare cu forţa de atracţie gravitaţională dintre pămînt şi corpuri ridicate la diferite niveluri, atunci diferenţa de energie potenţială este egală cu energia necesară ridicării corpului respectiv la nivelul dat. Pentru a deplasa pe o orbită circumterestră un corp la 500 km este necesar un consum de energie mult mai mare decît pentru a ridica acelaşi corp numai la 100 km. În momentul căderii, corpul respectiv pune în libertate energia potenţială pe care a înmagazinat-o. Dacă de la orbita de 500 km corpul cade pînă la 100 km, energia eliberată va fi egală cu diferenţa energiei consumate pentru a ridica corpul între cele două niveluri. Fenomenul se petrece relativ asemănător între orbitele electronice ale atomului.

În interiorul tubului radiogen, şi anume în plăcuţa de tungsten a anticatodului, exact în momentul în care electronii liberi din jurul filamentului o bombardează cu viteze foarte mari, proporţionale cu diferenţa de potenţial electric dintre catod şi anod, aceşti electroni-bombe pătrund în interiorul tungstenului şi se pot ciocni cu electroni-ţintă. În acel moment se produc o serie de fenomene complexe, dintre care, simplificînd şi schematizînd, amintim doar două. Electronul-bombă izbind un electron-ţintă de pe o orbită centrală, îl dislocă, iar locul său rămîne liber. Atomul intră într-o stare labilă de excitaţie, din care iese prin ocuparea locului liber de pe orbita centrală de către un electron de pe orbita periferică. În acel moment se pune în libertate o unitate de energie electromagnetică, o cuantă de energie radiantă caracterizată printr-o anumită frecvenţă şi lungime de undă, caracteristice diferenţei de energie dintre orbitele respective, la rîndul lor, caracteristice atomului respectiv. Dacă frecvenţa este mică, iar lungimea de undă mare, s-a născut o cuantă de energie calorică şi pe măsură ce frecvenţa creşte, iar lungimea de undă se reduce, apar fenomene fotonice, de fluorescenţă şi apoi radiaţii X.

Al doilea fenomen, care se produce simultan cu primul, în momentul ciocnirii electronului-bombă cu ţinta, şi mult mai important, este frînarea bruscă a electronului-bombă. Nu luăm în considerare frînarea lentă datorită cîmpului electric intraatomic, ci doar pe cea bruscă. Energia cinetică foarte mare a acestuia, primită de la diferenţa de potenţial electric dintre catod şi anod, este pusă în libertate în momentul frînării sub

Scanned with OKEN Scanner

forma de radiații X. Lungimea de undă a acestor radiații este invers proporțională cu diferența de potențial dintre catod și anod. În cazul frînărilor parțiale, cu ricoșeuri laterale și cu ciocniri multiple, pe care le putem asemăna cu jocul de biliard, unitățile de energie puse în libertate la fiecare frînare succesivă au frecvențe din ce în ce mai mici și lungimi de undă proporțional mai mari. Apar și în acest caz condițiile formării de căldură și fenomene flourescente. În tubul radiogen se nasc aproximativ 1% radiații X și 99% fenomene fluorescente plus căldură. Randamentul este foarte redus, producîndu-se o mare risipă de energie.

Fasciculul de radiații astfel format — și denumit fascicul incident — reprezintă suma radiațiilor de frînare și a celor caracteristice. El este omogen ca intensitate, dar discontinuu în conținut, fiind format din fragmente de energie, din „atomi" de energie. Denumirea de „atomi" de energie i se atribuie lui Planck, părintele teoriei cuantelor, care prin formula $E = h\nu$ în care E este energia cuantei, h este o constantă, iar ν frecvența ei, a definit calitatea radiațiilor. Aplicînd această formulă se stabilește că energia cuantei este direct proporțională cu frecvența radiației. Acești „atomi" de energie avînd frecvențe diferite și, deci, lungimi de undă diferite, compun fasciculul incident. Lungimea de undă cea mai mică este determinată de înalta tensiune electrică ce produce bombardamentul electronic. Iată, deci, o relație directă între valoarea înaltei tensiuni și lungimea de undă caracteristică a fasciculului de radiații. Această relație este definită de legea Duane-Hunt, $\lambda = \frac{12{,}34}{V}$ în care λ = lungimea de undă exprimată în Å, iar V = tensiunea electrică exprimată în kV. Pentru practică trebuie să reținem că tensiunea electrică la aparatele de radiodiagnostic definește calitatea radiațiilor. Cu cît tensiunea este mai mare, lungimea de undă este mai mică, radiațiile au o penetrație mai mare; deci, o calitate mai bună; sînt radiații mai dure.

Fasciculul de radiații incident poate să conțină cantități diferite de radiații. Cantitatea este dependentă de numărul atomilor-bombă, adică de gradul de incandescență al filamentului catodic, incandescență care, la rîndul său, este direct proporțională cu intensitatea curentului de joasă tensiune, curent de încălzire al filamentului. Cantitatea mai este dependentă și de timpul de emisiune a radiațiilor, în cazul aparatelor de diagnostic în stomatologie, măsurat în secunde și fracțiuni de secundă. Putînd regla intensitatea încălzirii, înalta tensiune și timpul de emisiune, se obține fasciculul de radiații cel mai indicat pentru penetrarea optimă a regiunii de examinat și pentru înnegrirea corespunzătoare a filmului radiologic.

FORMAREA IMAGINII RADIOLOGICE

Imaginea radiografică se deosebește în multe privințe de imaginea vizuală obișnuită. Ea este o reprezentare de umbre produse pe film de fasciculul de radiații emergent. Acesta, prin excelență neomogen, datorită absorbției pe care a suferit-o trecînd prin corpul de examinat, produce însumări și ștergeri de umbre, suprapuneri de imagini cu deformări marginale și proiecții geometrice care acoperă unele detalii și accentuează altele. Obiectul examinat devine transparent, dar de o transparență deosebită, dictată de legile absorbției atomice și nu de cele optice. Pe scurt, imaginea radiologică reprezintă reducerea la două dimensiuni a unui obiect spațial. Vittorio Maragliano a asemănat-o cu o carte tipărită pe hîrtie transparentă, pe care examinatorul încearcă să o citească ținînd-o închisă în fața unei surse de lumină. Rezultatul va fi un amalgam de suprapuneri, față de care, oricît de îndemînatic ar fi, oricît ar încerca prin diferite incidențe și poziționări să descifreze cuvintele și figurile, citirea va fi greoaie și incompletă. Se simte în permanență nevoia de a realiza noi unghiuri de examinare, de a întrebuința noi tehnici.

Unghiurile de examinare în radiodiagnostic formează *incidențele*, iar tehnicile diferite constituie *sistemul de examen*, care de la radiografia simplă se complică cu întrebuințarea substanțelor de contrast, a stereoradiografiei, a radiografiilor direct mărite sau a radiografiilor cu tensiune mare. Tot prin analogie cu citirea unei cărți se poate spune că metoda obișnuită de a citi foaie cu foaie s-a tradus în radiodiagnostic prin efectuarea de *tomografii*, adică prin examinarea strat cu strat a regiunii interesate.

Să examinăm foarte sumar elementele care participă la formarea imaginii radiografice și care explică unele neconcordanțe cu aspectul transparenței comune.

A. ABSORBȚIA

Modelul atomului descris de Rutherford este reprezentat de un nucleu central în jurul căruia se rotesc pe orbite rotunde sau eliptice electroni care se grupează în straturi caracterizate prin niveluri de energie. În total pot fi *șapte orbite* denumite prin literele, alfabetului, între K pentru cea mai apropiată de nucleu și Q pentru cea mai îndepărtată. Numărul electronilor de pe orbite este diferit, după cum urmează:

K	L	M	N	O	P	Q	
1	2	3	4	5	6	7	Nr. orbitei
1	4	9	16	25	36	49	Ridicat la pătrat
2	8	18	32	50	72	98	Adunat cu el însuși, reprezintă numărul electronilor pe fiecare orbită.

Acest număr este totdeauna complet pentru niveluri de energie centrale; numai orbita periferică, *orbita de valențe*, poate face excepție.

Numărul orbitelor variază de la element la element, ele constituind caracteristica fiecăruia. Între nucleu și orbite se află spații mari, atît de mari încît materia propriu-zisă, nucleul plus electronii, reprezintă doar a trilioana parte din volumul unui atom. Pentru o ilustrare mai plastică vom face aceeași comparație pe care

Scanned with OKEN Scanner

a făcut-o Karl Böhm descriind un atom de hidrogen cu nucleul amplificat pînă la dimensiunea unei mingi de fotbal, iar electronul de pe prima și unica orbită, amplificat pînă la dimensiunile unui bob de mazăre, adică de 1836 de ori mai mic decît nucleul. Între minge și bobul de mazăre, pentru a se păstra proporția dimensiunilor reale, ar trebui să fie o distanță de 320 m. Iată dar cît spațiu gol, spațiu liber, se află în interiorul unui atom. Prin acest spațiu, radiațiile X străbat materia, trecînd aproape nestingherite. Acesta este *fenomenul de penetrabilitate.*

Totuși, o parte din radiații se izbesc de elementele materiale ale atomului și, datorită unor legi stabilite statistic, sînt absorbite de corpul străbătut.

Măsurînd cantitativ fasciculul emergent, fasciculul de radiații care a trecut printr-un corp, vom constata că el este mai redus, este atenuat. Această atenuare se produce după următoarea formulă exponențială:

$$I = I_0 e^{-\mu x}$$

în care I_0 este intensitatea fasciculului incident, I reprezintă intensitatea fasciculului emergent, x este grosimea corpului de examinat care a fost străbătut de fascicul, iar μ un coeficient de atenuare care depinde de numărul atomic și densitatea corpului străbătut, precum și de lungimea de undă a radiației întrebuințate.

Fasciculul emergent este divers și complex, constituit dintr-o serie de radiații ondulatorii și corpusculare, așa după cum se poate vedea în figura 2.

Absorbția prin difuziune se datorește ciocnirii întîmplătoare a cuantelor de energie radiantă cu electroni

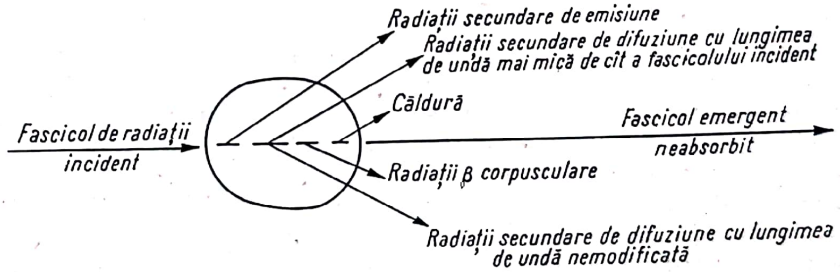

Fig. 2 — Radiațiile care compun fasciculul emergent.

ai corpului străbătut. Dacă energia incidentă nu este suficientă pentru a disloca electronii de pe nivelul lor energetic, cuanta își schimbă direcția, dar își păstrează lungimea de undă. Apar astfel radiației secundare de difuziune cu lungimea de undă nemodificată.

Dacă energia incidentă este suficientă pentru a disloca electronul ciocnit *(fenomenul Compton)*, electronul capătă o energie cinetică mare, devine o radiație corpusculară, iar cuanta de radiație X incidentă rămîne cu o lungime de undă mai mică și își schimbă direcția divergent față de traiectoria electronului. Apare o radiație secundară de difuziune cu lungimea de undă mai mică.

Absorbția prin emisiune se formează în timpul dislocării din atom a unui electron de pe una din orbitele centrale. Un alt electron de pe orbita periferică îi ia locul, punînd în libertate diferența de energie existentă între cele două niveluri. Se naște o radiație secundară caracteristică, cu lungime de undă mai mică decît a radiației incidente și cu direcție de propagare diferită.

Un al treilea tip de absorbție este producerea de *perechi electron-pozitron*, fenomen foarte rar întîlnit și numai în cazul cuantelor de energie foarte mari care se absorb în nucleul atomic. Unirea perechii electron-pozitron devine, la rîndul ei, sursa de producere a unor cuante de energie.

Radiațiile secundare devin, la rîndul lor, incidente pentru atomii vecini și așa mai departe, pînă cînd, trecînd prin forma de radiații secundare, terțiare etc., fenomenul se stinge.

Clasificîndu-le după importanță, fenomenele de absorbție sînt: absorbția *prin difuziune*, absorbția *prin emisiune* și, în cantitate foarte mică, *formarea de perechi electron-pozitron.* Toate cazurile sînt însoțite de ionizarea atomilor străbătuți, care are importante repercusiuni biologice nocive. Ionizarea stă la baza măsurării cantitometrice a radiațiilor X.

Absorbția verificată prin măsurători simultane ale fasciculelor de radiații incident și emergent se supune unor *reguli generale statistice descrise de Bragg-Pierce*, și care sînt:

a) *Condiționarea absorbției în funcție de penetrabilitatea fasciculului de radiații*, de lungimea de lui undă. Cu cît lungimea de undă este mai mare, cu atît unitatea de energie radiantă găsește mai greu spații libere în interiorul atomilor prin care trebuie să treacă. Șansa de a fi oprită crește proporțional cu puterea a treia a lungimii de undă.

b) *Condiționarea absorbției în funcție de numărul atomic* al elementelor constituente ale corpului străbătut, și anume, absorbția crește proporțional cu puterea a patra a numărului atomic. Numărul atomic definește numărul electronilor pe care îi are atomul unui corp (tabelul lui Mendeleev, 1869). Oxigenul are numărul atomic 8, iar calciul 20. Aplicînd raportul puterii a patra la cele două corpuri, avem $\frac{20^4}{8^4} = 40$ ceea ce înseamnă că oxigenul absoarbe de 40 de ori mai puține radiații X decît calciul. Făcînd cîteva calcule asemănătoare, se poate evidenția ușor cît de mare este puterea de absorbție. Iodul este de 2 000 de ori mai opac decît oxigenul, bismutul de 10 000 de ori decît oxigenul, calciul de 120 de ori mai opac decît carbonul etc.

c) *Condiționarea absorbției în funcție de grosimea* corpului străbătut. Dacă grosimea crește în progresie

Scanned with OKEN Scanner

aritmetică, atunci absorbția sporește în progresie geometrică.

d) *Condiționarea absorbției în funcție de densitatea* corpului străbătut. Două volume identice, unul solid și al doilea gazos, chiar dacă numărul lor atomic este ușor diferit, cel al gazului putînd fi mai mare, absorbția va fi mai importantă în corpul solid. De exemplu, carbonul, corp solid cu greutate specifică 1,5, va fi mai opac decît aerul, cu greutate specifică 0,0013, deși carbonul are număr atomic mic 6, iar aerul număr atomic mai mare 15 (azot 7, oxigen 8).

Următorul tabel comparativ între greutatea specifică și absorbția determinată de numărul atomic pentru cîteva din elementele constituente ale corpului omenesc este semnificativ pentru explicarea formării imaginii radiologice.

Greutate specifică		Absorbția relativă	
Apa	1,0	Apa	1,0
Os	1,9	Fosfați de Ca	22,00
		Carbonați de Ca	15,15
		Oxalați de Ca	10,80
Părți moi	1,01—1,06	Carbon	0,69
		Apa	1,0
Cartilaj	1,09	Parafină*	0,49
Grăsimi	0,918	Grăsime	0,486
Aer	0,0013	Aer	0,0013

* Prin asemănare.

Ca urmare firească a absorbției radiațiilor X, se explică bazele fizice ale imaginii radiologice și se constată prezența a *trei trepte distincte* de contrast pe care le are corpul omenesc, fiecare corespunzînd unui grad diferit de înnegrire a filmului radiologic.

a) *Prima treaptă* este dată de absorbția deosebit de redusă, practic inexistentă, produsă de *aerul conținut în cavitățile naturale*. Ea contrastează puternic cu toate elementele vecine. Ca exemplu se poate da imaginea sinusurilor craniofaciale, a foselor nazale, a nazo-, oro- și hipofaringelui, fundurile de sac vestibulare, spațiul palatolingual, conductul auditiv extern etc. Imaginea acestor cavități apare ceva mai opacă decît transparența aerului, deoarece i se însumează suprapunerea, de la niveluri diferite, a pereților osoși respectivi. În cadrul fenomenului de sumație a planurilor de opacități diferite, cavitățile aerice transparente micșorează intensitatea opacităților osoase pe care se suprapun, fenomen denumit *substracție*. Pentru a exemplifica substracția amintim raportul crescut de transparență al sinusurilor normale comparativ cu transparența mai mică a orbitelor. La sinusuri se însumează os + părți moi din care se substrage aerul, în timp ce la orbite—cavități de dimensiuni aproape egale cu sinusurile — se însumează numai opacitatea osului cu transparența părților moi.

b) *A doua treaptă* de contrast este aceea a *părților moi*, care, datorită greutății specifice și compoziției chimice asemănătoare (oxigen, hidrogen, carbon, azot), au absorbția aproape egală, imagine aproape omogenă. Nu se pot diferenția pe filmul radiologic mușchii de țesutul conjunctiv, de vasele sanguine, de capsula și lichidul articular etc. Numai grăsimea, care are greutatea specifică mai mică decît restul părților moi, prezintă o absorbție ceva mai redusă, putîndu-se uneori distinge ca un strat ceva mai transparent.

Pe film, părțile moi apar reprezentate prin tonuri de gri care se intensifică proporțional cu grosimea. Imaginea lor este net delimitată și ușor de identificat dacă suprafața de învecinare cu aerul sau cu osul este tangentă la fasciculul de radiații. O formație tumorală de părți moi, un hematom, îngroșările de mucoasă endosinuzală pot avea contururi bine vizibile. Dacă suprafața de învecinare este perpendiculară pe fascicul, părțile moi apar ca o voalare discretă și difuză rezultată din însumarea opacității lor. Imaginea devine dificil de interpretat. În aceste situații se recomandă efectuarea de radiografii comparativ-simetrice între partea sănătoasă și cea bolnavă, pentru a putea depista modificările părților moi.

c) *A treia treaptă de contrast* natural este de fapt cea mai importantă, cea mai vizibilă și se datorește absorbției date de schelet. Greutatea specifică mare și prezența abundentă a sărurilor minerale sub formă de fosfat tricalcic și carbonat de calciu, la care calciul are numărul atomic 20, iar fosforul numărul atomic 15, reține o foarte mare parte din fasciculul de radiații. Imaginea scheletului este reprezentată pe film prin zone neimpresionate de fasciculul de radiații. Opacitatea scheletului se traduce prin transparența filmului; el este de 40 de ori mai opac decît părțile moi.

Imaginea radiologică a oaselor permite studiul morfologiei lor în limite macroscopice, precum și furnizarea de date asupra metabolismului fosfocalcic, asupra fiziologiei osoase. Se poate considera că, practic, studiul patologiei osoase s-a născut o dată cu examenul radiologic.

B. LUMINESCENȚA

Este, după absorbție, al doilea fenomen de bază care concură la formarea imaginii radiologice. Proprietatea fasciculului de radiații de a produce luminescența unor corpuri a stat la baza descoperirii radiațiilor X.

Bombardarea cu radiații corpusculare, catodice sau cu același efect, bombardarea cu cuante de energie radiantă electromagnetică de tipul radiațiilor X, constituie o puternică excitație a corpurilor luminescente, care sînt halogeni alcalini și alcalinoteroși ai unor săruri.

Luminescența se împarte în două fenomene care se produc simultan: *fluorescența* și *fosforescența*. Unele corpuri sînt predominant fluorescente, fenomenul de fosforescență fiind practic neglijabil, iar altele sînt puternic fosforescente, fluorescența trecînd pe plan minor. După cum afirmă Stokes, *fluorescența* este fenomenul prin care corpuri, cum ar fi platinocianura de bariu, wolframatul de calciu, în timp ce sînt bombardate cu un excitant se ionizează și emit radiații luminoase în gama albastru-verde proporționale cu intensitatea excitantului. Recombinarea ionilor în atomi se produce imediat după încetarea acțiunii excitantului,

Scanned with OKEN Scanner

iar luminescența corpului respectiv dispare rapid. *Fosforescența*, al doilea fenomen de luminescență, este de fapt același fenomen de emisiune a radiațiilor de lumină, dar care continuă timp îndelungat după încetarea acțiunii excitantului. Corpurile fosforescente au perioada de recombinare a ionilor în atomi îndelungată.

În formarea imaginii radiologice, *substanțele luminescente au rolul de a transforma fasciculul de radiații emergent, invizibil pentru ochiul uman, în imagine vizibilă*. Fasciculul emergent este neomogen; corpul străbătut a absorbit o parte din radiații. Substanța fluorescentă se va lumina puternic în zonele puțin absorbante, bogate în radiații și se va ilumina mai slab sau de loc în regiunile cu absorbție mare, regiuni sărace în radiații. Rezultatul este o imagine pozitivă a absorbției radiologice, un examen radioscopic.

Fenomenul de fluorescență este utilizat pe scară largă și în obținerea imaginilor radiografice. Radiografiile, în marea lor majoritate, se efectuează cu ajutorul unor *ecrane întăritoare, fluorescente*, care sînt un puternic adjuvant al impresionării filmelor.

C. IMPRESIONAREA SUBSTANȚELOR FOTOSENSIBILE

Este fenomenul care stă la baza formării imaginii radiografice. Ea este un corolar al acțiunii chimice a radiațiilor X.

În stratul sensibil la radiații al materialului fotografic, strat format din *gelatinobromură de argint*, cristalele de bromură de argint au atomii de argint și brom așezați simetric. În jurul unui atom de argint sînt șase atomi de brom și, invers, în jurul fiecărui atom de brom sînt șase atomi de argint. Gelatinobromura de argint mai conține și urme fine de sulf. În procesul de fabricație există un timp denumit *„maturizarea chimică a materialului sensibil"*, important pentru diferențierea unei game largi de filme. În acest proces chimic, urmele de sulf se combină cu bromura de argint producînd sulfura de argint, dispusă în emulsie sub formă de nuclee distribuite egal. Sulfurii de argint i se atribuie declanșarea procesului de înnegrire a bromurii de argint.

Sub influența energiei radiante, bromura de argint se ionizează și pune în libertate electroni. Aceștia sînt captați în nuclee de sulfură de argint, care se încarcă cu sarcină electrică negativă. În timpul developării, în întuneric, se desăvîrșește separarea argintului de brom, începută în jurul nucleelor de developare. Argintul astfel eliberat, devenit subbromură de argint, este redus de substanțele revelatorului și se oxidează, înnegrindu-se.

Acolo unde acțiunea radiațiilor a fost puternică se formează multe *nuclee de developare*, o cantitate mare de argint este redusă, înnegrindu-se. În locurile unde acțiunea radiațiilor a fost slabă se formează puține nuclee de developare, iar procesul de reducere a argintului rămas legat de brom este mult mai lent.

Filmul se scoate din revelator în momentul în care, în toate nucleele de developare ionizate, argintul s-a înnegrit, în timp ce argintul legat încă de brom și neionizat nu a început să se înnegrească. Dacă această fază nu este atinsă, atunci filmul este lipsit de contrast, are aspect gri spălăcit, datorită insuficienței de oxidare a argintului din nuclee. Dacă se depășește această fază prin prelungirea peste normal a timpului de developare, atunci filmul este din nou gri, lipsit de contrast, voalat, datorită faptului că s-au redus și atomii de argint din zonele neimpresionate de radiații în care argintul era încă legat de brom.

Prin procesul *de fixare*, argintul neoxidat este dizolvat, iar filmul devine în acele locuri transparent. Argintul redus, negru, rămîne opac și dă imaginea negativă a obiectului examinat. Aceasta este o înnegrire în trepte diferențiate proporționale cu gradul de iradiere. Densitatea optică a acestei înnegriri se exprimă prin logaritmul zecimal al opacității stratului sensibil. Zonele iradiate de zece ori mai mult vor avea o densitate optică log. 10=1. Zonele iradiate de o sută de ori mai mult vor avea densitatea egală cu log. 100 = 2, adică vor fi de două ori mai opace.

Această diferențiere în trepte a gradului de înnegrire proporțională iradierii stă la baza definirii noțiunii de contrast. Este o caracteristică a materialului fotografic, legată direct de granulația stratului sensibil, care se definește prin latitudinea de înnegrire în trepte de alb-negru. Cu cît treptele sînt mai numeroase între cele două extreme, cu atît contrastul este mai bun, cu atît mai mult se pretează materialul respectiv la redarea unui număr cît mai mare de detalii. Pentru a răspunde acestui deziderat în condiții optime, filmele radiologice au stratul sensibil pe ambele fețe ale suportului transparent.

D. CONTRASTUL IMAGINII RADIOGRAFICE

Contrastul în radiologie constituie condiția esențială a unei bune imagini. El este dat de totalitatea tonurilor de gri, între albul strălucitor și negrul puternic saturat. Cu cît nuanțele de gri sînt mai numeroase, cu atît imaginea obținută este mai bogată în detalii. Uneori, în practică, sîntem tentați să considerăm corectă o imagine bogată în alb și negru, dar săracă în tonuri intermediare. Această imagine frumoasă nu este bogată în informații. Este mai mult o imagine artistică decît una științifică. Detaliile din zonele de transparență crescută sau din părțile cu opacitate intensă se șterg. Imaginea nu este capabilă să furnizeze cît mai multe informații obiective asupra subiectului studiat.

Pentru obținerea unei imagini cu un contrast corect sînt necesare anumite condiții de lucru și anumite caracteristici ale materialelor folosite. Noi am împărțit în patru grupe aceste condiții care determină obținerea unui contrast corect și anume:

a) Contrastul propriu al obiectului de radiografiat este, de fapt, *absorbția radiologică*. Fasciculul emergent de radiații conține acest contrast; el este neomogen, diferențiindu-se astfel de fasciculul incident. Contrastul natural al corpului străbătut poate fi amplificat de examinator, în anumite cazuri, prin introducerea unor substanțe de contrast artificial. Acestea pot fi mai transparente decît corpul străbătut, amplificînd zonele trans-

Scanned with OKEN Scanner

parente și se numesc substanțe de contrast negativ, de exemplu aerul insuflat în articulații pentru a pune în evidență cartilajele și capsula articulară, sau pot fi mai opace decît corpul străbătut și dau imagini de contrast pozitiv. Dintre acestea amintim substanțele lipo- și hidrosolubile, care au un conținut bogat în iod.

b) Contrastul determinat de *caracteristicile fasciculului de radiații*, care la rîndul lui este condiționat de constantele electrice ale aparatului de radiodiagnostic.

Kilovoltajul prea mare va produce un fascicul de radiații dure, penetrante, bogat în lungimi de undă foarte scurte. În aceste condiții, corpul străbătut va avea o absorbție redusă, iar fasciculul emergent rămîne aproape omogen. Imaginea realizată de acest fascicul este lipsită de contrast, scara de nuanțe de gri este săracă, predominînd griul închis: imagine arsă.

Kilovoltajul prea mic va determina un fascicul de radiații cu penetrabilitate redusă, un fascicul de radiații moi, cu lungimea de undă mare. O mare parte dintre ele va fi absorbită de corpul străbătut. Fasciculul emergent devine astfel sărac, predominînd nuanțele de gri deschis: aspect de film subexpus. Prin prelungirea timpului de expunere se va îmbogăți fasciculul emergent, iar imaginea va căpăta tonuri puternice de alb și negru, fără gradații intermediare; deci, o imagine lipsită de bogăția datelor informative.

Miliamperajul prea mare determină o îmbogățire cantitativă a fasciculului și în consecință, predominanța unui gri închis: aspect de imagine supraexpusă.

Miliamperajul prea mic, sărăcind cantitativ fasciculul, va determina subexpunerea imaginii, predominînd tonuri de gri deschis.

Rămîne competenței radiologului de a alege acele caracteristici electrice de lucru care să dozeze calitatea și cantitatea de radiații ale fasciculului incident pentru a realiza o imagine cît mai corectă, cu contrast bun.

c) Contrastul filmului radiologic, care este determinat de *compoziția gelatinobromurii de argint* și de felul pregătirii lui. El se definește prin logaritmul zecimal al gradului de înnegrire și este specificat de fabricant.

d) Contrastul obținut prin *procesul de developare*, care se datorește acțiunii chimice a substanțelor revelatoare.

Dintre factorii de contrast pe care i-am amintit, cel care poate fi solicitat cel mai mult este developarea. De fapt, se consideră că operația de developare determină 50% din calitatea imaginii radiologice. Developarea este un factor constant în procesul complex al realizării imaginii radiologice, care, la fiecare film, este asemănător cu el însuși și controlabil. Avînd un proces de developare corect, prin probe succesive se pot corecta timpii și constantele de expunere.

BAZELE FIZICE ALE IMAGINII RADIOLOGICE

PENUMBRA

În timpul bombardamentului electronic, anticatodul se încălzește deosebit de puternic; energia primită se transformă în proporție de peste 98% în căldură. Anticatodul formează focarul termic al tubului radiogen și pentru a rezista șocului caloric este necesar să aibă dimensiuni suficiente pentru a difuza căldura. Altfel, în timpul emisiunii de radiații, anticatodul se poate topi. Radiațiile sînt produse de pe toată suprafața plăcuței de tungsten. Acest fapt are repercusiuni nedorite asupra imaginii radiologice. Obiectele radiografiate

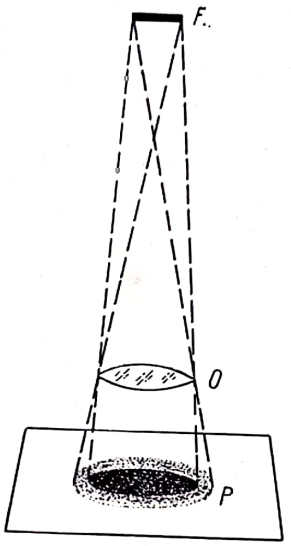

Fig. 3 — Efectul de penumbră. Obiectul O îndepărtat de focarul de radiații *F*; imaginea obținută este apropiată ca dimensiuni și cu penumbra *P* mică.

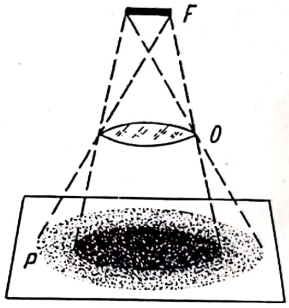

Fig. 4 — Focarul de radiații *F* apropiat de obiectul O; imaginea și penumbra sînt mult mărite.

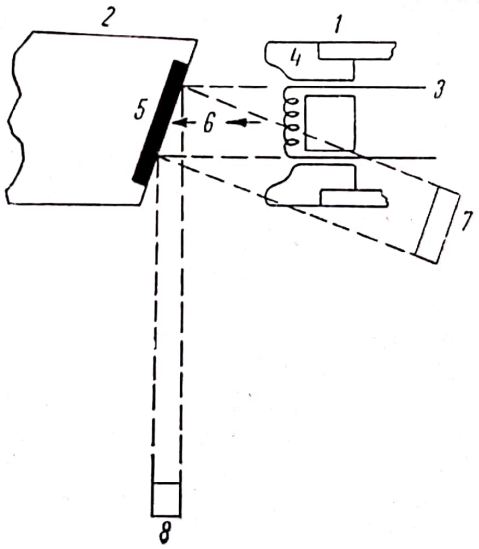

Fig. 5 — Schema unui tub radiogen: *1* — catod (—); *2* — anod (+); *3* — filamentul; *4* — piesa conică de concentrare electrostatică; *5* — anticatodul, plăcuță de tungsten sau de wolfram; *6* — fasciculul de electroni pornit din filament și care în timpul funcționării tubului realizează bombardamentul electronic al anticatodului; *7* — focarul termic, zona din anticatod care primește bombardamentul electronic și care se încălzește deosebit de puternic, pînă aproape de temperatura de topire a wolframului, care este de 3 300°C; *8* — focarul optic, proiecția geometrică a focarului termic, înclinat cu 19°, proiecție care reprezintă partea fasciculului de radiații ce se utilizează în diagnostic. Dimensiunile focarului optic sînt mai mici decît cele ale focarului termic. Focarul optic determină finețea imaginii radiologice.

Scanned with OKEN Scanner

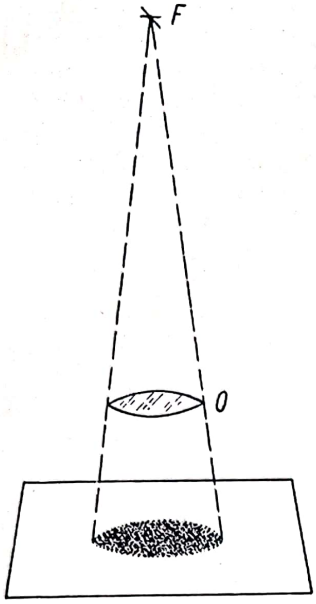

Fig. 6 — Focarul de radiații punctiform F. Obiectul O apropiat de film ; penumbra dispare.

capătă la nivelul conturului o delimitare difuză denumită penumbră. Cu cît obiectul este mai apropiat de focar, cu atît penumbra este mai evidentă (fig. 3, 4).

Pentru a diminua efectul de penumbră, constructorii de tuburi radiogene au înclinat focarul termic în așa fel încît proiecția lui geometrică să se modifice de la forma dreptunghiulară a plăcuței de tungsten la un pătrat, reducîndu-se simțitor ca suprafață. Această proiecție devine focarul optic al anticatodului, focar care reprezintă dimensiunile aparente ale sursei de radiații (fig. 5, 6).

PROIECȚIA CONICĂ

A doua particularitate a imaginii radiologice se datorește faptului că fasciculul de radiații este de forma unui con, avînd vîrful la nivelul focarului optic și baza pe filmul radiologic. Orice corp introdus în fascicul va avea o imagine care este proiecția conică a lui cu toate deformările geometrice ce decurg din aceasta.

1. Imaginea va avea dimensiunile crescute față de realitate. Cu cît corpul va fi mai aproape de sursa de radiații, imaginea lui va fi mai mare și cu cît va fi mai aproape de film, cu atît imaginea va fi mai apropiată de realitate, dar totuși puțin mai mare (fig. 7).

2. Pentru același corp, imaginea va fi diferită în funcție de distanța dintre focar și obiect. Cu cît distanța va fi mai mare, cu atît dimensiunile imaginii vor fi mai apropiate de realitate (fig. 8).

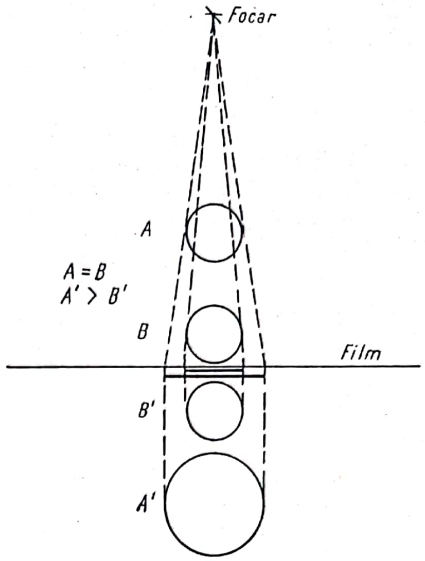

Fig. 7 — Obiectul apropiat de film B are imaginea foarte apropiată de realitate B'. Obiectul îndepărtat de film A are imaginea cu mult mai mare.

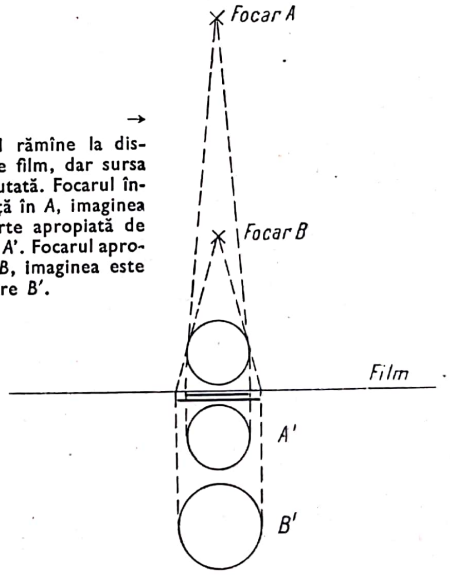

Fig. 8 — Obiectul rămîne la distanță egală față de film, dar sursa de radiații este mutată. Focarul îndepărtat la distanță în A, imaginea obținută este foarte apropiată de dimensiunile reale A'. Focarul apropiat de obiect în B, imaginea este mai mare B'.

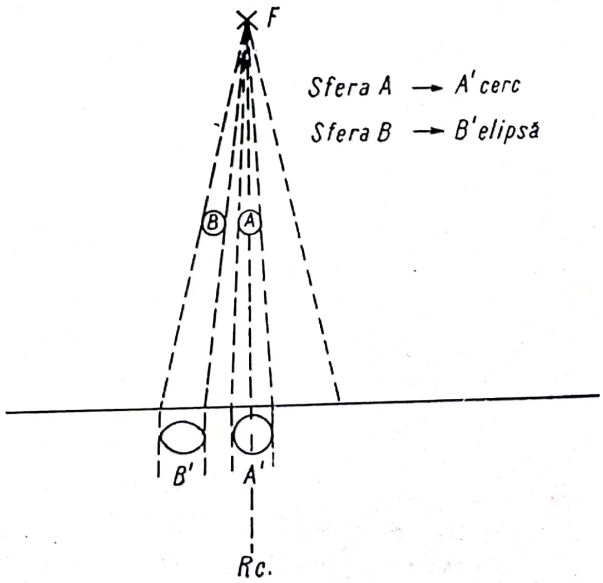

Fig. 9 — Obiectul examinat este o sferă. Plasată în centrul fasciculului A (centru definit prin raza centrală RC), imaginea obținută va fi un cerc A'. Aceeași sferă plasată la periferia fasciculului, în B, imaginea obținută va fi o elipsă B'.

Scanned with OKEN Scanner

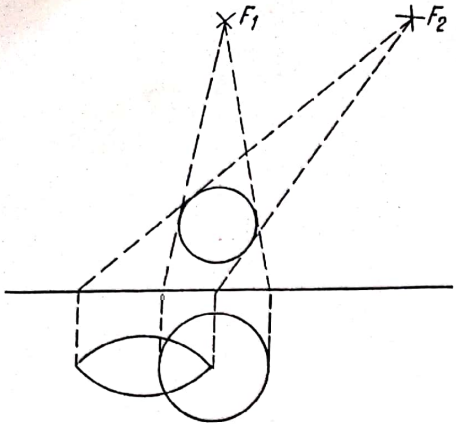

Fig. 10 — Focarul de radiaţii plasat ortograd F_1 dă o imagine asemănătoare cu obiectul. Focarul deplasat şi înclinat faţă de planul filmului F_2 deformează imaginea, transformînd un cerc într-o elipsă.

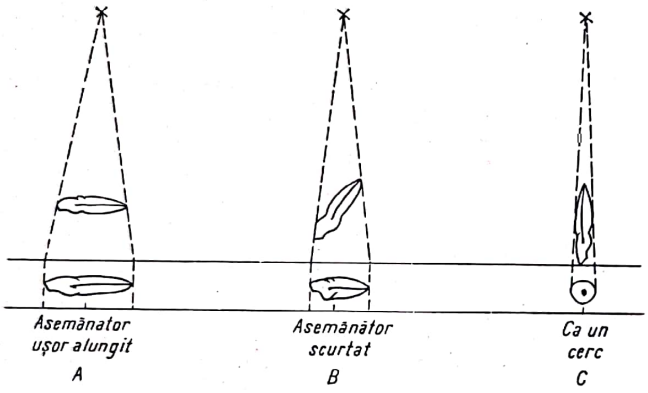

Fig. 11 — a) Un dinte cuprins în fasciculul de radiaţii cu axa perpendiculară pe raza centrală are o imagine uşor alungită; *b)* acelaşi dinte cu axa oblică pe raza centrală dă o imagine uşor scurtată; *c)* dacă axa dintelui este cuprinsă în raza centrală, imaginea obţinută este axială.

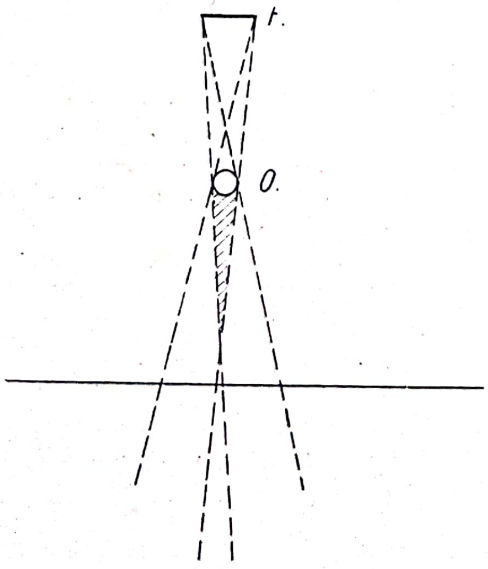

Fig. 12 — Obiectul *O* are diametrul mai mic decît focarul *F*. Din această cauză, datorită proiecţiei conice, imaginea lui se transformă într-o penumbră. Practic, imaginea lui se şterge.

3. Imaginea unui corp plasat la periferia fasciculului de radiaţii va fi mai deformată decît imaginea aceluiaşi corp aşezat în centrul fasciculului. Centrul fasciculului este definit de raza centrală care reprezintă înălţimea geometrică a conului de radiaţii (fig. 9).

4. Înclinarea fasciculului de radiaţii faţă de planul de proiecţie, de asemenea deformează imaginea corpului examinat, transformînd o sferă într-o elipsă (fig. 10)

5. Acelaşi corp va avea imagini diferite în funcţie de poziţionarea lui faţă de raza centrală (fig. 11).

6. Dacă obiectul de examinat este mai mic decît focarul optic al tubului radiogen, atunci, în anumite condiţii de proiecţie, imaginea lui se şterge, fiind înlocuită de o slabă penumbră (fig. 12).

SUMAŢIA PLANURILOR

A treia particularitate a imaginii radiologice se datoreşte faptului că obiectul examinat devine în radiaţiile X mai mult sau mai puţin transparent, asemănător cu un obiect de sticlă. Toate părţile componente şi care au trepte diferite de absorbţie se suprapun, formînd o imagine nouă, redusă la două dimensiuni, compusă din însumări de planuri dificil de interpretat. Sînt frecvente cazurile cînd părţi ale corpului omenesc se însumează, dînd o imagine mai opacă decît cea normală, aparent patologică. De asemenea, regiuni lacunare, care prin suprapunerea pe formaţii opace produc fenomenul de substracţie, de accentuare a transparenţei, rezultînd din nou o imagine aparent patologică. Chiar aspectul areolar al spongioasei osoase nu este în fond decît însumarea multiplelor lamele osoase situate la diferite niveluri, dar orientate în acelaşi plan. Prin însumarea planurilor, pereţii osoşi ai spongioasei apar pe film mai intens opaci; imaginea lor nu corespunde întocmai realităţii. Însumarea, în acest caz, ajută studiul structurii osoase, care altfel s-ar şterge.

SUPRAFEŢELE TANGENŢIALE

A patra particularitate a imaginii radiologice se datoreşte unghiului sub care radiaţiile cad pe suprafaţa unor formaţii de diferite opacităţi. Delimitarea unor suprafeţe este netă atunci cînd ele sînt orientate tangenţial faţă de fasciculul de radiaţii. Delimitarea apare difuză la suprafeţele oblice faţă de radiaţii şi se şterge complet la cele perpendiculare. De fapt, în cazul suprafeţelor oblice şi perpendiculare nu apar pe film decît diferenţele de absorbţie, dacă există în cantitate suficientă. Aşa se explică apariţia foarte netă a unei găuri osoase ce are axul paralel cu fasciculul de radiaţii, ştergerea parţială a unui perete al găurii osoase în cazul poziţiei oblice şi dispariţia ei completă dacă este orientată perpendicular pe fascicul, cu condiţia să nu creeze diferenţe puternice de absorbţie. Chiar suprafeţe osoase dense, de exemplu compacta osoasă vestibulară a mandibulei, se şterg în întregime pe o radiografie dentară, deoarece se proiectează perpendicular pe fascicul, în timp ce suprafaţa cu absorbţie redusă, cum ar fi cea a mucoasei gingivale la nivelul crestei alveolare, apare bine vizibilă, pentru că se proiectează tangenţial la fasciculul de radiaţii.

Scanned with OKEN Scanner

PARALAXA

Este a cincea particularitate a imaginii radiologice, la rîndul ei avînd importante aplicaţii practice.

Frecvent întîlnit în viaţa cotidiană, fenomenul paralaxei, aplicat în radiodiagnostic, permite stabilirea exactă a adîncimii unor planuri diferite. Cine nu a avut, călătorind cu trenul, iluzia optică după care pomii şi stîlpii de telegraf vecini cu calea ferată se deplasează rapid prin faţa ferestrelor vagonului, în timp ce obiectele asemănătoare, plasate la distanţă, se deplasează mult mai încet. Deci, ţinînd cont numai de viteza lor aparentă de deplasare, se poate deduce distanţa mai mare sau mai mică dintre examinatorul din tren şi corpul respectiv.

Aplicarea acestui principiu în radiodiagnostic se obţine prin deplasarea laterală a tubului radiogen în timpul efectuării a două radiografii succesive. Imaginile a două corpuri ce se suprapun în prima radiografie se vor mişca în direcţia opusă deplasării tubului pe cea de-a doua radiografie, obţinîndu-se un decalaj al proiecţiei lor. Imaginea corpului apropiat de tubul radiogen, elementul în mişcare, asemănător trenului din exemplul anterior, se va deplasa cu o distanţă mai mare faţă de punctul proiecţiei iniţiale, în raport cu imaginea corpului apropiat de filmul radiologic. Examinatorul poate astfel aprecia poziţia în adîncime a celor două corpuri suprapuse iniţial. În stomatologie, prin fenomenul de paralaxă se poate stabili cu precizie poziţia vestibulară sau palatinală a unui dinte inclus.

INTENSITATEA FASCICULULUI DE RADIAŢII

Este a şasea particularitate a imaginii radiologice, după care alegerea distanţei dintre tubul radiogen şi film nu se face numai după principii dictate de proiecţia conică, ci şi după necesitatea obţinerii unui anumit grad de densitate al fasciculului de radiaţii. Densitatea fasciculului de radiaţii condiţionează contrastul imaginii. În conformitate cu legea lui Duanne-Hunt, intensitatea fasciculului de radiaţii scade cu pătratul distanţei. Cu alte cuvinte, energia primită pe unitatea de suprafaţă este de patru ori mai mică în cazul creşterii la dublu a distanţei tub-film (fig. 13).

La aparatele de radiodiagnostic în stomatologie tensiunea şi intensitatea sînt fixe. Ca urmare, fasciculul de radiaţii va avea penetrabilitatea şi cantitatea de radiaţii totdeauna fixe. Singurele elemente reglabile sînt timpul de expunere şi distanţa tub-film. Între aceste elemente se poate crea o relaţie care să-i permită examinatorului obţinerea densităţii optime la orice schimbare de distanţă. Să luăm un exemplu:

Dacă pentru o distanţă de 15 cm (notată cu d) este necesară o expunere de 0,5 sec (notată cu t), atunci pentru prelungirea distanţei la 30 cm (notată cu D) este necesar un timp de expunere mai mare (notat cu T).

$$\frac{T}{t} = \frac{D^2}{d^2}, \quad \frac{T}{0{,}5} = \frac{30^2}{15^2} = \frac{600}{225} = 2{,}07 \text{ sec}$$

$$T = 2{,}07 \text{ sec}$$

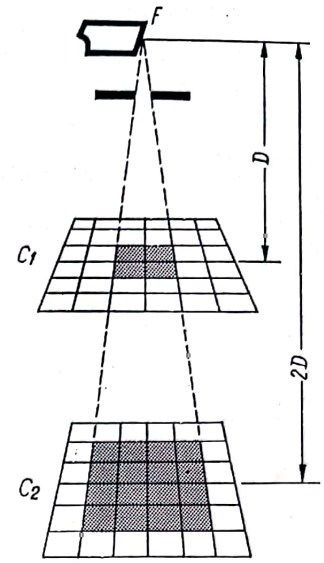

Fig. 13 — Aceeaşi cantitate de radiaţii la distanţa D acoperă patru pătrăţele, iar la distanţa dublă $2D$ acoperă şaisprezece pătrăţele, intensitatea fasciculului de radiaţii scăzînd cu pătratul distanţei.

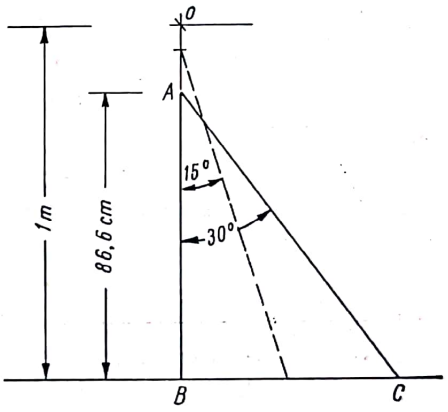

Fig. 14 — Reprezentarea grafică a calculului distanţei focar-film la diferite înclinaţii ale fasciculului de radiaţii.

Distanţa focar-film obişnuită, de lucru, pentru efectuarea radiografiilor craniene este de 1 m, fiind condiţionată de focalizarea grilei antidifuzoare. Pentru efectuarea unor incidenţe este necesar să se încline fasciculul de radiaţii. Distanţa se măreşte astfel, fiind necesară corectarea ei prin apropierea tubului radiogen de masa de lucru (fig. 14). Calculul acestor modificări de înălţime ale tubului radiogen se face astfel:

$OB=1$ m — condiţia este ca şi $AC=1$ m. Se cere aflarea distanţei OA, adică distanţa cu care trebuie coborîtă sursa de radiaţii din O pentru ca $AC=1$ m. Se calculează AB din triunghiul dreptunghic ABC.

$$AB = AC \cos 30° = 100 \times 0{,}866 = 86{,}6 \text{ cm}$$

$$AB = 86{,}6 \text{ cm}$$

Se calculează asemănător pentru înclinările de 15° la care $AB = 96{,}6$ cm şi pentru 45° unde $AB = 70{,}6$ cm. 15°, 30° şi 45° fiind înclinările cele mai uzuale.

Scanned with OKEN Scanner

BAZELE ANATOMICE ALE IMAGINII RADIOLOGICE

Imaginea radiologică, reprezentînd un adevărat examen pe viu al scheletelui, trebuie interpretată complex, morfologic şi fiziologic. Diagnosticul pozitiv şi cel diferenţial al leziunilor osoase se bazează pe o semiologie radiologică precisă, pe cunoaşterea osului normal şi pe interpretarea modificărilor fiziopatologice ale osului bolnav, utilizînd o terminologie adecvată, o tehnică de lucru bine pusă la punct şi cunoaşterea posibilităţilor de diagnostic. În acest context de obiective ale studiului osos, bazele anatomice ale formării imaginii radiologice constituie elementul cel mai important al explicării şi, deci, al înţelegerii prin raţionament medical a proceselor patologice osoase.

ELEMENTE DE MICROSTRUCTURĂ

În faza actuală a dezvoltării examenului radiologic, elementele de microstructură nu pot fi puse în evidenţă. Se pot efectua radiografii ale unor cupe microscopice, dar este vorba de examene de laborator care necesită un aparataj special, cu radiaţii deosebit de slabe şi cu aparate speciale, fără tub radiogen în accepţiunea clasică. Acest tip de examen care nu se adresează scheletului pe viu nu intră în preocupările noastre.

ELEMENTE DE MACROSTRUCTURĂ

Vom analiza bazele anatomice ale ţesutului osos examinat macroscopic pe imaginea radiografică.

Osul reprezintă un anumit tip de ţesut conjunctiv. Matricea acestui ţesut conjunctiv care conţine fibrile colagene se impregnează cu săruri fosfocalcare. Sărurile dau osului duritate, în timp ce fibrilele de colagen îi conferă elasticitate. Ambele elemente concură la rezistenţa mecanică complexă a osului, solicitat la presiune, torsiune, îndoire şi tracţiune.

Osteocitele, celulele conjunctive specializate, trăiesc în substanţa minerală în cavităţi numite lacune, care comunică între ele prin canalicule fine. Osteocitele au un metabolism foarte redus, acest fapt fiind caracteristic pentru osul normal. Atunci cînd din diferite motive metabolismul osteocitelor creşte, ţesutul osos se demineralizează, are tendinţa de a se întoarce la stadiul iniţial de ţesut conjunctiv.

Osteocitele şi zona proteinocalcară din jurul lor formează în osul privit macroscopic lamele sau trabecule, între care se găseşte ţesut conjunctiv cu elemente specializate hematopoietic, ţesut conjunctiv degenerat grăsos, ţesut fibros, vase nutritive sanguine şi canale limfatice. În funcţie de repartiţia cantitativă a acestor zone de os propriu-zis şi de ţesut conjunctiv apare structura arhitecturală a osului.

Deosebim trei tipuri de os bine distincte din punct de vedere radiologic.

a) *Osul embrionar* este caracterizat printr-o asamblare de trabecule osoase fine, cu spaţii medulare foarte mici. Are aspect radiologic lipsit de structură şi este mai transparent decît osul adult. Ţesutul osos embrionar nu se întîlneşte numai la embrion, ci este de fapt o fază de apariţie a osului întîlnită şi la omul adult. Calusul osos, indiferent că este reparator al unei fracturi sau că umple o geodă osoasă produsă chirurgical, începe prin apariţia osului de tip embrionar. Calcificările heterotope şi unele formaţii osoase patologice pot avea, de asemenea, aspect radiologic de os embrionar.

b) *Ţesutul osos spongios* constituie diploia oaselor late, epifiza oaselor lungi şi în întregime oasele scurte. Substanţa minerală este dispusă în lamele sau trabecule de grosime variabilă, formînd între ele ochiuri spongioase. Ele au o delimitare netă şi uneori iau aspect tubular, aspect întîlnit la diploia oaselor craniene.

Lamelele şi trabeculele osoase contrastează puternic pe filmul radiologic cu spaţiile medulare, care au transparenţa părţilor moi. Dimensiunile ochiurilor spongioase sînt variabile, diferite de la individ la individ şi deseori diferite chiar la acelaşi individ, fiind mai mari la centru şi mai mici spre periferia osului.

Lamelele şi trabeculele au o orientare caracteristică fiecărui tip de os, fără a fi identice şi a căror distribuţie este determinată de acţiunea forţelor ce acţionează asupra lor.

Nu trebuie pierdut din vedere faptul că imaginea structurii spongioase este dată de însumarea lamelelor care prezintă suprafeţe tangenţiale ale fasciculul de radiaţii şi de ştergerea imaginii lamelelor orientate perpendicular pe fascicul. De aici apar unele neconcordanţe între aspectul radiologic al unui os, care poate avea pe film reţeaua spongioasă mai mare, cu unele lamele mai goase decît în realitate.

Ţesutul conjunctiv şi vascular conţinut în spaţiile medulare este bogat reprezentat, el ocupînd de regulă mai mult de jumătate din volumul osos. Radiologic, nu se poate diferenţia dacă acest ţesut este hematopoietic sau a suferit o degenerescenţă grasă sau fibroasă.

c) *Ţesutul osos compact* reprezintă delimitarea marginală a tuturor oaselor şi constituie diafiza oaselor lungi. Substanţa osoasă este bogat reprezentată, mult mai bogat decît în osul spongios. Ea este aşezată într-o reuniune de sisteme tubulare hawersiene puternic unite între ele. Pe imaginea radiologică, osul compact este opac şi cu aspect omogen. Spaţiile medulare fiind microscopice, plasate în mijlocul canaliculelor hawersiene, nu au imagine radiologică.

Sistemul capilar vascular întovărăşeşte ţesutul conjunctiv în aceste mici spaţii medulare şi este mult mai sărac comparativ cu cel al osului spongios.

Compacta osoasă este expresia durităţii şi a rezistenţei osoase. Ea se delimitează foarte net marginal extern, unde este învelită de periost, şi se delimitează mai puţin net, totuşi bine desenat, spre interior, unde se continuă cu structura spongioasă. Aspectul compactei la oasele tinere poate fi uşor fasciculat. Acest aspect este expresia procesului normal de dezvoltare în grosime a compactei. La osul adult, aspectul fasciculat poate fi interpretat ca patologic.

Grosimea compactei este diferită. Acolo unde îndeplineşte rol predominant de rezistenţă osoasă apare groasă; acolo unde delimitează doar osul spongios, regiune unde forţele mecanice ce acţionează asupra ei sînt reduse, este foarte subţire. Compacta osoasă subţire poartă denumirea de corticală sau lamina dura.

Scanned with OKEN Scanner

PROTECŢIA ÎN RADIOLOGIE

De la descoperirea radiaţiilor X şi pînă în prezent peste 500 de persoane au căzut victime ale iradierii profesionale. Astăzi. cînd fondul natural de radiaţii este crescut prin poluarea radioactivă voluntară sau accidentală a mediului înconjurător, cînd numărul examenelor radiologice este sporit datorită dezvoltării tehnicilor de investigare, radiologia devenind unul dintre cele mai solicitate examene adjuvante diagnosticului, trebuie cunoscute riscurile şi măsurile de protecţie împotriva radiaţiilor.

Desfăşurarea activităţii zilnice se efectuează după anumite norme care au drept scop protejarea personalului de specialitate şi în aceeaşi măsură protejarea pacienţilor. Măsurile de protecţie se iau atît împotriva *riscului de electrocutare* prin curenţi de joasă şi înaltă tensiune cît şi împotriva *riscului mutagen* al radiaţiilor ionizante.

A. PROTECŢIA ÎMPOTRIVA CURENŢILOR ELECTRICI

1. Aparatele radiologice se montează obligatoriu cu priză de pămînt. Este cea mai importantă măsură împotriva electrocutării.

2. Încăperile trebuie pardosite cu material dielectric: lemn, linoleum, cauciuc, plăci aglomerate, învelitori plastice etc.

3. În încăperea de radiologie să nu existe ţevi aparente din instalaţia de apă şi gaz neizolate sau calorifere neprotejate cu grilaj de lemn.

4. Aparatele radiologice nu se ating niciodată cu mîna umedă.

5. Piesele de la aparatele cu care venim direct în contact: butoane, întrerupătoare, comutatoare, relee de timp, ştechere etc., să fie din materiale izolatoare şi în bună stare.

6. Siguranţele electrice să fie bine calibrate. O supradozare a lor poate determina accidente grave.

7. Nu se ating piesele interne ale unui aparat cu mîna, dacă o parte a corpului vine în contact cu un conductor pus la pămînt (ţevi de apă, calorifer etc.). Acest deziderat poartă printre specialişti denumirea de „regula lucrului cu o mînă în buzunar".

8. Spaţiul din jurul aparatelor de radiodiagnostic trebuie astfel amenajat încît să permită deplina libertate de mişcare.

9. Extinctorul pentru incendiile prin scurtcircuit electric este obligatoriu să facă parte din dotare.

B. PROTECŢIA ÎMPOTRIVA RADIAŢIILOR

Este cunoscut faptul că ţesuturile vii expuse radiaţiilor X suferă alterări care, peste anumite limite, sînt incompatibile cu viaţa. Asemenea alterări nu sînt excluse nici în timpul examenelor radiologice, mai ales pentru personalul care manipulează aparatele. Ele se datoresc faptului că acţiunea vătămătoare a radiaţiilor se manifestă prin cumularea de mici doze în timp îndelungat. În încăperile în care funcţionează aparate de radiologie se răspîndesc radiaţii incidente, directe şi radiaţii secundare emise din pacient, din stativul aparatului, din pardoseală şi din mobilier. În timpul emisiunii, în întreaga încăpere se creează o adevărată baie de radiaţii. Pericolul trebuie cunoscut la justa lui valoare şi diminuat prin măsuri adecvate de protecţie. Trebuie precizat că radiaţiile secundare, terţiare etc. au lungimi de undă din ce în ce mai mari şi sînt din ce în ce mai puţin penetrante, putînd fi oprite chiar de haine. Iată de ce pericolul nu trebuie exagerat.

Persoanele care lucrează în serviciile de radiologie, dacă nu respectă cu stricteţe măsurile de protecţie, prin acumularea de doze mici de radiaţii timp îndelungat, pot suferi unele acţiuni vătămătoare, şi anume:

a) leziuni ale *pielii (radiodermită cronică a mîinilor, gambelor şi feţei)*, care se manifestă prin: piele uscată datorită distrugerii glandelor sebacee şi sudoripare, apariţia de telangiectazii, modificări în pigmentare, apariţia de ulcere trofice cu potenţial de malignizare;

b) leziuni ale *organelor hematopoietice*, caracterizate prin modificări ale seriei albe, leucopenii cu uşoară eozinofilie şi limfocitoză. Apariţia neutropeniilor reprezintă un semn de agravare, iar formele cele mai grave pot merge pînă la anemii aplastice şi leucemii;

c) leziuni ale *gonadelor*, interesînd elementele cele mai sensibile, şi anume spermatogoniile şi foliculii maturi ovarieni. Celulele secretorii glandulare, atît la femeie, cît şi la bărbat, sînt rezistente;

d) leziuni ale *oului fecundat* în primele luni de sarcină, care în timpul organogenezei pot produce malformaţii. Embrionul mai mare de 4—5 luni nu mai este sensibil în mod special la acţiunea radiaţiilor X;

e) prin *fenomeul de ionizare*, datorit în special radiaţiilor cu lungime de undă mare, se produc cataracte timpurii;

f) în fine, ca un corolar al *însumării* tuturor acţiunilor nocive ale radiaţiilor X, unii autori le acuză de producerea îmbătrînirii precoce.

Pentru personalul care manipulează aparatele de radiologie s-a stabilit de către « *Comisia internaţională de protecţie în radiologie* », Mexico, 1956, *doza maximă admisă compatibilă cu starea de sănătate, şi anume: 0,1 r pe sătămînă, 5 r pe an, 50 r pînă la vîrsta de 30 de ani şi maximum 200 r pentru toată viaţa*. Această doză se consideră primită pe suprafaţa corpului lucrînd 6 ore pe zi în mediu de radiaţii şi ea reprezintă maximul admisibil fără ca organismul să sufere un efect radiobiologic în tot timpul vieţii.

Unitatea de măsură a dozei este *röntgenul*, scris prescrurtat *r*, care este egal cu *energia radiantă ce poate determina ionizarea unei cantităţi de 0,001293 g aer*, producînd cîte o unitate electrostatică de sarcină la fiecare semn. Adică produce scurgerea unei energii de 0,11 ergi şi la pozitiv şi la negativ, în mod egal, în condiţii de 0°C şi 760 mm Hg.

Această unitate de măsură nu este însă echivalentă cu energia absorbită, în aceleaşi condiţii de lucru, de către un corp viu. Pentru măsurarea efectului radiaţiilor

Scanned with OKEN Scanner

în biologie se folosoşete *r e m u l. Raportul dintre r şi rem este: 100 r corespund la 83 remi.*

Utilizarea măsurării radiaţiilor prin *remi* nu este însă generalizată din cauza unor greutăţi de tehnică. Practic, se măsoară în r şi se referă la nevoie în remi.

Pentru diminuarea iradierilor profesionale sînt preconizate o serie de *măsuri privind construcţia* aparatelor roentgen, *măsuri ce se referă la montarea* aparatelor în laboratorul de radiologie şi măsuri de protecţie propriu-zisă.

În ceea ce priveşte *construcţia*, monoblocul trebuie astfel conceput încît să permită ieşirea unui fascicul primar de radiaţii sub formă conică, limitat la dimensiunile strict necesare pentru examenul respectiv. Celelalte radiaţii primare neutilizate, care se nasc în anodul aparatului, sînt oprite de blindajul cupolei, care are ca toleranţă un debit mai mic de 100 mr/oră la distanţă de 1 metru.

În legătură cu *montarea* aparatelor se preconizează aranjarea lor astfel încît *să fie scos personalul din direcţia fasciculului primar de radiaţii şi să fie ferit de acţiunea radiaţiilor secundare care se produc în corpurile străbătute de fasciculul primar.* Pentru aceasta, masa de comandă sau releul de timp al aparatului trebuie instalat la cel puţin 2 m distanţă. Manipulatorul se aşează totdeauna în unghiul mort al aparatului, adică în zona în care fasciculul primar nu ajunge niciodată. Între aparat şi manipulator trebuie să existe un *paravan protector* de plumb. Dăm mai jos cîteva date asupra *grosimii paravanelor de plumb*, tipul cel mai comun de paravane protectoare întrebuinţate astăzi, valabil pentru toate tipurile de aparate de radiodiagnostic în stomatologie.

Distanţa în metri de la sursa de radiaţii	Grosimeâ în mm a ecranului de plumb
0,6	2,2
0,9	2,0
1,5	1,7
2,4	1,5
3,0	1,3
5,0	1,0

Echipamentul de protecţie al personalului de radiologie, şorţ şi mănuşi confecţionate din cauciuc care conţine săruri de plumb sau bariu, cu un echivalent de absorţie de 0,5 mm plumb, nu este suficient şi nu exclude folosirea paravanelor. Acest echipament, care acoperă numai regiunile mai importante, se recomandă în special pentru medicii ce lucrează la ecranul radioscopic.

Încăperile în care sînt instalate aparatele de radiodiagnostic se aleg cu grijă, pentru a fi izolate faţă de săli de aşteptare, cabinete medicale sau stomatologice, birouri, locuinţe, adică izolate de oamenii care rămîn timp îndelungat în încăperea respectivă prin specificul preocupărilor lor şi care pot fi iradiaţi accidental, necontrolat. Este de preferat ca încăperile cu aparate roentgen să aibă pereţi exteriori sau spre culoare de trecere. Dacă acest lucru nu este posibil se cere izolarea pereţilor mai subţiri de 30 cm cu tencuială conţinînd barită, vopsire cu vopsea de bariu sau căptuşirea lor cu tablă de plumb.

Pentru personalul care manipulează aparate de radiologie există un sistem de control dozimetric, de înregistrare şi supraveghere continuă.

Controlul se efectuază la instalarea şi darea în folosinţă a aparatelor, atunci cînd, pentru eliberarea autorizaţiilor de funcţionare, serviciul de dozimetrie măsoară dozele de radiaţii existente în încăpere, la diferite depărtări de aparat, în spatele paravanelor de plumb şi în camerele învecinate. Fără autorizaţie de funcţionare, un aparat de roentgen nu poate fi exploatat.

Înregistrarea şi supravegherea continuă a personalului se efectuează prin înfiinţarea unei *f i ş e d o z i m e t r i c e* în care se consemnează lunar dozele primite şi înregistrate cu ajutorul *f o t o d o z i m e t r e l o r.* Acestea sînt filme radiologice foarte sensibile, plasate între filtre absorbante de diferite grosimi. La developare, în funcţie de înnegrirea diferenţiată prin filtre, se stabileşte doza recepţionată de purtătorul fotodozimetrului. Supravegherea continuă este completată prin *efectuarea hemogramei din 4 în 4 luni.*

Pentru populaţia care nu lucrează în mediu de radiaţii, dar care se iradiază întîmplător, cu ocazia unor examene radiologice şi care la Comisia internaţională de protecţie în radiologie — Mexico, 1956 — a fost considerată ca *„iradiată neprofesional"*, s-au stabilit doze maxime admise, mai mici decît dozele pentru iradiaţii profesionale, deoarece iradierea pacienţilor nu este controlată dozimetric şi în special nu este posibilă urmărirea cu exactitate a însumării iradierilor succesive de la diferite examene.

Spre deosebire de personalul de radiologie, care este iradiat pe toată suprafaţa corpului cu doze mici, dar repetate zilnic, iradiaţii neprofesional suportă iradieri cantitativ mai mari, dar pe zone limitate. Pentru aceştia există pericolul de a suferi leziuni radiologice ale pielii la nivelul porţii de intrare, în cazul iradierilor repetate.

Se consideră doza maximă la tegumente în zona porţii de intrare a fasciculului de radiaţii de 100 r. Măsurînd dozele obţinute cu ocazia efectuării radiografiilor dentare şi de masiv facial, s-au obţinut următoarele cantităţi de radiaţii:

— pentru o radiografie la incisivi, canini şi premolari 2,5 r;

— pentru o radiografie a molarilor superiori, 4 r;

— pentru molarii inferiori, 3 r;

— pentru o radiografie axială cu film ocluzal a maxilarului şi palatului, 8 r;

— pentru o radiografie axială cu film ocluzal a mandibulei, 4 r;

— pentru o radiografie de articulaţie temporomandibulară de contact, în incidenţa Parma, 6 r;

— pentru o radiografie de sinusuri anterioare sau una în incidenţa semiaxială, 2,3 r.

Aceasta înseamnă că pentru a se evita doza maximă admisibilă un pacient nu trebuie să depăşească:

Scanned with OKEN Scanner

— 40 radiografii ale dinților frontali;
— 25 radiografii ale molarilor superiori;
— 16 radiografii ale articulației temporomandibulare;
— 40 radiografii de sinusuri anterioare.

Bineînțeles că aceste cifre sînt relative, redate doar cu scop informativ. Dozele pot varia între anumite limite, în funcție de aparat, sensibilitatea filmelor, calitatea și prospețimea substanțelor de developat. Noi am ales doze medii și nu am ținut seama de însumarea suprafețelor iradiate în cazul incidențelor diferite. De exemplu, radiografia de sinusuri se însumează cu dozele radiografiilor dentare sau cu dozele obținute pentru radiografierea articulațiilor temporomandibulare. Această însumare nu este esențială decît dacă doza maximă a fost atinsă în 6 săptămîni, perioadă de însumare efectivă.

Dozele amintite mai sus țin seama, atît de iradierea directă a porții de intrare, cît și de iradierea secundară a unor elemente importante, cum ar fi măduva hematopoietică a oaselor late, stern, iliac etc., precum și iradierea gonadelor.

Aceste iradieri sînt mai puternice în cazul radiografiilor dentare efectuate pentru maxilar și în special incisivii centrali superiori, unde fasciculul de radiații este înclinat cranio-caudal cu 40°, cuprinzînd aproape direct sternul, mai ales la copii, unde distanțele sînt mai mici. Măsurînd iradierea gonadelor, care se datorește numai radiațiilor secundare de difuziune, s-au obținut doze de 0,003 r în cazul radiografierii incisivilor centrali superiori la copii.

Pentru limitarea iradierii bolnavilor se recomandă limitarea strictă a fasciculului de radiații pe regiunea interesată, acoperirea cu materiale de protecție (șorț de cauciuc plumbat) a sternului și gonadelor, întrebuințarea unei tehnici de precizie pentru a nu repeta examenul, întrebuințarea de materiale proaspete și de bună calitate (filme, revelator), precum și indicarea cu discernămînt a examenului radiologic.

Deși nu poate fi incriminată iradierea radiologică neprofesională pentru apariția leucemiilor și a tumorilor maligne și deși este de asemenea foarte greu să se considere vinovată de apariția unor malformații ale nounăscuților, totuși este imperativ necesar ca medicii clinicieni să cunoască limitele și posibilitățile pe care le oferă examenul radiologic. Această cunoaștere constituie factorul de bază în vederea înlăturării excesului de radiografii și a limitării indicațiilor acestora.

Scanned with OKEN Scanner

Scanned with OKEN Scanner

2

EXAMENUL RADIOLOGIC ÎN STOMATOLOGIE

Începînd timid, la scurtă vreme de la descoperirea radiațiilor X, examenul radiologic în stomatologie a făcut în ultima vreme progrese importante. Progresele tehnice demne de menționat sînt apariția *filmului fotografic*, în 1914, inventat de Kodak, și care, treptat, a înlocuit plăcile de sticlă, greu de manipulat; *emulsionarea filmului pe ambele fețe*, fapt ce a mărit contrastul, îmbogățind informația radiologică; apariția *aparatelor de radiodiagnostic autoprotejate* cu dimensiuni reduse și putere relativ mare, aparate cu focar fin și expuneri scurte și, de dată mai recentă, realizarea *aparatelor pentru radiografii panoramice*, radiografii care reprezintă o adevărată hartă a situației dentoparodontale.

Toate aceste perfecționări au dus la răspîndirea examenului radiologic în stomatologie și au generat o serie de incidențe și tehnici, dintre care vom prezenta pe cele mai importante. În această alegere ne-am ghidat după principiul de bază al examenului radiologic, care presupune alegerea acelor procedee ce pot, în număr cît mai redus, să furnizeze cele mai complete date despre cazul studiat.

APARATUL RADIOLOGIC DENTAR

Aparatul întrebuințat în stomatologie pentru examene radiologice este un *monobloc cu regim de lucru fix*, clasificat în mod convențional, după calitățile radiațiilor X și după dimensiunile exterioare, în *trei tipuri*, și anume:

a) *tipul mic*, montat de obicei ca anexă a unitului dentar, aparat cu posibilități de lucru limitate la un număr redus de radiografii dentare, are 5 mA și 50 kV caracteristici electrice;

b) *tipul mijlociu*, caracterizat prin dimensiuni ușor sporite și montat pe un stativ cu scaun propriu pentru pacient, are 10 mA și 60 kV caracteristici electrice și se întrebuințează în serviciile de radiologie specializate în examene dentare, servicii care presupun un volum mare de lucru;

c) *tipul mare*, la care monoblocul este montat pe un stativ mobil, transportabil la patul bolnavului și în sălile de operație, are 25 mA și 80 kV, fiind suficient de puternic pentru a permite efectuarea întregii game de examene radiologice ale craniului visceral și care de altfel este folosit și pentru examinarea celorlalte segmente ale corpului.

Descrierea detaliilor constructive ale acestor aparate aparține lucrărilor de specialitate și prospectelor. Noi vom enunța doar elementele de bază comune celor trei tipuri, elemente necesare înțelegerii modului de producere a radiațiilor X și a funcționării aparatelor.

Monoblocul, care reprezintă de fapt aparatul propriu-zis, este o cupolă metalică autoprotejată împotriva radiațiilor X și izolată împotriva curenților de înaltă tensiune. Izolația împotriva radiațiilor, care la aparatele dentare au o putere de penetrație redusă, este realizată de însuși peretele metalic al cupolei. Izolația împotriva curenților electrici de înaltă tensiune, pentru evitarea electrocutării, este dată de uleiul dielectric „2004" care umple în întregime cupola, formînd un strat protector între conținutul monoblocului și carcasa lui exterioară.

Monoblocul conține (fig. 15): *tubul radiogen (1)*, *transformatorul coborîtor* de tensiune *(2)* și *transformatorul ridicător* de tensiune *(3)* asamblate într-un montaj

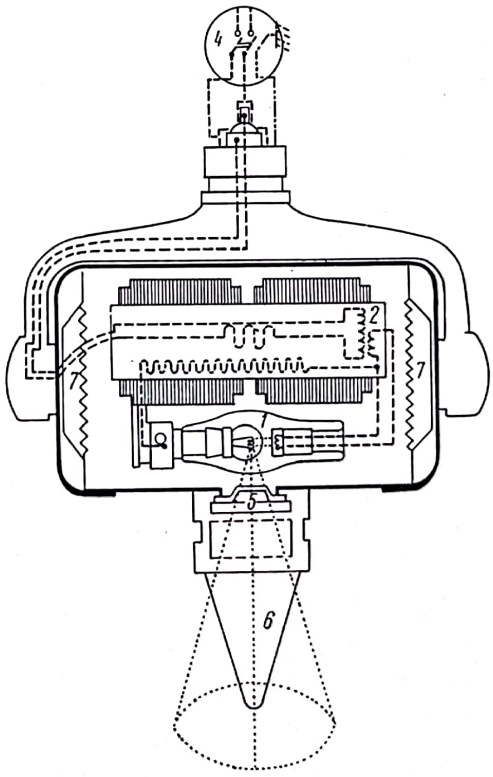

Fig. 15 — Schema de principiu a aparatelor tip monobloc. *1* — Tubul radiogen; *2* — transformatorul coborîtor de tensiune; *3* — transformatorul ridicător de tensiune; *4* — asamblate într-un montaj anumit, care permite obținerea de radiații X pe perioade de timp în general scurte, comandate de releul de timp. Fasciculul de radiații iese din cupola monobloc prin *5* — fereastra radiotransparentă și prin *6* — conul localizator; *7* — burduf care permite dilatarea uleiului în cazul unei suprasolicitări și încălziri puternice.

Scanned with OKEN Scanner

anumit, care permite obținerea de radiații X pe perioade de timp în general scurte, comandate de *releul* de timp *(4)*.

Fasciculul de radiații iese din cupola monobloc prin *fereastra radiotransparentă (5)* și prin *conul localizator (6)*.

Tubul radiogen reprezintă forma perfecționată a tuburilor Coolidge, la rîndul lor o formă evoluată a tuburilor Crookes. Este un balon de sticlă specială, avînd un indice de dilatare egal cu al cuprului, balon în care s-a realizat un vid foarte avansat, 10^{-7} mm col. Hg, considerat astăzi ca fiind cel mai avansat vid industrial. Tubul conține două piese metalice, una reprezentînd *polul pozitiv* (anod), iar a doua *polul negativ* (catod). Catodul are un filament liniar de tungsten plasat în mijlocul unei piese de concentrare care focalizează electrostatic fasciculul de electroni produs de filament. Anodul este construit dintr-o tijă de cupru, metal cu conductibilitate termică ridicată. El este distanțat de filamentul catodic cu cîțiva milimetri. Pe fața prezentată de anod spre catod se află încastrată o plăcuță de wolfram, metal greu fuzibil, cu număr atomic mare. În timpul funcționării tubului radiogen, filamentul, primind un curent electric de joasă tensiune, produs de *transformatorul coborîtor de tensiune*, se încălzește la incandescență. În acel moment, filamentul pune în libertate electroni (fenomen descris de Edison). În jurul filamentului incandescent „roiesc" electroni liberi. Intervine al doilea timp în funcționalitatea tubului de radiații și anume cuplarea unui curent de înaltă tensiune între catod și anod. Acest curent furnizat de *transformatorul ridicător de tensiune* din interiorul monoblocului creează o diferență de potențial în interiorul tubului de ordinul a mii de volți: pentru aparatele mici de 50 000 V, pentru cele mijlocii de 60 000 V, iar pentru cele mari de 80 000 V. Diferența de potențial atrage electronii liberi din jurul filamentului și îi determină să sară pe plăcuța de wolfram de la anod care, făcînd față catodului, se mai numește și anticatod. Acest salt al electronilor se realizează cu viteze foarte mari, proporționale cu diferența de potențial electric, devenind un adevărat bombardament. Vidul din tub favorizează deplasarea electronilor. Absorbția electronilor de către anticatod și frînarea lor produc, printr-un mecanism atomic pe care-l vom vedea în capitolul următor, căldură și radiații X.

Căldura este preluată de tija de cupru a anodului și trecută în mediul înconjurător, care este format de uleiul dielectric „2004". Monoblocul este asigurat împotriva dilatărilor excesive ale uleiului printr-un dispozitiv *(7)* cu lamele ondulate în „burduf de acordeon". Razele X se răspîndesc din focarul tubului în toate direcțiile, dar sînt oprite de pereții monoblocului. Este întrebuințat numai un fascicul conic, limitat de fereastra radiotransparentă a aparatului.

Monoblocul este montat pe un stativ cu articulații, care permit dirijarea fasciculului de radiații în toate direcțiile. Pe pereții laterali sînt gravate două raportoare care au punctul *zero* la orizontală. De aici, orientarea în jos sau în sus a fasciculului poate fi măsurată în grade.

Stativul are și un sistem de greutăți sau de arcuri pentru a contrabalansa greutatea monoblocului, care variază între 6 și 26 kg. Datorită sistemului de contrabalansare a greutății sale, monoblocul este manipulat cu ușurință și își păstrează imobilă poziția în spațiu.

Scanned with OKEN Scanner

EXAMENUL RADIOLOGIC DENTOPARODONTAL

1. INCIDENŢA ENDOBUCALĂ, RETROALVEOLARĂ IZOMETRICĂ ŞI ORTORADIALĂ

GENERALITĂŢI

Iniţiată în 1907 de Cieszynschi, care se pare că a preluat o inspiraţie anterioară a lui R. Darmezin, este îmbunătăţită şi dezvoltată de Dieck (Hamburg) în 1911. Din acest motiv, mulţi autori o mai denumesc şi „incidenţa Dieck".

Este considerată şi astăzi ca fiind incidenţa capabilă să furnizeze cele mai numeroase şi mai complete date despre dinţi, crestele alveolare şi formaţiile anatomice vecine. Principala deficienţă care i se reproşează este aceea de a fi parcelară, de a nu prezenta în totalitate, pe acelaşi film, imaginea unei leziuni mai întinse, fiind din această cauză necesară uneori o completare a ei cu radiografii extraorale sau axiale cu film ocluzal.

Calităţile analitice deosebite, de structură osoasă, precum şi corectitudinea proiecţiei geometrice, a lungimii şi raporturilor dinţilor între ei şi faţă de celelalte elemente anatomice, fac ca ea să fie şi în prezent cea mai răspîndită metodă de diagnostic în stomatologie. Orice medic stomatolog trebuie să cunoască tehnica efectuării acestei incidenţe, limitele şi posibilităţile ei, precum şi datele importante pentru interpretarea imaginilor obţinute. Astăzi, cînd radiografia panoramică a arcadelor dentare în ansamblu se utilizează tot mai mult, sînt foarte frecvente cazurile în care pentru precizări suplimentare, dar absolut necesare, privind anumite leziuni dentoparodontale segmentare, se recurge la radiografii în incidenţa Dieck.

TEHNICA GENERALĂ

Pentru a descrie tehnica efectuării incidenţei *retroalveolare, izometrice şi ortoradiale* vom analiza pe rînd termenii ce o denumesc şi care de fapt o definesc.

RETROALVEOLARĂ

Termen care defineşte aşezarea filmului endobucal în spatele alveolelor uni grup de doi sau trei dinţi vecini ce urmează a fi examinaţi.

Filmul. Se întrebuinţează filme de 3/4 cm, filme speciale pentru radiografii dentare, care se deosebesc de cele obişnuite radiologice prin aceea că au stratul de gelatinobromură de argint, strat sensibil la radiaţii, mai dens, pentru a putea fi impresionat direct de radiaţiile X. Filmele sînt ambalate la exterior într-un înveliş de hîrtie aluminizată impermeabilă la umiditatea salivară, iar în interior în hîrtie neagră, opacă la lumină. Trebuie precizat că filmele au strat sensibil pe ambele feţe, deci, practic, nu au faţă şi dos; totuşi, pe ambalajul lor este specificat cu mare grijă de către fabricant că o parte este faţa, iar cealaltă dosul. Aceasta, din cauza unei folii de staniol care este plasată între film şi dosul ambalajului şi care are un dublu rol protector. Staniolul, care mai este denumit şi plumb argentifer, este opac la radiaţiile X. Pe de o parte, el protejează de iradiere corpul pacientului, oprind din radiaţiile fasciculului principal, iar pe de altă parte protejează filmul radiologic împotriva radiaţiilor secundare care, venind din spate, îl pot voala, alterînd în mod nedorit netitatea şi deci calitatea imaginii. Cunoscînd prezenţa şi rolul staniolului, ne explicăm motivul pentru care filmul are „faţă şi dos". De aci obligativitatea de a aşeza retroalveolar filmul, totdeauna cu faţa spre fasciculul de radiaţii.

Poziţionarea filmelor. Pe dosul filmelor dentare este însemnat într-un colţ, printr-un semn oarecare (punct tipărit sau compostat, ori marca de fabricaţie a filmului) locul unde este practicată o perforaţie. Înainte de a aşeza filmul pentru radiografiere trebuie identificată această perforaţie, ea avînd dublu rol, şi anume: permite prinderea în clemă a filmului pentru manevrele de developare şi îl ajută pe examinator să-l poziţioneze corect, să recunoască dinţii din dreapta sau din stînga fără adnotaţii suplimentare.

Ultima indicaţie care defineşte poziţia retroalveolară a filmului este condiţia ca marginea filmului să depăşească cu doi milimetri planul cuspidian. În felul acesta este cuprinsă în imagine şi coroana, examinarea dintelui fiind completă.

Cunoscînd toate aceste indicaţii despre film şi poziţia lui retroalveolară, mai trebuie să specificăm că examinarea întregii dentaţii se face, după caz, cu 11 pînă la 14 filme la adult şi cu 6 filme la copii, pentru dentaţia temporară. Aşezarea filmelor retroalveolar se poate face după următoarele scheme, la care sînt indicate şi poziţiile găurilor pe film (fig. 16, 17, 18).

Scanned with OKEN Scanner

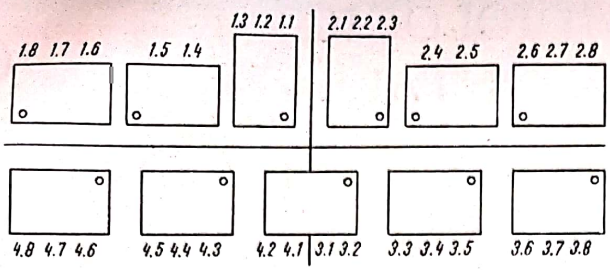

Fig. 16 — Schema cu 11 filme.

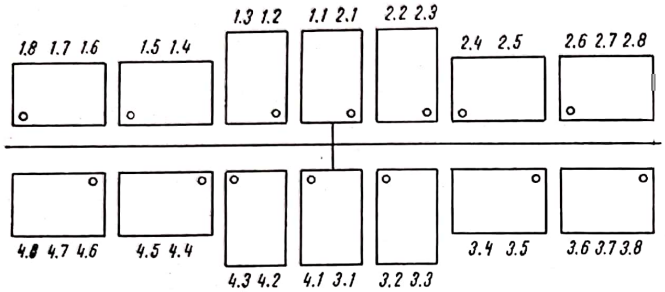

Fig. 17 — Schema cu 14 filme.

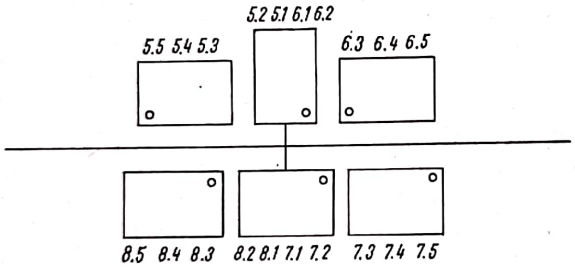

Fig. 18 — Schema cu 6 filme pentru copii.

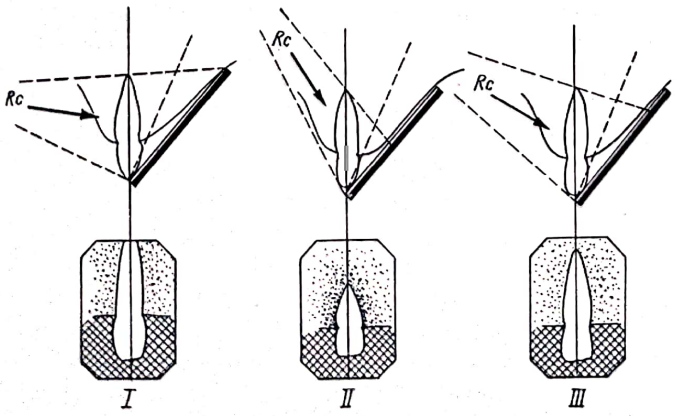

Fig. 19 — Ilustrarea principiului izometriei.

Din schemele poziționării filmelor se observă că perforația este așezată totdeauna spre planul cuspidian și niciodată spre apexuri. La maxilar, pentru filmele orizontale este în colțul stînga de jos, iar pentru cele verticale, în colțul dreapta jos. La mandibulă este așezată pentru filmele orizontale în colțul dreapta sus, iar pentru cele verticale, stînga sus. În aceeași poziție urmează a fi așezate și pentru interpretare, pentru ca examinatorul să poată identifica dinții din dreapta sau stînga, după următorul raționament:

— Pentru molarii superiori din dreapta sa va observa că 18 este în dreptul perforației iar 16 în partea opusă perforației;

— pentru molarii superiori din stînga, situația raporturilor pe film va fi inversă, și anume, 28 va fi radiografiat în partea opusă perforației, iar 26 se va proiecta în dreptul ei;

— pentru incisivii centrali superiori se identifică în dreptul perforației centralul stîng, iar în jumătatea neperforată cel drept.

Același raționament poate fi efectuat pentru toți dinții, și anume: la maxilar, în cazul filmelor așezate orizontal, spre perforație se vor proiecta dinții meziali în jumătatea dreaptă și cei distali în cea stîngă.

Pentru mandibulă, în cazul filmelor așezate orizontal, spre perforație se vor proiecta dinții meziali în jumătatea dreaptă și cei distali în cea stîngă. La filmele așezate vertical spre perforație se vor proiecta cei distali în dreapta și cei meziali în stînga. În această poziție filmul este ținut de pacient cu degetul arătător de la mîna opusă, celelalte degete fiind făcute pumn, pentru a nu acoperi controlul vizual al examinatorului.

IZOMETRIA

Al doilea termen care denumește și definește această incidență — îi aparține lui Cieszynschi și cuprinde totalitatea manevrelor indicate pentru a se obține pe film o imagine de aceeași dimensiune cu cea reală a dintelui. El demonstrează, după legile geometrice ale proiecției conice, că imaginea unui dinte pe film poate avea dimensiuni diferite și anume: mult alungit dacă fasciculul de radiații este orientat prea orizontal și mult mai scurtat dacă fasciculul este prea vertical. Pentru a se obține o imagine izometrică, egală ca măsură (*izos* = egal, *metros* = măsură) este necesară o anumită inclinație și anume fasciculul de radiații să fie perpendicular pe bisectoarea unghiului dat de axa dintelui și film.

Ilustrarea principiului izometriei (fig. 19). Imaginea I — imagine mult alungită, apexul este în afara filmului, din cauza proiecției date de fasciculul de radiații orizontalizat. Imaginea II — dintele apare mult scurtat din cauza proiecției date de fasciculul de radiații înclinat vertical. Imaginea III este izometrică, fasciculul de radiații este perpendicular pe bisectoarea unghiului dat de axa dintelui și film.

Înclinarea tubului. În practică, principiul izometriei, după indicațiile lui Cieszynschi, este dificil de realizat, datorită faptului că bisectoarea unghiului dat de axa dintelui și film este o linie imaginară, greu sau aproape imposibil de reperat. Pentru eliminarea acestui neajuns, Dieck introduce un sistem standard de înclinare a fasciculului de radiații, măsurat în grade. Acest

Scanned with OKEN Scanner

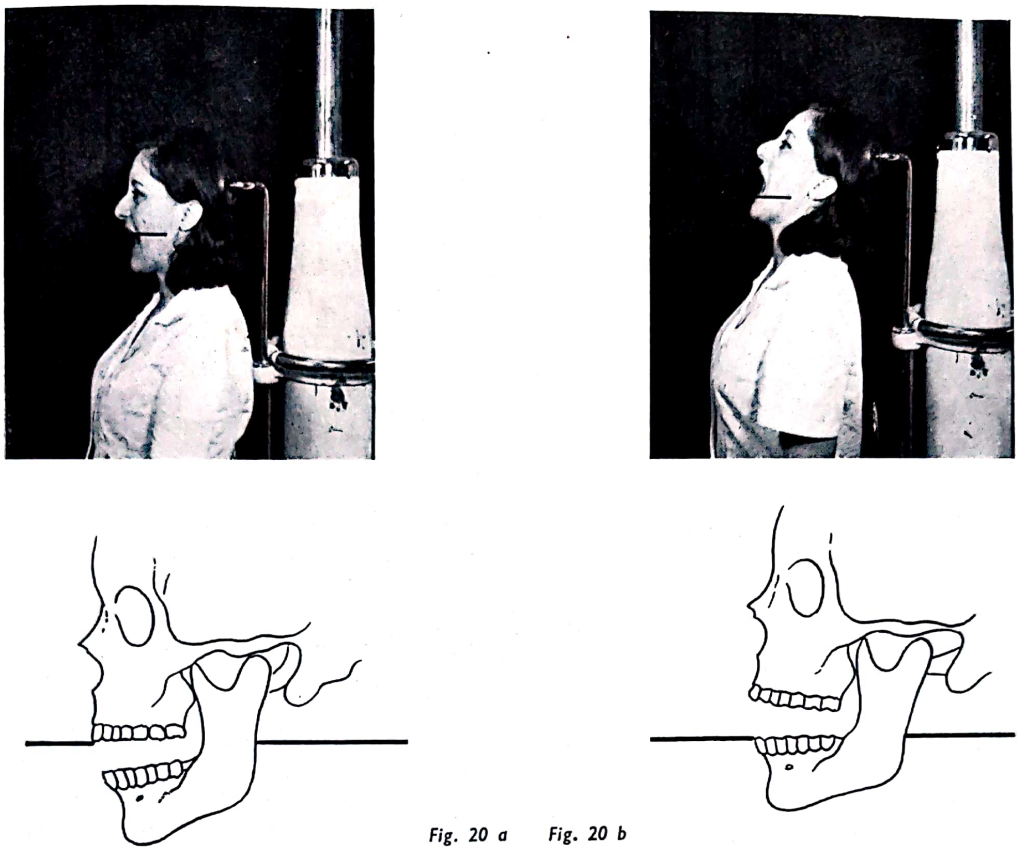

Fig. 20 a *Fig. 20 b*

Fig. 20 — Poziționarea planului cuspidian (ocluzal): *a)* Planul ocluzal al maxilarului — pentru a fi orizontal, pacientul ține bărbia în piept; *b)* planul ocluzal al mandibulei — pentru a fi orizontal, pacientul ridică ușor bărbia.

sistem dă rezultate satisfăcătoare, deși uneori are nevoie de corecții.

Pe monoblocul aparatului de radiodiagnostic se află un raportor, astfel montat, încît punctul O este la orizontală, iar indicatorul corespunde cu raza centrală. Înclinarea fasciculului de radiații se măsoară în grade, cifrele obținute indicînd unghiurile formate între planul orizontal și fasciculul de radiații. Pentru ca acest unghi să cuprindă în poziție corectă dintele de radiografiat mai trebuie îndeplinite următoarele condiții:

— planul ocluzal al maxilarului de radiografiat să fie așezat orizontal. Pentru arcada superioară, capul este poziționat în ușoară flexie, cu barba trasă în piept (fig. 20 *a*), iar pentru arcada inferioară în ușoară extensie, cu barba ridicată (fig. 20 *b*);

— monoblocul se așază cu vîrful conului localizator lipit de piele în dreptul apexului dintelui de radiografiat. Amintim că linia de proiecție la piele a apexurilor este o linie imaginară, care se desenează la maxilar de la aripa nasului la tragus, iar la mandibulă, din menton, un centimetru deasupra marginii bazilare, pînă la lobulul urechii (fig. 21).

Înclinarea standard a fasciculului de radiații este următoarea:

— pentru maxilar craniocaudală cu 40° la incisivi și canini, 35° la premolari, 30° la molari;

— pentru mandibulă caudocranial cu 20° la incisivi și canini, 15° la premolari și 10° la molari.

Fig. 21 — Linia de proiecție la piele a apexurilor; *maxilar*: aripa nasului-tragus; *mandibulă*: un centimetru deasupra marginii bazilare de la menton pînă la lobulul urechii.

Scanned with OKEN Scanner

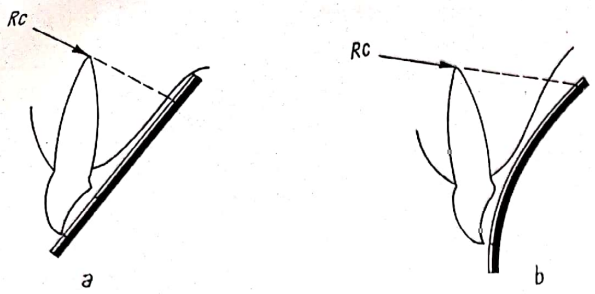

Fig. 22 — a) Filmul drept, proiecție corectă; *b)* filmul curb, proiecție alungită.

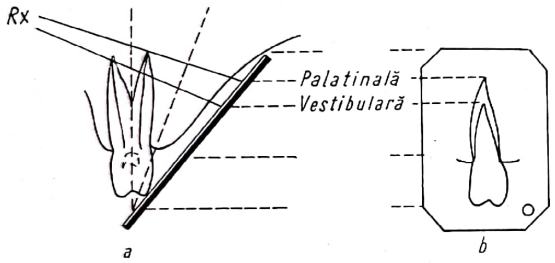

Fig. 23 — a-b — Datorită înclinării fasciculului de radiații, rădăcinile vestibulare apar scurtate, iar cele palatinale alungite.

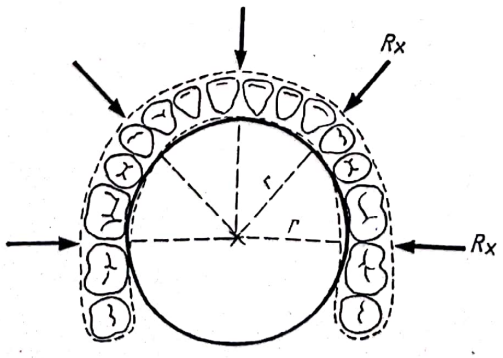

Fig. 24 — Fasciculul de radiații *(Rx)* prelungește raza *(r)* a cercului imaginar care se înscrie în secțiunea în formă de potcoavă a maxilarelor.

Pentru a nu deforma proiecția izometrică a dintelui, examinatorul trebuie să caute ca prin așezarea retroalveolară a filmului, acesta să nu se curbeze în plan vertical. O curbură verticală alungește imaginea (fig. 22).

Curbura în plan orizontal, urmînd curbura normală a maxilarelor, nu influențează asupra imaginii.

La dinții multiradiculari, principiul izometriei produce un mic decalaj de proiecție față de fiecare rădăcină în parte. Rădăcinile vestibulare și palatinale au o înclinație proprie diferită față de axa dintelui, în timp ce raza centrală este înclinată numai față de axă. Ca urmare, rădăcinile vestibulare vor apărea pe film scurtate, iar cele palatinale alungite (fig. 23). Unii autori văd în aceasta o deficiență a incidenței care produce dificultăți de interpretare corectă a lungimii rădăcinilor. De fapt, există corecții pentru stabilirea lungimii reale. Alții consideră util acest decalaj. deoarece permite identificarea cu ușurință a rădăcinilor.

ORTORADIAL

Este cel de al treilea termen care denumește și definește în același timp incidența. El reprezintă localizarea în spațiu a centrării, materializînd al doilea plan geometric de referință. Într-adevăr, principiul izometriei ne-a indicat proiecția imaginii dintelui pe filmul radiologic în plan vertical. Ortoradialitatea întregește această proiecție, precizînd-o în plan orizontal.

În secțiune, maxilarele au o formă asemănătoare cu o potcoavă. În interiorul acestei potcoave se înscrie un cerc imaginar. Principiul ortoradialității cere ca fasciculul de radiații să fie astfel orientat în plan orizontal încît raza centrală să prelungească razele geometrice ale cercului imaginar (fig. 24).

Aplicînd corect principiul ortoradialității, imaginea radiologică va cuprinde spațiile și septurile intradentare, dinții corect proiectați, cu rădăcinile net diferențiate între ele. Este comparabilă în plan orizontal cu izometria aplicată în plan vertical.

Corecții pentru decalarea rădăcinilor suprapuse. În cazul dinților multiradiculari, atunci cînd se produc suprapuneri de rădăcini, se pot aplica corecții cu modificări ale ortoradialității, și anume:

— pentru premolarul I superior, ca și pentru toți dinții cu două rădăcini, palatinală și vestibulară, care se suprapun, vestibulara fiind mascată, corectarea se face prin modificarea mezioexcentrică a fasciculului de radiații. Imaginea obținută detașează cele două rădăcini, punînd în evidență apexurile (fig. 25).

La molarii superiori, în majoritatea cazurilor, incidența ortoradială dă o bună proiecție a celor trei rădăcini. Uneori, însă, se produce, din cauza rotației molarilor sau a conformației maxilarelor, suprapunerea unei rădăcini vestibulare peste cea palatinală. Corectarea acestei suprapuneri se face tot prin excentrizarea fasciculului de radiații. Pentru suprapunerea mezievestibularei pe palatinală se efectuează o corecție distoexcentrică, iar pentru suprapunerea distovestibularei peste palatinală o corecție mezioexcentrică (fig. 26, *b*, *c*)

Scanned with OKEN Scanner

Fig. 25 — a) Prin aplicarea principiului ortoradiației, rădăcinile vestibulară și palatinală ale primului premolar superior se suprapun; *b)* se efectuează o incidență corectată prin orientarea mezioexcentrică a fasciculului de radiații și se obține decalarea celor două rădăcini.

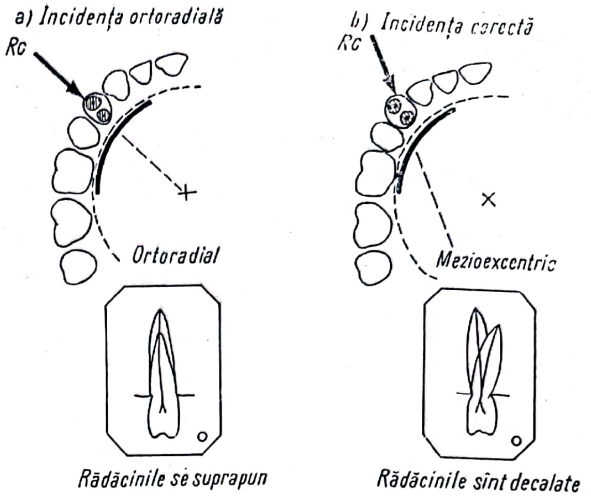

Fig. 25 a

Fig. 25 b

Fig. 26 — a) La molarii superiori, cele trei rădăcini, dacă sînt corect orientate, apar decalate pe imaginea radiografică. Dacă molarul este ușor rotat se pot suprapune vestibularele pe palatinală; *b)* dacă se suprapune peste palatinală rădăcina distovestibulară, se corectează cu o incidență mezioexcentrică; *c)* dacă se suprapune pe palatinală rădăcina meziovestibulară, se corectează cu o incidență distoexcentrică.

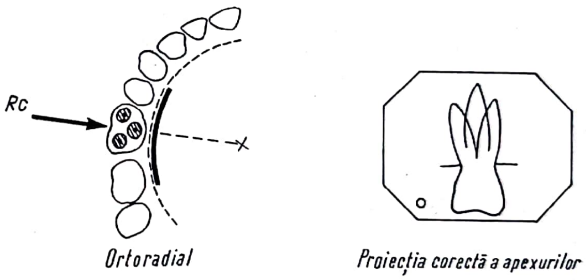

Fig. 26 a

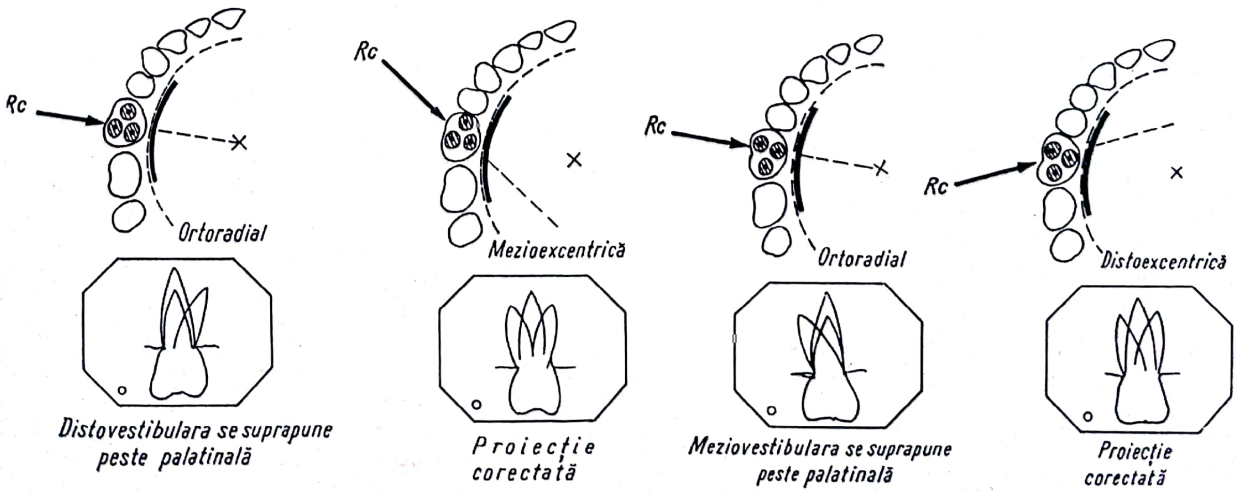

Fig. 26 b

Fig. 26 c

Scanned with OKEN Scanner

TEHNICI SPECIALE ALE INCIDENȚEI RETROALVEOLARE IZOMETRICE ȘI ORTORADIALE ADAPTATE PE GRUPE DE DINȚI

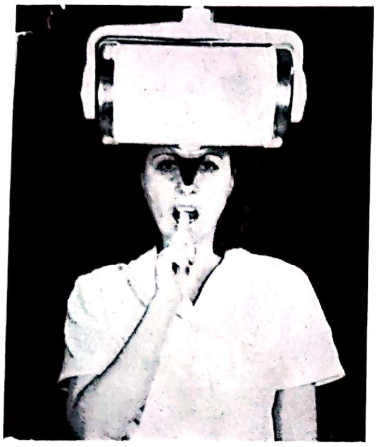

Fig. 27 a

Fig. 27 b

POZIȚIONAREA PENTRU INCISIVII ȘI CANINII SUPERIORI (fig. 27, *a, b, c, d, e,)*

Pacientul așezat, cu capul vertical, rezemat pe tetiera aparatului și barba trasă în piept. Planul ocluzal al maxilarului să fie orizontal. Gura larg deschisă.

Filmul 3/4 *cm*, așezat vertical, cu fața lipită retroalveolar și cu perforația în colțul din dreapta jos. Marginea inferioară a filmului depășește cu 2 mm planul cuspidian, fiind paralelă cu acesta. Pacientul ține filmul cu degetul arătător, celelalte degete făcute pumn. Astfel, nu-și acoperă gura, permițînd controlul vizual al poziției corecte a filmului.

Fasciculul de radiații este înclinat cu 40° craniocaudal, iar conul localizator plasat pe vîrful nasului pentru incisivii centrali și la aripa nasului pentru canini. În poziție intermediară pentru incisivii laterali. În același timp, conul localizator trebuie să fie îndreptat spre centrul cercului imaginar ce se înscrie în potcoava maxilarului.

Poziționarea pentru pacienții culcați se efectuează exact după aceleași indicații, ținînd cont ca înclinarea fasciculului de radiații în direcție craniocaudală să facă 40° cu planul ocluzal al maxilarului.

Expunerea medie pentru aparatele mici este de 3 sec., iar pentru cele mijlocii de 1 sec.

La copii, înclinarea este de 45°.

În cazul pacienților cu prodenție înclinarea va trebui mărită la 50°, iar la cei cu retrodenție va trebui redusă la 30°.

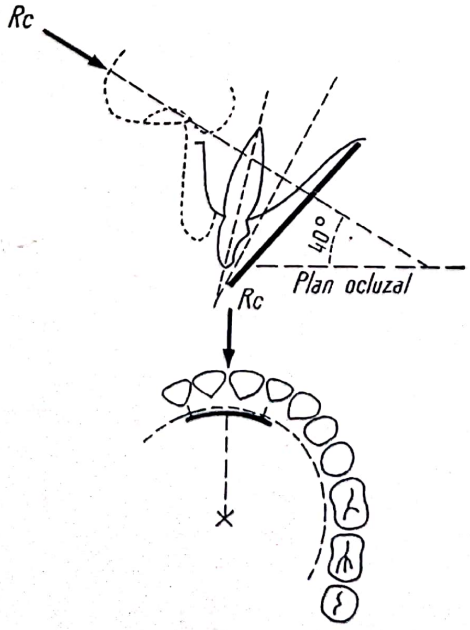

Fig. 27 c, d

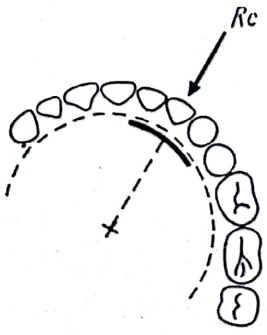

Fig. 27 e

Scanned with OKEN Scanner

Fig. 28 a

Fig. 28 b

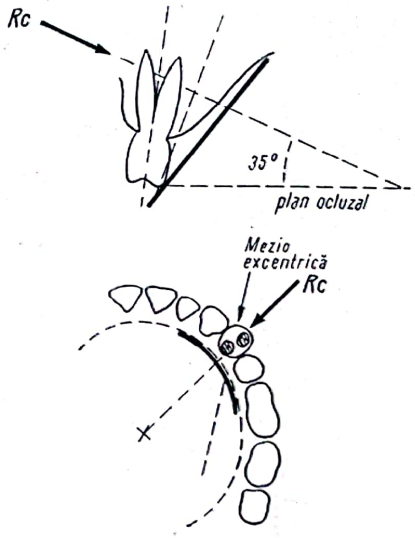

Fig. 28 c, d

POZIŢIONAREA PENTRU PREMOLARII SUPERIORI (fig 28, *a*, *b*, *c*, *d*)

Pacientul aşezat, ţine capul cu barba trasă în piept în aşa fel încît planul ocluzal să fie orizontal. Capul se reazemă pe tetiera aparatului. Gura larg deschisă.

Filmul 3/4 cm poate fi aşezat orizontal sau vertical. Faţa filmului lipită retroalveolar, perforaţia spre coroane, iar marginea inferioară să depăşească planul ocluzal cu 2 mm. Pacientul ţine filmul cu degetul arătător de la mîna opusă părţii de radiografiat, celelalte degete sînt ţinute pumn pentru a nu masca gura, permiţînd controlul vizual. Se va verifica poziţia filmului cu marginea inferioară paralelă cu planul ocluzal.

Fasciculul de radiaţii se înclină cu 35° craniocaudal faţă de orizontală şi deci faţă de planul ocluzal. Conul localizator îndreptat spre centrul cercului imaginar înscris în potcoava maxilarului se lipeşte la tegumente pe linia de proiecţie a apexurilor, în dreptul întîlnirii acesteia cu linia pupilară.

Poziţionarea pentru pacienţii culcaţi se efectuează după aceleaşi indicaţii, unghiul de 35° se va face cu planul ocluzal şi nu cu orizontala.

Expunerea medie la aparatele mici este de 3 sec., iar la cele mijlocii de 1 sec. În timpul expunerii, pacientul îşi reţine respiraţia pentru a nu mişca. În cazul suprapunerii rădăcinilor se va aplica corecţia mezioexcentrică.

La copii înclinarea este de 40°.

Fig. 29 a

POZIŢIONAREA PENTRU MOLARII SUPERIORI (fig. 29. *a*. *b*, *c*, *d*)

Pacientul aşezat, ţine capul cu barba trasă în piept pentru ca planul ocluzal să fie orizontal. Capul se reazemă de tetieră. Gura larg deschisă.

Filmul 3/4 cm este aşezat orizontal, cu faţa lipită retroalveolar, perforaţia spre coroane şi marginea inferioară paralelă cu planul ocluzal, să-l depăşească cu 2 mm.

Fig. 29 b

Scanned with OKEN Scanner

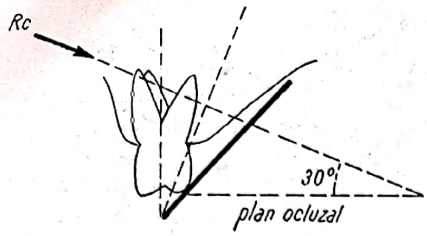

Fig. 29 c

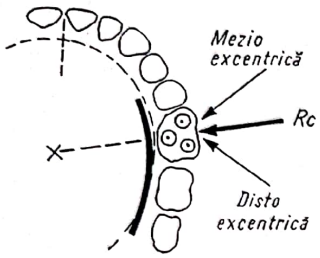

Fig. 29 d

Fig. 30 a

Fig. 30 b

Pacientul ține filmul cu degetul arătător de la mîna opusă părții de radiografiat. Celelalte degete făcute pumn, pentru a permite verificarea vizuală a poziției filmului. Insistăm asupra controlului, deoarece pacienții au tendința de a deplasa filmul în jos și anterior.

Fasciculul de radiații se înclină cu 30° craniocaudal față de orizontală. Conul localizator, ochind centrul cercului imaginar ce se înscrie în potcoava maxilarului, se lipește la tegumente pe linia de proiecție a apexurilor, în dreptul unghiului extern al orbitei.

Poziționarea pentru pacienții culcați se va face după aceleași indicații, unghiul de 30° formîndu-se cu planul ocluzal, nu cu orizontala.

Expunerea medie la aparatele mici este de 5 sec., iar la cele mijlocii de 1,5 sec. În timpul expunerii, pacientul își va reține respirația pentru a nu mișca.

În cazul suprapunerii rădăcinilor vestibulare pe cea palatinală se vor aplica corecțiile excentrice.

La copii înclinarea este de 35°.

POZIȚIONAREA PENTRU INCISIVII ȘI CANINII INFERIORI (fig. 30 *a, b, c, d*)

Pacientul așezat, ține capul în extensie în așa fel încît planul ocluzal al mandibulei să fie orizontal. Gura larg deschisă, capul rezemat pe tetieră.

Filmul 3/4 cm poate fi așezat orizontal sau vertical, cu fața lipită de mucoasă retraolveolar; perforația spre coroane va fi la colțul dreapta sus pentru filmele așezate orizontal și în colțul stînga sus pentru cele verticale. Pacientul ține filmul cu degetul arătător, celelalte făcute pumn. Se va verifica poziția filmului, care trebuie să fie paralel cu planul ocluzal și să-l depășească cu 2 mm.

Fasciculul de radiații se înclină cu 20° caudocranial față de planul cuspidian. Conul localizator în planul mediosagital este îndreptat spre centrul cercului imaginar înscris în potcoava mandibulei și lipit la tegumente pe menton cu un centimetru deasupra marginii bazilare.

Poziționarea pentru pacienții culcați este aceeași, ținînd cont că unghiul nu se mai măsoară de la orizontală, ci de la înclinarea planului ocluzal.

Expunerea medie la aparatele mici este de 2,5 sec., iar la cele mijlocii de 0,8 sec. În timpul expunerii, pacientul își reține respirația pentru a nu mișca.

Pentru canini, filmul se poziționează între lateral și premolar, fasciculul de radiații ochind apexul spre centrul cercului înscris.

La copii înclinarea este de 25°.

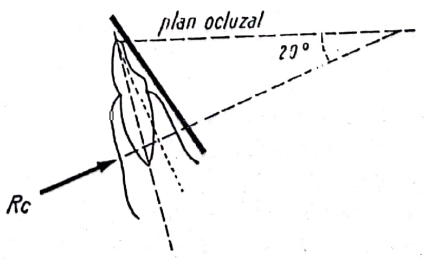

Fig. 30 c

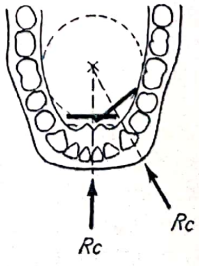

Fig. 30 d

Scanned with OKEN Scanner

Fig. 31 a

Fig. 31 b

POZIȚIONAREA PENTRU PREMOLARII INFERIORI (fig. 31 *a, b, c, d)*

Pacientul așezat, ține capul în extensie în așa fel încît planul ocluzal al mandibulei să fie orizontal. Gura larg deschisă, capul rezemat pe tetieră.

Filmul 3/4 cm așezat retroalveolar orizontal, cu perforația în colțul din dreapta sus, depășește planul cuspidian cu 2 mm. Pacientul ține filmul cu degetul arătător de la mîna opusă părții de radiografiat.

Fasciculul de radiații se înclină cu 15° caudocranial față de planul ocluzal plasat la orizontală. Conul localizator ochește apexul premolarilor și centrul cercului înscris. Vîrful conului localizator este lipit de tegumente pe linia apexurilor inferioare.

Poziționarea pentru pacienții culcați este aceeași; unghiul se formează numai față de planul ocluzal, fără referințe la orizontală.

Expunerea medie la aparatele mici este de 2,5 sec., la cele mijlocii de 0,8 sec. În timpul expunerii, pacientul își ține respirația pentru a nu mișca.

În cazul anomaliilor (premolari cu două rădăcini), pentru separarea rădăcinilor se pot efectua incidențe excentrice.

La copii înclinarea este de 20°.

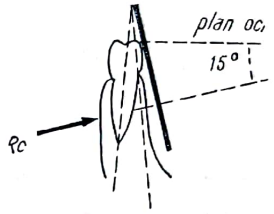

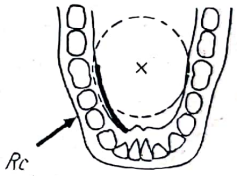

Fig. 31 c, d

POZIȚIONAREA PENTRU MOLARII INFERIORI (fig. 32 *a, b, c, d,)*

Pacientul așezat, ține capul în extensie pentru ca planul ocluzal al mandibulei să fie orizontal. Gura larg deschisă, capul rezemat pe tetieră.

Filmul 3/4 cm este așezat retroalveolar, orizontal, cu perforația în colțul dreapta sus și depășește cu 2 mm planul ocluzal al mandibulei. Pacientul ține filmul cu degetul arătător al mîinii de partea opusă regiunii de radiografiat. Mîna ținută pumn.

Fig. 32 a

Scanned with OKEN Scanner

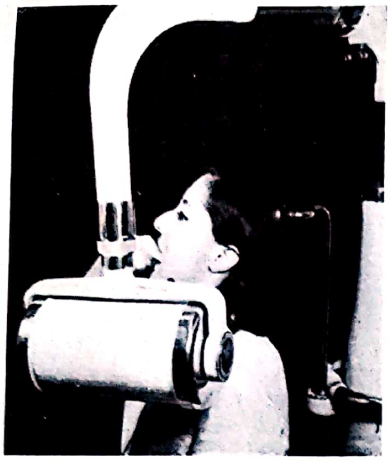

Fig. 32 b

Fasciculul de radiaţii se înclină cu 10° caudocranial faţă de planul ocluzal aşezat la orizontală. Conul localizator ocheşte apexul molarilor şi se îndreaptă spre molarii din partea opusă. Acesta este o excepţie de la regula ortoradialităţii. Vîrful conului localizator este lipit de tegumente pe linia de proiecţie la piele a apexurilor inferioare.

Poziţionarea pentru pacienţii culcaţi este aceeaşi; unghiul de izometrie se formează numai cu planul ocluzal, fără referinţe la orizontală.

Expunerea medie la aparatele mici este de 3,5 sec., iar la cele mijlocii de 1,2 sec. În timpul expunerii, pacientul îşi ţine respiraţia pentru a nu mişca.

Pentru a distinge cele două canale meziale se pot face incidenţe excentrice. Dintre ele, cel mai lung este lingualul.

La copii înclinarea este de 15°.

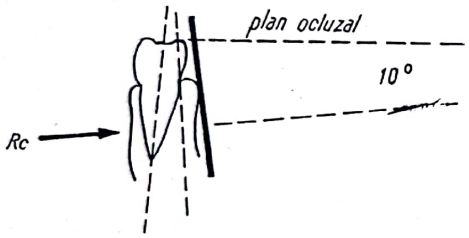

Fig. 32 c

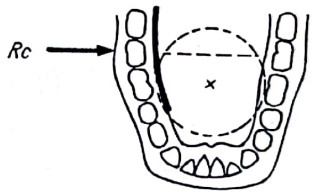

Fig. 32 d

Scanned with OKEN Scanner

COMPLETĂRI ŞI CORECŢII ALE INCIDENŢEI RETROALVEOLARE IZOMETRICE ŞI ORTORADIALE

Molarii superiori apar uneori pe filmul radiologic cu apexul acoperit de compacta densă a proeminenţei malare. Aceasta se datoreşte înclinării cu 30° a fasciculului de radiaţii. Mascarea apexurilor poate fi atît de supărătoare încît radiografia devine practic inutilă.

PROCEDEUL LE MASTER

Recomandă o corecţie a incidenţei clasice: se introduce un rulou de vată între film şi coroana molarilor, îndepărtînd filmul de coroană şi modificînd unghiul dintre axa dintelui şi film. Se creează aproape un paralelism între ele. Conform principiului izometriei, raza centrală, pentru a fi perpendiculară pe bisectoarea noului unghi format de axa dintelui şi film, va trebui înclinată numai cu 10° craniocaudal. Fasciculul de radiaţii trece pe sub proeminenţa malară, înlăturîndu-se astfel suprapunerea ei peste apexul molarilor.

Radiografiile obţinute prin procedeul Le Master sînt izometrice, iar apexul molarilor este bine detaşat de proiecţia proeminenţei malare. Se remarcă egalizarea lungimii rădăcinilor, palatinala nemaiputînd fi uşor diferenţiată de vestibulare.

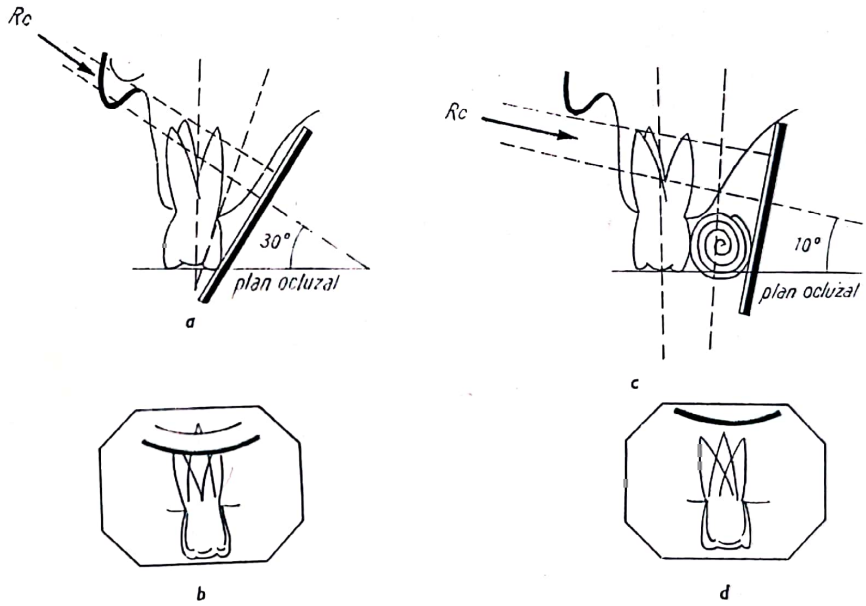

Fig. 33 — a-b Pe radiografia în incidenţa r.a.i.o.—*a*: proeminenţa malară se suprapune pe apexul molarilor. Prin corectarea incidenţei (procedeul Le Master), apexurile apar degajate de proeminenţa malară *(c-d)*.

POZIŢIONAREA ÎN PROCEDEUL LE MASTER (fig. 34).

Pacientul stă aşezat, cu barba trasă în piept şi capul rezemat.

Filmul în poziţie orizontală, este îndepărtat de coroane, cu un rulou de vată transparent la radiaţii. Este ţinut de pacient cu mîna opusă.

Fasciculul de radiaţii înclinat craniocaudal cu circa 10°, intră la tegumente pe dedesubtul proeminenţei malare. Timpul de expunere este acelaşi ca la incidenţa clasică.

Fig. 34 — Poziţionarea pentru procedeul Le Master.

Scanned with OKEN Scanner

PROCEDEE PENTRU CORECȚIA PROIECȚIEI PARODONȚIULUI MARGINAL

Mai este necesară aplicarea unei corecții atunci cînd se urmărește citirea pe film, cu exactitate, a limitei parodonțiului marginal osos. Pe imaginile obținute prin poziționarea retroalveolară izometrică și ortoradială, din cauza înclinării fasciculului de radiații, înclinare diferită pe grupe de dinți, proiecția geometrică a limitei marginale vestibulare și bucale se face la niveluri diferite, falsificîndu-se realitatea. Examinatorului îi apar pe film resorbții marginale, care de fapt nu există în realitate (fig. 35 *a*). Și invers, imaginea apare normală, deși în realitate există o resorbție vestibulară (fig. 35 *b*). Dacă resorbția este bucală, atunci pe imaginea radiografică ea apare mult accentuată (fig. 35 *c*).

Pentru a corecta aceste deficiențe de proiecție geometrică au fost aplicate diferite procedee, toate avînd la bază aceeași idee și anume realizarea pe cît posibil a unui paralelism între axa dintelui și film. Primul procedeu cunoscut este cel descris de Le Master, care, deși a fost imaginat pentru a înlătura umbra supărătoare a proeminenței malare, datorită faptului că realizează un paralelism între axa dintelui și film, reprezintă o soluție și pentru proiecția corectă a implantării parodonțiului marginal.

Un alt procedeu, descris de Howard Raper în 1916, este radiografierea interproximală a coroanelor și a parodonțiului marginal pe filme „cu aripioare" (Bite-Wing) (fig. 36 *a*). Pe aceste radiografii se obțin proiecții corecte ale inserției parodonțiului marginal, dar se renunță la apexuri.

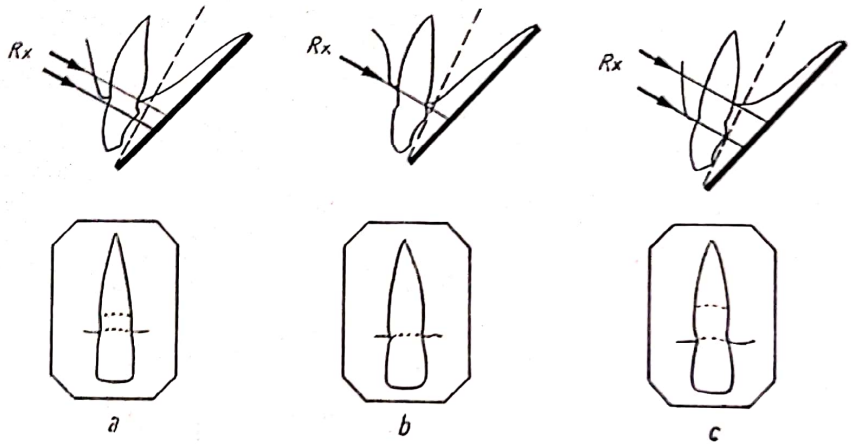

Fig. 35 — a-b-c — Falsificarea imaginii inserției parodonțiului marginal, datorită înclinării fasciculului de radiații.

Filmele, special fabricate, au în mijlocul „feței" o aripioară de hîrtie. Ele se introduc endobucal retrocoronarian și parțial retroalveolar, cu aripioara îndreptată spre exterior, iar pacientul fixează aripioara în ocluzie. Fasciculul de radiații se înclină cu 10° craniocaudal (fig. 36 *b*).

POZIȚIONAREA PENTRU INCIDENȚA INTERPROXIMALĂ CU FILME CU ARIPIOARE (Bite-Wing) (fig. 36 *b*, *c*)

Pacientul așezat, ține capul rezemat de tetiera aparatului, în așa fel încît planul ocluzal al maxilarelor să fie orizontal.

Filmul cu aripioare se introduce vertical pentru incisivi, canini și premolari și orizontal pentru pre-

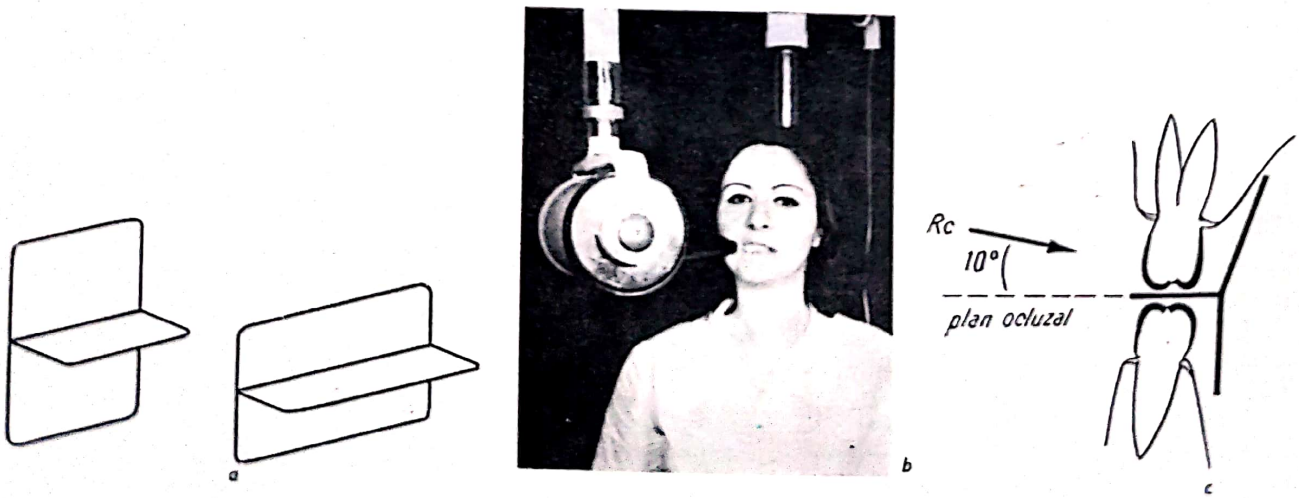

Fig. 36 — a-b-c- Incidența interproximală (Bite-Wing).

Scanned with OKEN Scanner

PROCEDEE PENTRU CORECȚIA PROIECȚIEI PARODONȚIULUI MARGINAL

Mai este necesară aplicarea unei corecții atunci cînd se urmărește citirea pe film, cu exactitate, a limitei parodonțiului marginal osos. Pe imaginile obținute prin poziționarea retroalveolară izometrică și ortoradială, din cauza înclinării fasciculului de radiații, înclinare diferită pe grupe de dinți, proiecția geometrică a limitei marginale vestibulare și bucale se face la niveluri diferite, falsificîndu-se realitatea. Examinatorului îi apar pe film resorbții marginale, care de fapt nu există în realitate (fig. 35 *a*). Și invers, imaginea apare normală, deși în realitate există o resorbție vestibulară (fig. 35 *b*). Dacă resorbția este bucală, atunci pe imaginea radiografică ea apare mult accentuată (fig. 35 *c*).

Pentru a corecta aceste deficiențe de proiecție geometrică au fost aplicate diferite procedee, toate avînd la bază aceeași idee și anume realizarea pe cît posibil a unui paralelism între axa dintelui și film. Primul procedeu cunoscut este cel descris de Le Master, care, deși a fost imaginat pentru a înlătura umbra supărătoare a proeminenței malare, datorită faptului că realizează un paralelism între axa dintelui și film, reprezintă o soluție și pentru proiecția corectă a implantării parodonțiului marginal.

Un alt procedeu, descris de Howard Raper în 1916, este radiografierea interproximală a coroanelor și a parodonțiului marginal pe filme „cu aripioare" (Bite-Wing) (fig. 36 *a*). Pe aceste radiografii se obțin proiecții corecte ale inserției parodonțiului marginal, dar se renunță la apexuri.

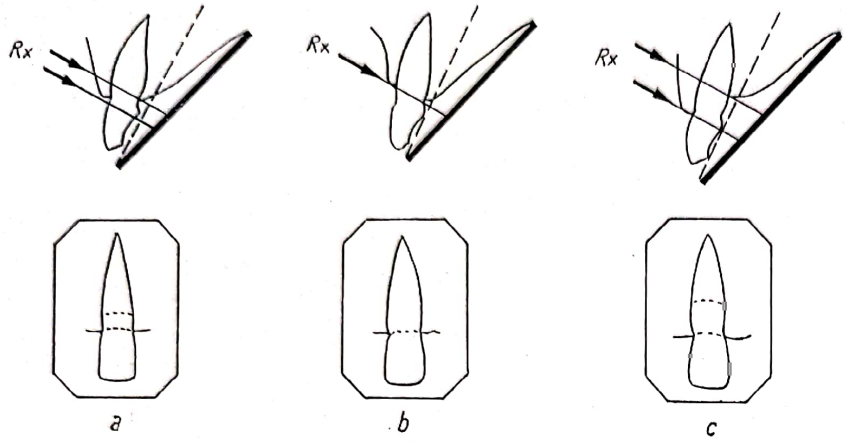

Fig. 35 — a-b-c — Falsificarea imaginii inserției parodonțiului marginal, datorită înclinării fasciculului de radiații.

Filmele, special fabricate, au în mijlocul „feței" o aripioară de hîrtie. Ele se introduc endobucal retrocoronarian și parțial retroalveolar, cu aripioara îndreptată spre exterior, iar pacientul fixează aripioara în ocluzie. Fasciculul de radiații se înclină cu 10° craniocaudal (fig. 36 *b*).

POZIȚIONAREA PENTRU INCIDENȚA INTERPROXIMALĂ CU FILME CU ARIPIOARE (Bite-Wing) (fig. 36 *b*, *c*)

Pacientul așezat, ține capul rezemat de tetiera aparatului, în așa fel încît planul ocluzal al maxilarelor să fie orizontal.

Filmul cu aripioare se introduce vertical pentru incisivi, canini și premolari și orizontal pentru pre-

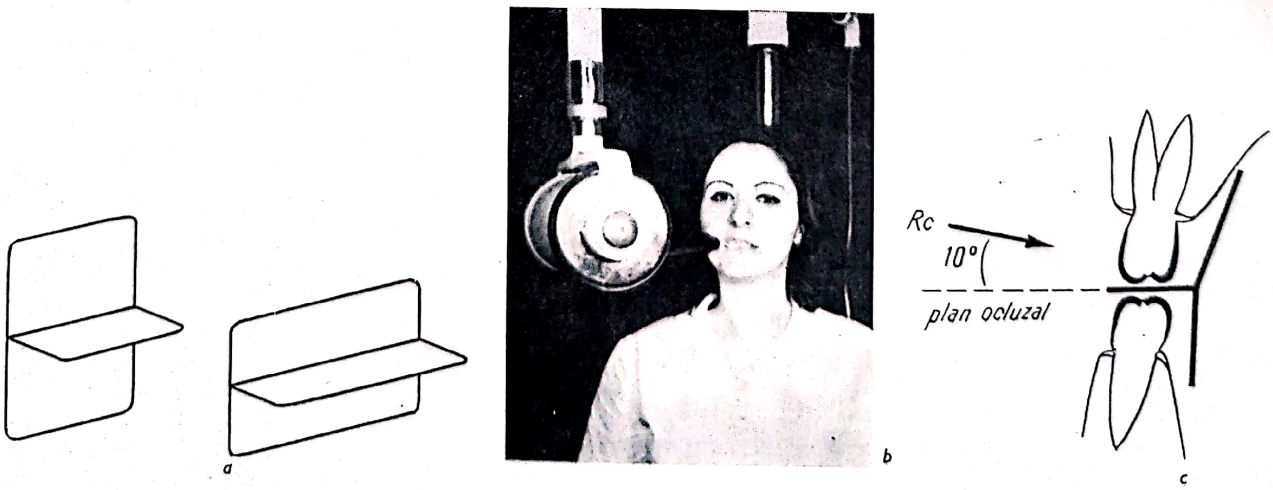

Fig. 36 — a-b-c- Incidența interproximală (Bite-Wing).

Scanned with OKEN Scanner

molari și molari. Pacientul ține filmul în ocluzie, mușcînd pe aripioară. Sînt necesare cinci filme pentru întreaga dentație.

Fasciculul de radiații se înclină cu 10° craniocaudal față de planul ocluzal, țintind în mijlocul cercului imaginar ce se înscrie în potcoava maxilarului. Expunerea medie la aparatele mici este de 2,5 sec., iar la cele mijlocii de 1 sec. În timpul expunerii, pacientul își reține respirația.

Imaginea obținută pune în evidență coroanele dinților antagoniști în ocluzie, treimea coronară a rădăcinilor, precum și septul osos interdentar. Se pot depista cu ușurință cariile aproximale interdentare, ascunse uneori examenului clinic, cariile de colet și în special cele formate sub coroanele de înveliș. Se mai poate studia camera pulpară, netitatea conturului, prezența de pulpoliți și eventualele anomalii congenitale. Cel mai important obiectiv de studiu este implantarea limbusului alveolar la nivelul coletului și prezența leziunilor parodonțiului marginal, în special cele incipiente.

Incidența Raper a filmului cu aripioare prezintă dezavantajul unei cuprinderi incomplete a dintelui, pentru două treimi ale rădăcinii și apex fiind necesară o altă incidență. Or, deziderатul major al radiologiei moderne fiind obținerea celor mai complete date și cît mai exacte, prin minimum de expuneri, autorii s-au preocupat de găsirea unui procedeu care să permită cuprinderea în întregime a dintelui pe un film așezat paralel cu axa dentară. Pentru aceasta este necesară realizarea unui suport pentru film. În decursul anilor s-au imaginat și aplicat nenumărate asemenea suporturi. Vom menționa doar patru dintre multiplele dispozitive preconizate.

Suportul de Stents, care se lipește de dinte și ține filmul în poziția dorită. Stentsul, modelîndu-se după forma dinților, poate fi pus de mai multe ori exact în același loc, manevră importantă pentru efectuarea de stereoradiografii, unde cuplul de două filme trebuie plasat în poziții identice. Procedeul fiind prea laborios pentru examinări în masă, nu s-a generalizat.

Suportul de lemn, pe care pacientul îl ține în mușcătură, filmul fiind introdus într-un șanț. Metodă bună ca principiu și ușor de manipulat, nu s-a generalizat din cauza imposibilității de a steriliza suportul.

Suportul de metal (dr. Nicolau) (fig. 37 *a*, *b*) are o formă alungită de abaiss-langue, iar la cele două capete este prevăzut pe fiecare față cîte un șanț pentru fixarea filmului. Pentru incisivi și canini, șanțul este orizontal, iar pentru premolari și molari, oblic. Pacientul ține suportul cu filmul dentar în dreptul dinților de radiografiat, avînd planul ocluzal, respectiv orizontal. Fasciculul de radiații se înclină perpendicular pe axa filmului. În dreptul fiecărui șanț pentru introdus filmul, suportul are specificată grupa de dinți pentru care se întrebuințează.

Suoportul pensă (dr. M. Rădulescu) (fig. 38 *a*, *b*) este de fapt o pensă Péan la care s-a adăugat o aripioară metalică. Filmul, indiferent de mărimea utilizată, se prinde în pensă, în sus pentru maxilar și în jos pentru mandibulă. Filmul stă astfel perpendicular

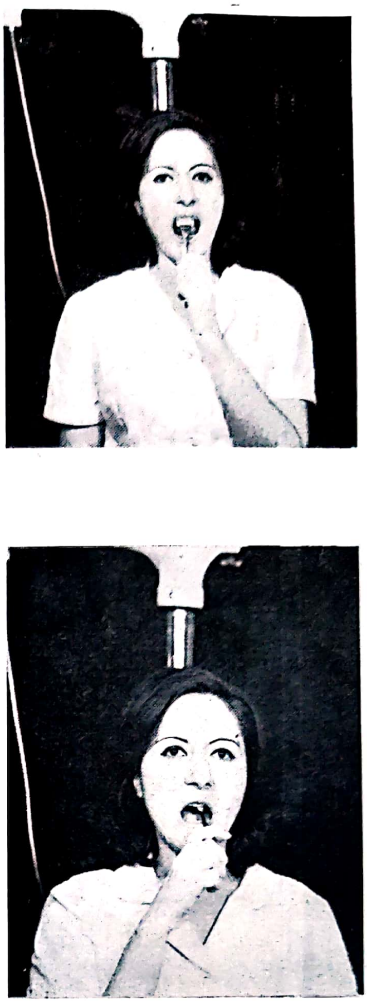

Fig. 37 — a-b- Poziționarea suportului de metal Dr. Nicolau.

pe aripioara de metal a pensei. Se introduce pensa în gura pacientului, acesta fixînd în ocluzie aripioara. Filmele se poziționează în lung sau în lat, după schema incidenței retroalveolare izometrice și ortoradiale, cu deosebirea că sînt distanțate coronarian, poziție paralelă cu axa dinților, neinfluențată de oblicitatea internă a reliefului bucal. Fasciculul de radiații se va înclina perpendicular pe axa dintelui și film.

Imaginile obținute prin procedeele care permit poziționarea filmului paralel cu axa dinților sînt identice cu cele ale incidenței de bază retroalveolare izometrice și ortoradiale, cu diferența că limbusul alveolar este proiectat fără decalaj, iar umbra parazită supărătoare a compactei proeminenței malare nu se mai suprapune peste apexul molarilor superiori.

Distanța focar-film. Condițiile unei izometrii corecte sînt realizabile la dinții monoradiculari cu corecția îndepărtării sursei de radiații la 30 cm de film prin folosirea unui con localizator lung. În tabelul de mai jos sînt date comparativ cîteva dimensiuni ale imaginii dintelui monoradicular pe film în condiția radiografierii de la distanțe diferite și în incidențe diferite. Menționăm că la 30 cm distanță se obține o reducere a divergenței în proiecția fasciculului de radiații. Mărind experi-

Scanned with OKEN Scanner



Fig. 38 — a-b- Poziționarea suportului pensă Dr. M. Rădulescu.

mental, pînă la 2 m, această distanță și referindu-ne numai la situația specială a radiografiei dentare, unde se întrebuințează o mică parte din conul de radiații, nu am reușit să modificăm substanțial proiecția, obținînd imagini asemănătoare. Pentru radiografii mai cuprinzătoare, unde divergența fasciculului prin mărirea cîmpului devine importantă, cum este cazul teleradiografiilor de craniu, distanța minimă pentru obținerea paralelismului este de 2 m.

La dinții multiradiculari sînt necesare corecții suplimentare, deoarece rădăcinile sînt de obicei orientate divergent față de axa dintelui. Pentru a obține o imagine cît mai corectă și izometrică a proiecției tuturor rădăcinilor unui dinte multiradicular este necesar a poziționa filmul paralel cu rădăcina palatinală, iar fasciculul de radiații perpendicular pe bisectoarea unghiului dat de rădăcina sau rădăcinile vestibulare și film, distanța dintre fascicul și film fiind de 30 cm.

Tabel comparativ al dimensiunilor unui cm dinte pe film în funcție de distanța focar-film și înclinarea fasciculului de radiații

Distanța focar-film (cm)	Fasciculul paralel cu axa dintelui (cm)	Fasciculul înclinat cu 15° față de axa dintelui (cm)	Fasciculul înclinat cu 30° față de axa dintelui (cm)
30	1,08	1,02	0,90
20	1,12	1,05	0,92
10	1,24	1,13	0,96

Scanned with OKEN Scanner

2. INCIDENŢA ENDOBUCALĂ IZOMETRICĂ ŞI ORTORADIALĂ CU FILM OCLUZAL

Este de fapt un procedeu vechi, mult întrebuinţat înaintea apariţiei filmului radiologic, în perioada în care radiografiile se făceau pe plăci de sticlă. Acestea nu puteau fi plasate retroalveolar. Pacientul le ţinea în ocluzie. Incidenţa a fost descrisă în Franţa de *J. Belot*, în Austria de *Holtznekt*, în Germania de *Kienböck*, iar în ţările anglo-saxone de *Costa Sinclair*.

Astăzi, întrebuinţarea acestei incidenţe este limitată pentru cazurile de trismus cînd, din cauza imposibilităţii deschiderii gurii doar pe cîţiva milimetri, obţinută uneori cu efort, incidenţa retroalveolară izometrică şi ortoradială nu poate fi aplicată.

Se întrebuinţează filme 4/5 cm pe care pacientul le ţine în ocluzie, cu o treime extern şi două treimi endobucal. Sînt necesare 6 filme pentru întreaga dentaţie. Pentru copii pot fi întrebuinţate şi filme 3/4 cm.

Datele furnizate de această incidenţă sînt comparabile cu cele ale incidenţei r.i.o. pentru apex şi regiunea periapicală, dar mai puţin exacte pentru parodonţiul marginal. Unii autori o întrebuinţează pentru a studia recesele inferioare sinuzale şi parţial planşeul foselor nazale. La mandibulă se cercetează regiunea mentonieră şi în special molarul de minte inferior.

TEHNICA INCIDENŢEI IZOMETRICE ŞI ORTORADIALE CU FILM OCLUZAL PE GRUPE DE DINŢI

POZIŢIONAREA PENTRU INCISIVII ŞI CANINII SUPERIORI *(fig. 39 a, b, c,)*

Pacientul are capul fixat în tetieră, cu barba trasă în piept, pentru a avea planul ocluzal orizontal.

Filmul 4/5 cm, avînd faţa cranial, este ţinut de pacient în ocluzie în aşa fel încît două treimi sînt bucale şi numai o treime externă.

Fasciculul de radiaţii înclinat cu 55° craniocaudal, conul localizator aşezat pe vîrful nasului, linia de proiecţie la piele a apexurilor este în plan mediosagital, adică îndreptat spre centrul cercului imaginar ce se înscrie în potcoava maxilarului.

Expunerea medie pentru aparatele mici este de 3 sec., iar pentru cele mijlocii de 1 sec.

Poziţionarea pentru pacienţii culcaţi se efectuează după aceleaşi coordonate, unghiul de 55° formîndu-se între raza centrală şi planul ocluzal.

La copii înclinarea este de 60°.

Fig. 39 a

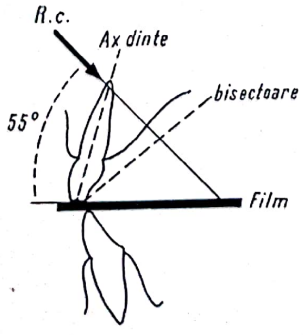

Fig. 39 b

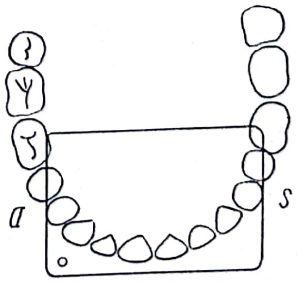

Fig. 39 c

Scanned with OKEN Scanner

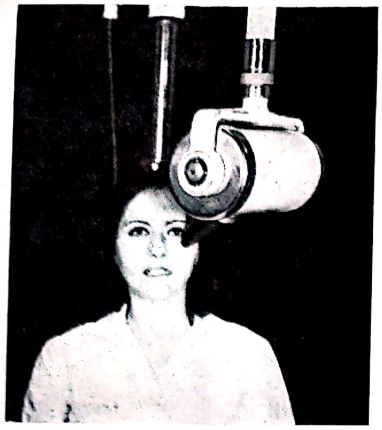

Fig. 40 a

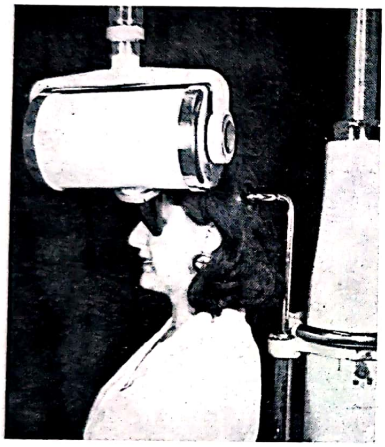

Fig. 40 b

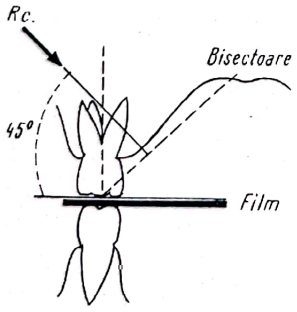

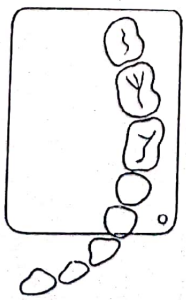

Fig. 40 c

POZIȚIONAREA PENTRU PREMOLARII ȘI MOLARII SUPERIORI (fig. 40 *a, b, c, d*)

Pacientul are capul rezemat în tetieră și barba trasă în piept, pentru a avea planul ocluzal orizontal.

Filmul 4/5 cm, avînd fața cranial, este ținut în ocluzie, molarii mușcînd în dreptul treimii externe considerată pe lat.

Fasciculul de radiații, înclinat craniocaudal cu 45° este îndreptat ortoradial. Conul localizator este fixat la tegumente în dreptul proiecției la piele a apexurilor molarilor.

Expunerea medie pentru aparatele mici este de 5 sec., iar pentru cele mijlocii de 1,5 sec.

Poziționarea pentru pacientul culcat este aceeași, unghiul formîndu-se între raza centrală și planul ocluzal.

La copii înclinarea este aceeași.

POZIȚIONAREA PENTRU INCISIVII ȘI CANINII INFERIORI (fig. 41 *a, b, c, d)*

Pacientul se poziționează în funcție de aparatul cu care se lucrează. Dacă aparatul permite orientarea fasciculului de radiații caudocranial cu 45°, atunci pacientul va sta cu planul ocluzal orizontal. Dacă aparatul nu are această posibilitate, atunci pacientul va avea capul în ușoară extensie, barba ridicată, pînă cînd între fascicul și planul ocluzal se formează un unghi de 45°.

Filmul 4/5 cm, pe lat, este ținut în ocluzie cu două treimi bucal.

Fasciculul de radiații este astfel înclinat încît să facă cu planul ocluzal un unghi de 45° caudocranial.

Aceleași condiții de poziționare și pentru pacientul culcat și pentru copii.

Expunerea medie pentru aparatele mici este de 3 sec., iar pentru cele mijlocii de 1 sec.

POZIȚIONAREA PENTRU PREMOLARII ȘI MOLARII INFERIORI (fig. 42 *a, b, c, d)*

Pacientul se poziționează după aceleași reguli ca la incisivii inferiori.

Filmul 4/5 cm, pe lat, este ținut în ocluzie cu două treimi endobucal, iar treimea externă introdusă în spațiul vestibular. Insistăm asupra faptului că filmul trebuie împins spre distal, pînă se oprește în marginea anterioară a ramurii ascendente.

Fasciculul de radiații se înclină în așa fel încît să facă cu planul ocluzal un unghi de 35°.

Expunerea medie pentru aparatele mici este de 3 sec., iar pentru cele mijlocii de 1 sec. Se respectă principiul ortoradialității.

Scanned with OKEN Scanner

Fig. 41 a

Fig. 42 a

Fig. 41 b

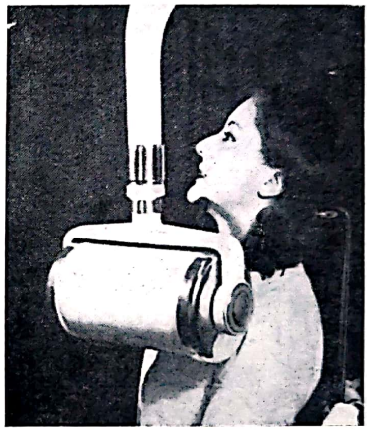

Fig. 42 b

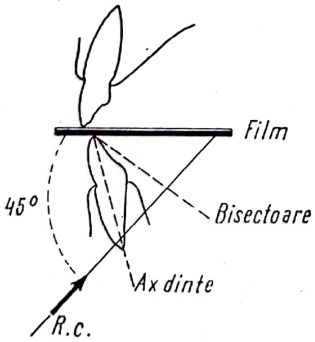

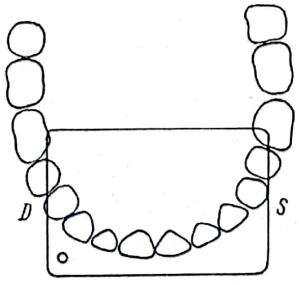

Fig. 41 c

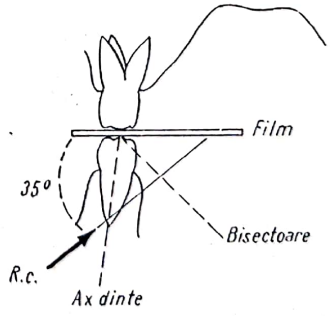

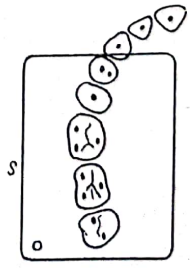

Fig. 42 c

Scanned with OKEN Scanner

3. INCIDENȚA ENDOBUCALĂ AXIALĂ CU FILM OCLUZAL

Descrisă de C. O. Simpson în 1930, este cunoscută sub denumirea curentă de *incidența dentară cu film mușcat*. Fiind perpendiculară cu incidența r.i.o., reprezintă de fapt o proiecție a dinților în lungul axei lor. Aceștia apar ca un cerc, în mijloc avînd canalul radicular ca un punct. Prin această incidență se completează explorarea radiologică endobucală cu informații asupra suprafețelor osoase vestibulare și bucale, precum și a raporturilor dintre dinți și formațiile anatomice vecine. Leziunile osoase sau pozițiile dentare vicioase trebuie examinate în două incidențe perpendiculare una pe alta.

În practică apar o serie de dificultăți în obținerea unei proiecții axiale corecte la dinții arcadei superioare. Este cunoscut faptul că axele dinților, prelungite, se întîlnesc în dreptul nazionului, la un centimetru și jumătate în interiorul craniului. Pentru o proiecție axială corectă ar fi necesară poziționarea focarului radiogen în acest punct, lucru cu totul imposibil. Din această cauză, proiecția dinților superiori este deseori axială cu aproximație. La mandibulă se pot obține proiecții corecte, dar și acestea numai pe grupe mici de dinți.

Incidența axială are indicații multiple și anume precizarea poziției unor corpuri străine, studiul leziunilor osoase ale suprafețelor vestibulare și orale, întinderea formațiilor chistice și a tumorilor osoase în general, descoperirea unor căi false etc.

TEHNICA INCIDENȚEI AXIALE CU FILM OCLUZAL PE GRUPE DE DINȚI

Întreaga dentație se radiografiază pe 6 filme 4/5 cm.

POZIȚIONAREA PENTRU INCISIVII ȘI CANINII SUPERIORI *(fig. 43 a, b, c, d)*

Pacientul, cu barba trasă în piept, are planul ocluzal orizontal și capul rezemat la tetieră.

Filmul 4/5 cm, așezat pe lat, este ținut în ocluzie în așa fel încît dinții mușcă la jumătatea lui. Fața filmului este orientată cranial.

Fasciculul de radiații vertical, perpendicular pe film, este așezat în planul mediosagital cu vîrful conului localizator la nivelul glabelei.

Timpul de expunere este mare. Sînt necesare 5 sec. la aparatele de tip mijlociu (60 kV și 10 mA), deoarece fasciculul de radiații are de străbătut tot masivul facial. Cu aparatele mici (50 kV și 5 mA) această radiografie nu se poate realiza. Pentru scurtarea timpului de expunere se recomandă întrebuințarea unei casete endobucale cu folii de întărire a imaginii. Prin întrebuințarea foliilor de întărire, timpul se scurtează la 1,2 sec. la aparatele mijlocii.

La aparatele mici, pentru a scurta timpul de expunere se poate modifica poziționarea cu riscul de a pierde din poziția axială. Conul localizator, dirijat vertical perpendicular pe film, se așază la jumătatea nasului, locul suturii dintre oasele proprii nazale și piramida cartilaginoasă.

În această situație, pentru canini este necesară o a doua radiografie, conul localizator fiind fixat la tegumente deasupra fosei canine.

POZIȚIONAREA PENTRU PREMOLARII ȘI MOLARII SUPERIORI *(fig. 44 a, b, c, d)*

Pacientul, cu barba trasă în piept, are planul ocluzal orizontal și capul rezemat pe tetieră.

Filmul 4/5 cm, așezat pe lat, este ținut în ocluzie în așa fel încît dinții mușcă la jumătatea lui. Ca precauție suplimentară recomandăm împingerea filmului pînă la marginea anterioară a ramurii ascendente a mandibulei. Perforația distal în dreapta și mezial în stînga este plasată extraoral. Fața filmului este orientată cranial.

Fasciculul de radiații vertical, perpendicular pe film, este așezat cu conul localizator la unghiul orbitrar extern.

Timpul de expunere este de 3 sec. la aparatele de tip mijlociu și de 6 sec. la cele mici. Întrebuințarea casetei endobucale cu folii de întărire scurtează timpul la 1 sec. și respectiv la 2,5 sec.

POZIȚIONAREA PENTRU INCISIVII ȘI CANINII INFERIORI *(fig. 45 a, b, c, d)*

Pacientul așezat, ține capul mult înclinat pe spate.

Filmul în ocluzie, dinții mușcînd la jumătatea lui, are fața spre mandibulă și perforația extraoral în stînga.

Fasciculul de radiații formează un unghi de 95° cu orizontala, fiind înclinat caudocranial. Conul

Scanned with OKEN Scanner

Fig. 43 a

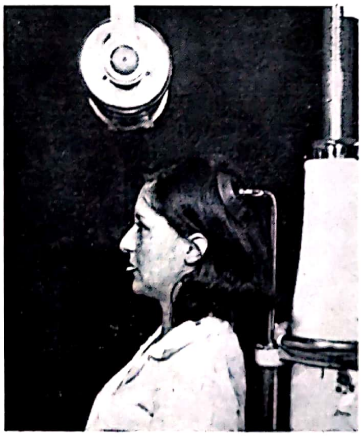

Fig. 43 b

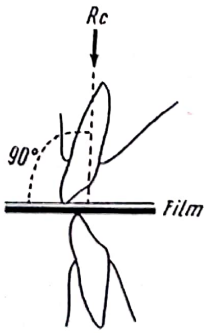

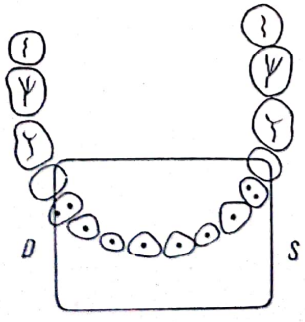

Fig. 43 c şi d

Fig. 44 a

Fig. 44 b

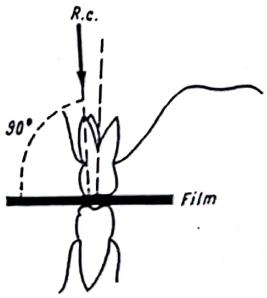

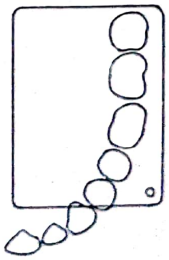

Fig. 44 c şi d

Scanned with OKEN Scanner

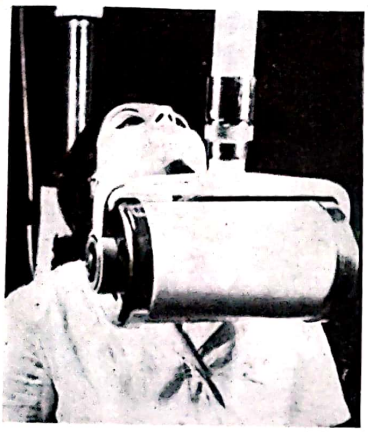

Fig. 45 a

Fig. 45 b

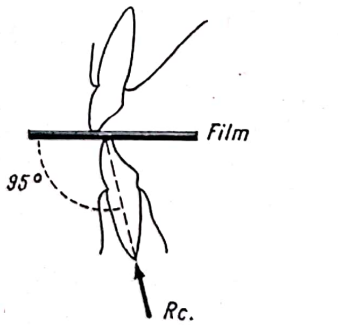

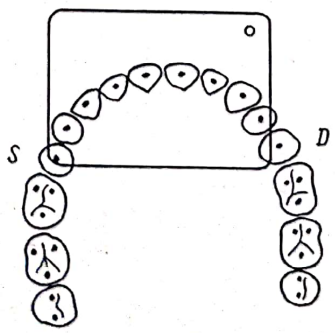

Fig. 45 c şi d

localizator cuprins în planul mediosagital este fixat în menton.

Timpul de expunere este de 3 sec. pentru aparatele de tip mijlociu şi de 5 sec. pentru cele mici.

POZIŢIONAREA PENTRU PREMOLARII ŞI MOLARII INFERIORI (fig. 46 *a*, *b*, *c*, *d*,)

P a c i e n t u l aşezat, ţine capul mult înclinat pe spate.

F i l m u l în ocluzie, dinţii muşcînd la jumătatea lui, are faţa spre mandibulă şi trebuie împins pînă la marginea anterioară a ramurii ascendente. Perforaţia extraorală este plasată mezial în dreapta şi distal în stînga

F a s c i c u l u l d e r a d i a ţ i i înclinat caudocranial face un unghi de 85° cu filmul.

Timpul de expunere este de 3 sec. pentru aparatele de tip mijlociu şi 5 sec. pentru cele mici.

Fig. 46 a

Fig. 46 b

Scanned with OKEN Scanner

ANATOMIA RADIOLOGICĂ DENTOALVEOLARĂ

Pe radiografiile obişnuite cu filme endobucale apare imaginea complexului morfologic dento-parodonto-alveolar, care permite studiul formei şi structurii diferitelor sale elemente.

DINTELE NORMAL

Imaginea radiologică a dinţilor pune în evidenţă, atît forma coroanei şi rădăcinii în ansamblu, cît şi straturile dure care le formează, datorită absorbţiei diferenţiate determinate de densitatea şi conţinutul diferit în săruri minerale ale smalţului, cementului şi dentinei. Această imagine dă însă puţine detalii de structură, neputînd reprezenta unele elemente de fineţe, cum ar fi striaţiile orizontale coronariene, canaliculele aberante sau delta apicală, limita dentină-cement etc.

Smalţul dentar avînd conţinutul cel mai bogat în săruri minerale, 96%, şi fiind foarte dens, dă cea mai importantă absorbţie. *Este elementul anatomic cel mai radioopac din organism.* Pătura de smalţ care îmbracă coroana este de diferite grosimi, şi anume: mai mare pe suprafaţa ocluzală, diminuînd spre colet, unde se pierde treptat. De multe ori însă, datorită fenomenului de abraziune, la nivelul suprafeţei ocluzale, smalţul se reduce, subţiindu-se mult sau chiar dispărînd.

La nivelul incisivilor abraziunea începe prin modificarea aspectului marginii incizale, care în loc de linie festonată devine o linie dreaptă. Radiologic însă, imaginea smalţului incizal dispare la incisivi abia la un grad avansat de abraziune datorită suprapunerii prin proiecţie a suprafeţei vestibulare coronariene, care din cauza înclinării fasciculului de radiaţii faţă de axa dentară apare ca un lizereu fin de smalţ care depăşeşte marginea incizală.

Abraziunea este mai bine evidenţiată radiologic la premolari şi molari unde suprafeţele ocluzale ale dinţilor antagonişti, prin frecarea masticatorie, devin plane, netede, ştergîndu-se mai mult sau mai puţin relieful cuspidian. Ceva mai dificil de pus în evidenţă este abraziunea caninilor. De altfel, ea se şi produce mai greu datorită funcţiei de tăiere repartizată pe o suprafaţă cuspidiană şi nu pe o muchie incisivă.

Se mai poate observa excepţional şi o abraziune interdentară datorită modificărilor poziţiei dentare sub presiunea masticatorie. Punctele normale de contact interdentar devin prin abraziune interproximală, suprafeţe, iar dinţii se înclină uşor mezial. Suprafaţa de contact interdentară, normală convexă radiologic, apare astfel plană sau chiar uşor concavă.

Cementul este o continuare a smalţului, învelind rădăcina. În aproximativ 60% din cazuri, cementul se suprapune cu puţin peste smalţ, în 10% din cazuri, cementul nu se întîlneşte cu smalţul, iar în 30% din cazuri, cementul şi smalţul se continuă cap la cap.

Structura cementului este foarte apropiată de a compactei osoase, avînd 73% săruri minerale fixate pe o substanţă fundamentală organică; dă inserţie ligamentelor alveolodentare, inserţie identică cu cea de pe osul compact al alveolei, pe lamina dura.

Imaginea radiologică a cementului este net delimitată şi bine conturată spre exterior. În interior, spre dentină, din cauza absorbţiei foarte apropiate a celor două straturi, nu se poate diferenţia. Din acest motiv, cementul nu poate fi identificat radiologic, dar starea lui şi modificările pe care le suferă sînt apreciate prin studierea imaginii suprafeţei radiculare.

Dentina dă de asemenea o imagine intens radioopacă, omogenă, lipsită de structură, conţinutul ei în săruri minerale fiind de 76%; diferenţierea de smalţ apare net la nivelul coroanei. Dentina constituie un strat opac, uniform şi bine conturat, care înconjură camera pulpară şi canalul radicular.

Pulpa dentară, conţinută în camera pulpară şi canalul radicular, este radiotransparentă. Camera pulpară are o formă de obicei asemănătoare cu a coroanei şi apare net delimitată marginal, cu un contur fin trasat, de dentină. La molari şi mai puţin la premolari pot fi observate micile prelungiri diverticulare ale camerei în care se găsesc coarnele pulpare. Canalele radiculare, variabile ca număr în raport cu dinţii, apar ca nişte prelungiri ale camerei pulpare, traversînd longitudinal în centrul rădăcinilor, pînă în spaţiul periodontal, periapexian. Dimensiunile canalului radicular, ale camerei pulpare diferă la dinţii în perioada de creştere faţă de cei definitiv formaţi. Aceasta se datoreşte funcţiei de hrănire şi depunere calcară pe care o are pulpa şi care este factorul principal al dezvoltării dentare.

La dintele adult, metabolismul este mult scăzut, schimburile minerale sînt reduse, ele petrecîndu-se numai la nivelul pulpei şi fiind asemănătoare cu cele ale osului normal. În cazurile patologice, unde apar mutaţii calcare datorită hiperemiei pulpei dentare, începe marginal un discret proces de demineralizare a dentinei, care se traduce radiologic prin pierderea conturului net al camerei pulpare coronare şi al canalului radicular.

SPAŢIUL PERIODONTAL

Dintele este implantat în alveolă şi în acelaşi timp distanţat de ea prin spaţiul periodontal, ocupat de ligamentele alveolodentare, ţesut conjunctiv, vase şi nervi. Radiologic, acest spaţiu este bine vizibil, avînd aspectul unei interlinii articulare. Este net delimitat între cementul radicular şi corticala alveolară numită şi „lamina dura", avînd o imagine ca o linie radiotransparentă de aproximativ 0,4—0,5 mm grosime şi uniformă. Este de transparenţa părţilor moi, cu margini paralele, dar de grosimi uşor diferite. Ceva mai larg la nivelul inserţiei gingivale, unde se află ligamentul circular, spaţiul periodontal este mai îngust de-a lungul rădăcinii, unde sînt fibrele oblice şi se lărgeşte din nou, dar foarte puţin, la apex, în dreptul fibrelor ligamentare radiculare.

Scanned with OKEN Scanner

ALVEOLA

Uni- sau multicavitară, conținător al rădăcinilor dentare, îmbracă în general forma acestora și are aspectul unui deget de mănușă. Pe toată suprafața este delimitată printr-o corticală osoasă lipsită de structură, cu aspect de os compact, groasă de aproximativ o jumătate milimetru pînă la un milimetru, foarte net conturată spre lumenul alveolar și ceva mai puțin net spre osul spongios maxilar: *lamina dura* sau *peretele alveolar*. *Marginea superioară* a alveolei, în formă rotund-ovalară asemănătoare cu secțiunea dintelui conținut, este formată radiologic de limita dintre opacitatea corticalei osoase și transparența ligamentului circular și a mucoasei gingivale. Pe radiografia dentară retroalveolară această margine apare în formă de unghi drept și formează limbusul alveolar. Acesta se continuă între două alveole prin marginea crestei alveolare, delimitată de mucoasa gingivală tot prin corticală osoasă. Septul osos interdentar (interalveolar) are diferite forme în funcție de regiunea radiografiată și anume poate fi în V în U. Dăm mai jos un tabel în care se prezintă forma cea mai frecvent întîlnită a septului alveolar interdentar.

V	U	V
∩	∧	∩
Incisivi canini	Premolari	Molari

Forma septului osos între două rădăcini ale dintelui multiradicular este triunghiulară, cu baza spre fundul alveolelor și vîrful între rădăcini, la nivelul unde se unesc alveolele respective care, variabile ca dimensiuni, îmbracă forme variate la nivelul diferitelor grupe de dinți.

Septul alveolar se modifică cu vîrsta, ștergîndu-se progresiv prin resorbția sa, precum și în procesele patologice parondontale marginale. Este constituit din os spongios și mărginit de *lamina dura*.

IMAGINEA RADIOLOGICĂ NORMALĂ A DINȚILOR

I. ARCADA SUPERIOARĂ

Incisivul central superior

Incisivii centrali superiori, dinți specializați pentru tăiere, erup în jurul vîrstei de 7 ani și sînt complet calcificați la 10 ani. Au aproximativ 22 mm lungime. *Coroana* este lată, în formă de lopată, ușor asimetrică, cu unghiul incizal distal ceva mai rotunjit decît cel mezial. Pe filmul radiologic apare îmbrăcată într-un strat de smalț, care este intens opac (mai opac decît corticala osoasă) și lipsit de structură. Smalțul este repartizat neomogen, mai subțire mezial și ceva mai gros spre unghiul incizal distal. La indivizii care folosesc incisivii centrali și pentru masticație, făcînd pentru aceasta mișcări de frecare laterală, marginea incizală se abrazează, dintele apare ușor scurtat, smalțul se subțiază sau poate fi dispărut, iar distanța dintre marginea incizală și camera pulpară se reduce.

Rădăcina, măsurînd în medie 11 mm lungime, are formă conică ușor turtită, uneori discret curbată spre distal în treimea apicală, axa ei formînd un unghi deschis oral cu axa coroanei.

Camera pulpară apare ca o zonă radiotransparentă, omogenă, cu pereții net delimitați, ocupînd o porțiune centrală a coroanei, a cărei formă o reproduce în general, și terminîndu-se cu două coarne prelungite spre unghiurile incizale.

Canalul radicular continuă radiotransparența camerei pulpare sub forma unei linii îngroșate, cu margini nete; el poate avea diferite conformații, cu lățiri sau gîtuiri, bifurcări, insule de dentină, canalicule aberante; se poate termina în apex sau alături, cu sau fără deltă apicală aparentă etc.; toate aceste forme sînt considerate normale și cunoașterea lor prezintă o mare importanță interpretativă.

Linia cervicală care delimitează coroana de rădăcină *(coletul dentar)* și linia de întîlnire a smalțului cu cementul *(coletul anatomic)* pot fi dificil depistate radiologic.

Spațiul periodontal, delimitat de cement și de corticala osoasă alveolară, apare radiotransparent, cu marginile net trasate și paralele, înconjurînd rădăcina; la apex ceva mai larg, 1—1,5 mm, în rest fiind de aproximativ 0,5 mm.

Septul osos interdentar median (interincisiv) ia forma de V, marginea osoasă continuîndu-se fără întrerupere și formînd limbusul celor două alveole vecine.

Incisivii centrali superiori trebuie radiografiați prin centrarea fasciculului de radiații în planul mediosagital. Se obține astfel raportul anatomic corect cu canalele nazopalatine și gaura incisivă. Dacă incidența este oblică distoexcentric, așa cum se întîmplă la poziționarea pentru incisivii laterali și canini, atunci canalul nazopalatin se proiectează pe apexul incisivului, dînd o falsă imagine patologică.

Incisivul lateral superior

Erupe în jurul vîrstei de 8 ani și este complet calcificat la 10 ani și jumătate.

Radiologic, are o formă apropiată de cea a incisivului central, dar de dimensiuni reduse (cca 21 mm

Scanned with OKEN Scanner

lungime). Marginea incizală este uşor oblică, unghiul mezial ascuţit, iar cel distal obtuz. Faţă de marginea incizală a incisivului central apare pe imaginea radiologică ceva mai retrasă, coroana fiind mai scurtă.

Rădăcina este mai subţire şi mai efilată decît a centralului. *Canalul* apare ca o umbră ce se subţiază progresiv spre apex. Uneori este dificil de pus în evidenţă radiologic, putînd îmbrăca toate formele descrise anterior.

Caninul superior.

Este dintele cel mai lung. Erupe la 11 ani şi este complet calcificat la 13 ani. *Coroana* are formă de pară, are cingulum-ul dezvoltat comparat cu un cuspid uriaş — de aici denumirea de dinte monocuspidat — şi este în totalitate foarte puternică şi rezistentă. *Camera pulpară* şi *canalul radicular* sînt bine vizibile radiografic, canalul fiind cel mai lung şi cel mai larg, comparativ cu ceilalţi dinţi. *Rădăcina* este asemănătoare cu cea a incisivilor, dar mai lungă şi mai puternică. *Creasta alveolară* interdentară este în formă de V spre incisivul lateral şi în formă de U spre primul premolar.

Spaţiul periodontal este de obicei bine vizibil pe toată întinderea, iar *lamina dura* ceva mai groasă decît la ceilalţi dinţi.

Primul premolar superior

Erupe la 9 ani şi este complet calcificat la 10 ani. Are în majoritatea cazurilor două rădăcini aproape egale, una vestibulară şi a doua palatinală. În realitate, rădăcina vestibulară este ceva mai puternică, dar pe imaginea radiologică apare mai scurtă din cauza înclinării fasciculului de radiaţii.

Coroana, deşi are suprafaţa ocluzală bicuspidată, în majoritatea cazurilor apare radiografic monocuspidată prin suprapunera celor doi cuspizi aşezaţi vestibulo-palatinal. La fel şi *camera pulpară*, care în realitate are două coarne, prin suprapunerea lor apare pe film cu unul singur.

Pentru a detaşa cele două rădăcini suprapuse se efectuează o incidenţă mezioexcentrică. Procedeul nu este eficace pentru detaşarea coarnelor pulpare.

Subliniem faptul că în situaţia detaşării celor două rădăcini prin incidenţa mezioexcentrică, *spaţiul periodontal* mezial al rădăcinii vestibulare se suprapune oblic peste rădăcina palatinală, putînd crea *false imagini* de canal radicular supranumerar sau, mai grav, falsă linie de fractură.

Premolarul 1 superior poate avea raporturi de vecinătate cu sinusul maxilar.

Al doilea premolar superior

Este foarte asemănător cu primul premolar, dar se deosebeşte de acesta, fiind puţin mai mic şi avînd în marea majoritate a cazurilor o singură rădăcină. Erupe la 11 ani şi este complet calcificat la 12 ani şi jumătate. El are totdeauna raporturi de vecinătate cu sinusul maxilar.

Primul molar superior.

Apare la 6 ani, nefiind precedat de un dinte temporar. Este cel mai mare molar superior şi se calcifică complet la 9 ani. *Coroana*, de formă aproape cubică, cu marginile rotunjite, are de obicei 4 cuspizi. Pe film apar doar doi, datorită suprapunerii vestibulo-orale. Are *trei rădăcini*, palatinală, meziovestibulară şi distovestibulară, în realitate aproape egale, dar pe film vestibularele apar mai scurte prin proiecţie geometrică. Ele se văd bine diferenţiate, uşor de identificat pe imaginile corect centrate. În cazul unor incidenţe uşor excentrice, rădăcinile vestibulare apar curbe, prin proiecţie geometrică, deşi în realitate sînt aproape drepte. Curburile reale radiculare pot fi accentuate de unghiul de cădere al fasciculului de radiaţii.

Camera pulpară are patru coarne corespunzătoare celor 4 cuspizi, dar pe film se evidenţiază numai două, mezial şi distal.

Pentru a detaşa pe imaginea radiologică suprapunerea eventuală a unei rădăcini vestibulare peste cea palatinală se efectuază radiografii excentrice, şi anume:

— pentru detaşarea meziovestibularei se efectuază o radiografie distoexcentrică;

— pentru detaşarea distovestibularei, o radiografie mezioexcentrică.

Primul molar superior are raporturi de vecinătate cu sinusul, care uneori se suprapune peste treimea apicală a rădăcinii palatinale. Cum recesul inferior sinuzal poate avea uneori forme diverticulare, există posibilitatea confuziei cu un eventual chist radicular. Examenul radiologic corect al acestui molar trebuie să aibă penetrabilitatea fasciculului în aşa fel dozată încît să se poată evidenţia *lamina dura* din jurul apexului. În funcţie de integritatea laminei dura şi numai pe acest semn radiologic, se poate face diagnosticul diferenţial între o celulă sinuzală şi un eventual chist.

Al doilea molar superior

Erupe la 12 ani şi se calcifică complet la 14 ani. Este asemănător cu primul molar, dar puţin mai mic. Are trei rădăcini mai adunate; uneori se observă numai două rădăcini, palatinală şi vestibulară, aceasta din urmă fiind rezultată din fuzionarea celor vestibulare.

Peste apexurile molarului al doilea superior se proiectează adesea umbra parazită a compactei proeminenţei malare. În acest caz se indică radiografierea în incidenţa Le Master.

Al treilea molar superior

Este ceva mai mic sau egal cu al doilea. Dimensiunile pot fi variate pînă la aspectul de dinte nanic. Coroana are trei cuspizi, dar, prin suprapunere, pe filmul radiologic apar numai doi. Erupe inconstant între 18 şi 22 de ani, dar poate să apară şi mai tîrziu. Are frecvent două sau trei rădăcini, dar foarte adunate, sudate între ele, făcînd adesea un singur corp radicular.

Scanned with OKEN Scanner

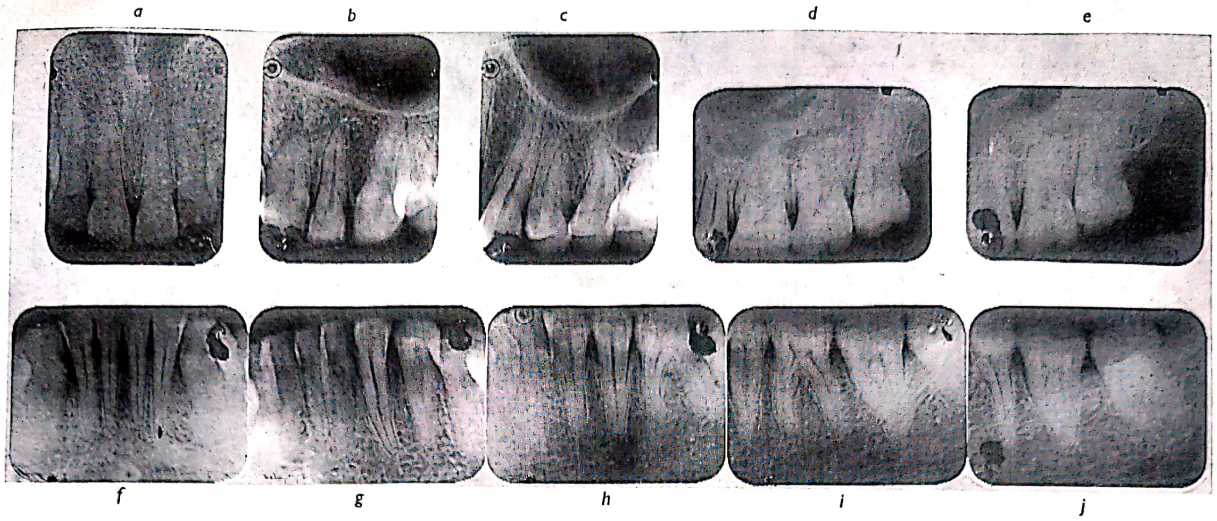

Fig. 47 — a) incisivi superiori ; b) canin ; c) premolari ; d) molari ; e) molar de minte ; f) incisivi inferiori ; g) canin ; h) premolari ; i) molari ; j) molari minte.

II. ARCADA INFERIOARĂ

Dinții arcadei inferioare sînt în general asemănători cu cei ai arcadei superioare, avînd totuși unele elemente de diferențiere. Considerăm că este suficient să amintim acele diferențieri care sînt mai pregnante pe imaginea radiologică.

Incisivul central inferior

Este cel mai mic dinte. Erupe la 6—7 ani și se calcifică la 9 ani.

Incisivul lateral inferior

Este cu puțin mai mare decît centralul. Erupe la 7—8 ani și se calcifică complet la 10 ani.

Septul osos interdentar se delimitează interincisiv în formă de ∩.

Caninul inferior.

Se deosebește de cel superior prin raportul dimensiunilor și anume coroana mai lungă și rădăcina ceva mai scurtă. Uneori prezintă o bifurcare a treimii apicale a rădăcinii, cu o bifurcare concomitentă a canalului radicular. Înălțimea totală este de 25 mm și erupe la 11 ani, fiind complet calcificat la 13 ani.

Primul premolar inferior

Este cu puțin mai lung decît premolarul 1 superior și are o formă asemănătoare radiologic cu a caninului inferior. Erupe la 9 ani și se calcifică complet la 12. Asemănarea cu caninul se explică prin inegalitatea cuspizilor, cuspidul vestibular fiind mai mare decît cel lingual. Rădăcina este puțin mai scurtă decît a caninului și mai puțin efilată. Rareori premolarul 1 inferior poate avea rădăcina bifidă.

Al doilea premolar inferior

Se diferențiază de primul premolar avînd o coroană aproape cubică, puternică. Este cel mai puternic premolar. Pe imaginea radiologică are doi cuspizi, aspect produs prin suprapunerea celor trei cuspizi din realitate. Erupe la 11 ani și se calcifică complet la 12 ani și jumătate.

Rădăcina este asemănătoare cu cea a primului premolar inferior, dar cu puțin mai mică și mai îngroșată. Sub apexurile premolarilor inferiori se găsește gaura mentonieră, a cărei imagine se poate suprapune uneori peste apexul celui de al doilea premolar, dînd o falsă imagine de granulom apical.

Primul molar inferior

Are coroana cu puțin mai lată decît a primului molar superior și prezintă cinci cuspizi. Radiografic, nu apar decît doi. Erupe la 6 ani și se calcifică complet la 9.

Se deosebește de molarul superior, avînd numai două rădăcini: mezială și distală. Destul de frecvent, însă, vedem meziala formată din fuzionarea a două rădăcini, meziolinguală și meziovestibulară; ea are două canale radiculare. Pe imaginea radiologică, canalul meziolingual este ceva mai scurt decît cel meziovestibular.

Apexurile molarilor inferiori se pot suprapune peste canalul dentar inferior și pentru a le separa este necesară o incidență cu înclinarea caudocanială mai redusă.

Al doilea molar inferior

Este asemănător cu primul din punct de vedere radiologic, dar este ceva mai mic. Erupe la 12 ani și își termină calcifierea la 13 ani și jumătate.

Al treilea molar inferior

Erupe inconstant între 18 și 30 de ani. Are coroana asemănătoare cu a molarului 2 inferior, dar rădăcinile sînt mai adunate, uneori chiar unite, formînd un corp radicular conic. Foarte des rădăcinile sînt curbate. Este important de pus în evidență direcția curburii, deoarece tehnica extracției lui depinde de această direcție. Mai frecventă este curbura cu concavitatea îndreptată distal.

Peste rădăcina molarului se suprapune uneori creasta oblică a mandibulei, dar niciodată nu maschează elementele de structură ale dintelui, care pot fi bine studiate radiologic.

Scanned with OKEN Scanner

ERUPŢIA DINŢILOR

Fenomenul de dezvoltare a dinţilor poate fi studiat radiologic pe toată perioada producerii lui. El începe o dată cu apariţia mugurilor dentari şi are:

— o perioadă endoosoasă, care se caracterizează prin formarea şi calcificarea treptată a coroanei şi a rădăcinilor;

— o perioadă de exteriorizare, pînă la apariţia completă pe arcadă a coroanei *(perioada de erupţie)*;

— o perioadă de *calcificare* şi dezvoltare completă a rădăcinilor.

Erupţia propriu-zisă este redusă ca durată la cîteva luni în vreme ce calcificarea începe cu aproximativ 5 ani înainte şi se termină după 1—2 ani de la terminarea erupţiei.

ERUPŢIA DINŢILOR TEMPORARI (fig. 48. *a)*

Nu se produce după o regulă anumită, aceeaşi pentru toate cazurile. Începe cu incisivii care apar între a 6-a şi a 12-a lună, şi anume cu centralii inferiori, apoi centralii superiori, lateralii superiori şi lateralii inferiori. După incisivi, la intervale oarecum regulate de aproximativ 6 luni, erupe primul molar temporar, apoi caninii şi, în fine, ultimul molar temporar.

Înlocuirea pe arcadă a dinţilor temporari prin cei definitivi este un proces complex care începe prin rizaliza fiziologică a rădăcinilor dinţilor temporari. În producerea acestei rizalize întîlnim doi factori şi anume:

a) Presiunea exercitată de coroana dintelui permanent pe rădăcina dintelui temporar, fenomen verificat prin existenţa lui şi în cazul dinţilor incluşi care pot produce rizaliza rădăcinilor dinţilor permanenţi vecini.

b) Acţiunea exercitată de *circulaţia sanguină* locală, care, cu punct de plecare pulpa dintelui temporar, determină spongiozarea dentinei de la apex spre coroană. Acest fenomen se accentuează în cazul inflamaţiilor supraadăugate, care produc procese periapicale la dinţii temporari şi care determină apariţia unei hiperemii accentuate locale.

Procesele periapicale la dinţii temporari pot grăbi cu un an şi chiar mai mult resorbţia rădăcinilor. Dintele de lapte de pe arcadă se pierde în aceste cazuri prematur şi elementele congestive din jurul foliculului dintelui permanent antrenează erupţia lui precoce. Locul eliberat pe arcadă favorizează şi el erupţia. În aceste cazuri, rădăcina permanentului este mai puţin formată, iar apexul suferă o deplasare uşoară spre creasta alveolară.

Fenomenul se produce şi invers, adică erupţia dinţilor permanenţi se produce cu o oarecare întîrziere, dacă dintele temporar a fost devitalizat şi tratat prin obturaţia canalelor. Procesele congestive nu mai apar şi acţiunea de rizaliză prin spongiozarea dentinei, pe care în mod normal o produce pulpa dentară, nu mai are loc. Rizaliza rămîne numai un fenomen secundar compresiunii exercitate de foliculul dintelui în creştere.

ERUPŢIA DINŢILOR PERMANENŢI (fig. 48. *b)*

Ritmul de erpţie a dinţilor permanenţi este mult mai lent, dublu decît la dinţii temporari, fiecare grupă apărînd la perioade de aproximativ un an. Numai molarul de minte apare după aproximativ 6 ani de la erupţia molarului de 12 ani.

Dinţii inferiori erup de obicei cu cîteva luni înaintea celor superiori.

În timpul erupţiei pe arcadă, dintele suferă o deplasare condiţionată de creşterea maxilarelor, numită *migraţia dinţilor*.

a) Prima deplasare, *migraţia verticală* a creşterii mugurelui dentar, se datoreşte unei acţiuni complexe. Sacul folicular se hipertrofiază uşor şi exercită presiune pe spongioasa osului din jur. Fenomenul este asemănător cu cel al creşterii în volum al chisturilor osoase. Datorită presiunii, terminaţiile nervoase din spaţiile medulare răspund producînd o vasodilataţie reflexă. Se instalează o uşoară hiperemie vecină sacului folicular. Sărurile

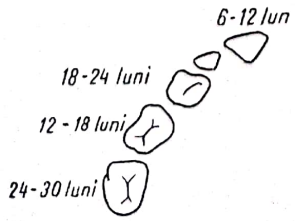

Fig. 48 *a* — Cronologia erupţiei dinţilor temporari.

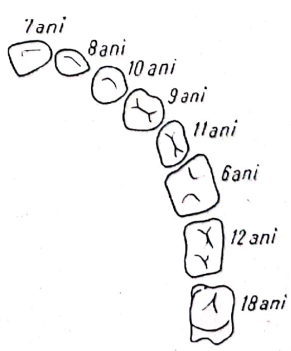

Fig. 48 *b* — Cronologia erupţiei dinţilor permanenţi.

Scanned with OKEN Scanner

minerale sînt vehiculate din această zonă, iar rezistența osoasă scade, devenind de consistența țesutului conjunctiv. La rîndul lui, țesutul conjunctiv interstițial se atrofiază prin continua presiune exercitată asupra lui și permite deplasarea sacului coronarian. Dintele crește în interiorul sacului, iar acesta crește în detrimentul osului spongios din jur. Rădăcina rămîne la același nivel, păstrîndu-și neschimbate raporturile cu elementele anatomice vecine: vase mari, canale osoase etc.

Dacă în acest proces de avansare sacul folicular întîlnește un obstacol, atunci migrația verticală se oprește, rădăcina se dezvoltă mai încet, iar dintele rămîne intraosos. În cazul unei poziții vicioase a mugurelui, migrația continuă, dezvoltarea lui se desăvîrșește, dar dintele rămîne inclus.

b) Migrația dinților în *plan orizontal* este, după erupție, al doilea fenomen de deplasare fiziologică a dinților normali. Ea este foarte redusă și se produce prin creșterea maxilarelor. Apexul în formare al mugurelui dentar rămîne nemișcat, coroana fiind aceea care se deplasează. De fapt, este vorba de o ușoară mezializare a dinților superiori produsă prin creșterea bazalei maxilarului și de o distalizare a celor inferiori, datorită creșterii mandibulei, care își modifică forma prin reducerea unghiului goniac. Acesta, la naștere, măsoară în medie 140°, iar la omul adult 120°.

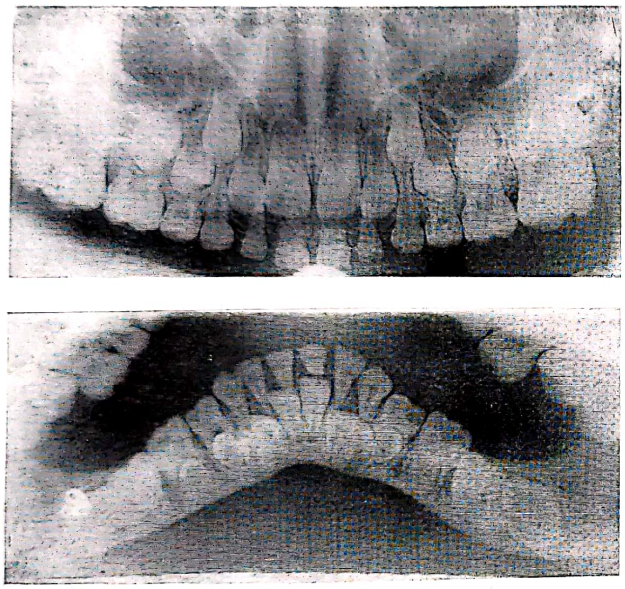

Fig. 49 a

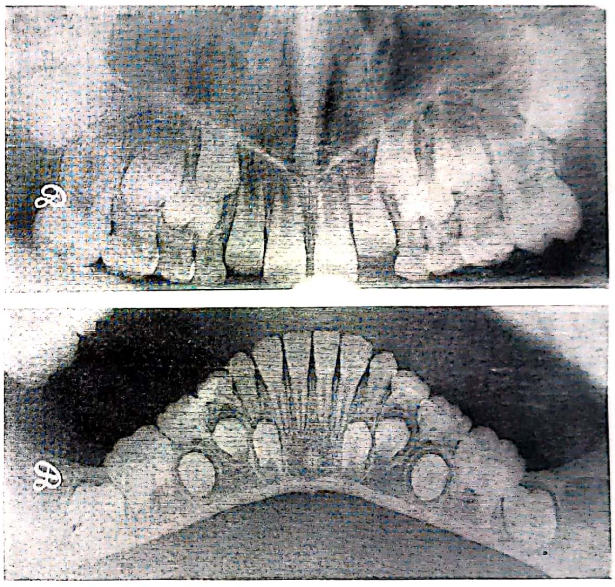

Fig. 49 c

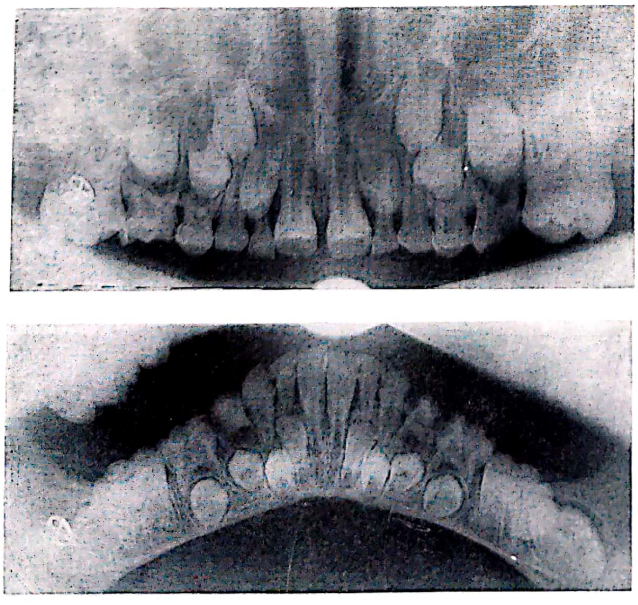

Fig. 49 b

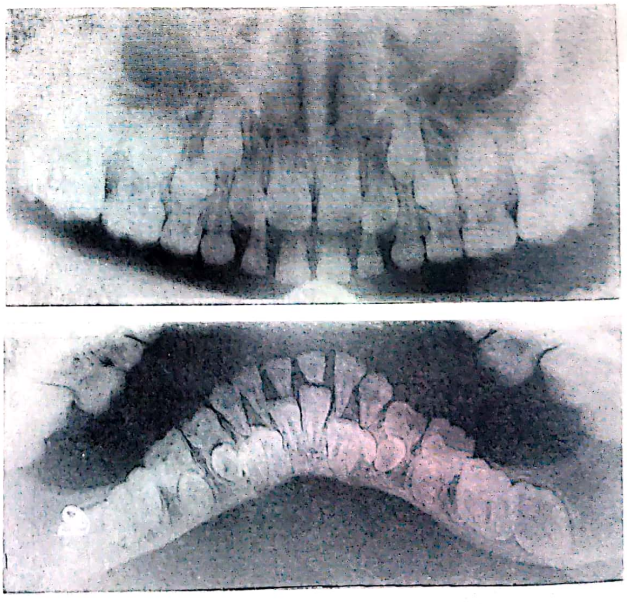

Fig. 49 d

Scanned with OKEN Scanner

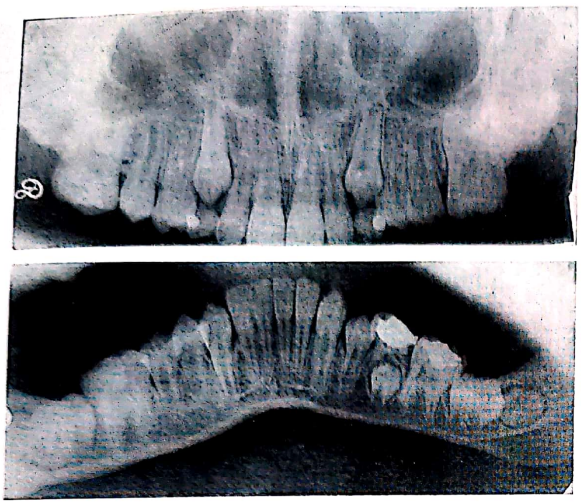

Fig. 49 e

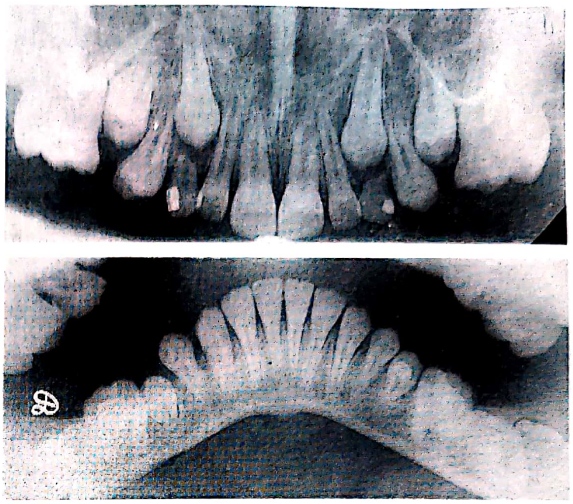

Fig. 49 f

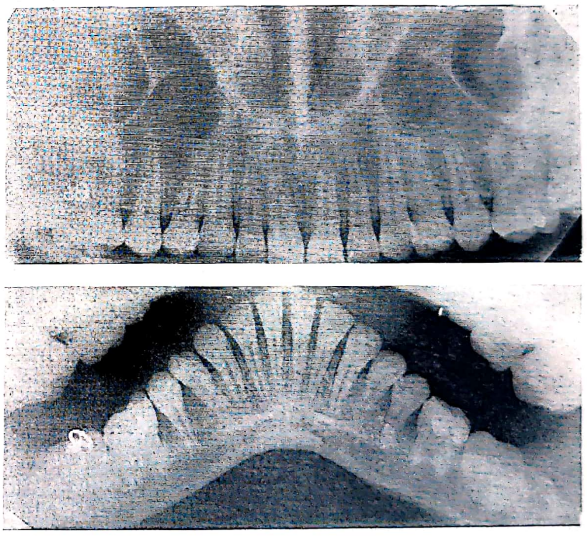

Fig. 49 g

Fig. 49 — Radiografii panoramice pe care apare dentația temporară, cu procese de rizaliză fiziologică progresivă și reducerea treptată, numerică, a dinților, care se face în etape, pe măsura dezvoltării și erupției dinților permanenți. *a)* Radiografii panoramice ale unui copil de 6 ani ; *b)* radiografii panoramice ale unui copil de 7 ani ; *c)* radiografii panoramice ale unui copil de 8 ani ; *d)* radiografii panoramice ale unui copil de 9 ani ; *e)* radiografii panoramice ale unui copil de 10 ani ; *f)* radiografii panoramice ale unui copil de 11 ani ; *g)* radiografii panoramice ale unui copil de 12 ani.

Scanned with OKEN Scanner

EXAMENUL RADIOLOGIC AL CRANIULUI VISCERAL

GENERALITĂŢI

Masivul facial este complex organizat, fiind format dintr-o alternanță de cavități aerice cu stîlpi și pereți osoși despărțitori. El este constituit din oasele maxilare, zigomatice, palatine, nazale, mandibulă, la care se adaugă vomerul, apofizele pterigoide, sfenoidul și etmoidul, hioidul, precum și stîlpii de legătură cu craniul neural. Masivul facial adăpostește și delimitează într-un spațiu relativ restrîns formații anatomice importante: orbitele, sinusurile craniofaciale anterioare și posterioare, fosele nazale, cavitatea bucală, fosa infratemporală, articulația temporomandibulară, arcadele dentare, glandele salivare etc.

Patologia bogată a acestor formații se adresează mai multor specialități medicale, cum sînt: stomatologia și chirurgia bucomaxilofacială, O.R.L., oftalmologie etc.

Radiologia este chemată să aducă elemente de primă importanță, care, venind în completarea datelor clinice, ajută la stabilirea diagnosticului. Adesea, examenul radiologic este singurul în măsură să depisteze leziuni incipiente sau mascate clinic și să le precizeze caracterele esențiale.

Datorită faptului că, de regulă, la nivelul craniului visceral, imaginea radiologică este formată din suprapunerile de la diferite adîncimi ale formațiilor anatomice care-l constituie, este necesară o adaptare a tehnicilor de examinare care să permită obținerea unor incidențe cuprinzătoare, comparative sau perpendiculare unele pe altele, incidențe care detașează din superpoziții elementele de studiat. Radiografierea craniului visceral se realizează, de regulă, prin incidențe extrabucale, care impun o perfectă cunoaștere a tehnicilor adaptate la necesitatea obținerii unor imagini cît mai corecte și constituind astfel domeniul de activitate competent al specialistului radiolog.

În vederea unificării tehnicilor de lucru și pentru crearea unui limbaj comun se utilizează o serie de *planuri de referire antropologice*. Acestea sînt perpendiculare unul pe celălalt și reprezintă, prin împărțirea craniului după cele trei planuri fundamentale ale spațiului, un ghidaj necesar examinatorului (fig. 50 *a*, *b*).

Planul orizontal al craniului, denumit și *planul de la Frankfurt*, *orizontala germană* sau *planul lui Wirchoff*, este un plan imaginar care străbate masivul facial și craniul neural, trecînd tangent la marginea orbitară inferioară, prin punctul denumit „*orbitale*" și tangent superior la conductul auditiv extern osos prin punctul denumit „*porion*".

Cel de al doilea plan de referire, perpendicular pe primul, este *planul mediosagital*.

Al treilea plan, la rîndul lui perpendicular pe celelalte două, este *planul biauricular*, care este un plan frontal posterior ce trece prin conductele auditive externe și anume traversînd punctele „porion" de ambele părți.

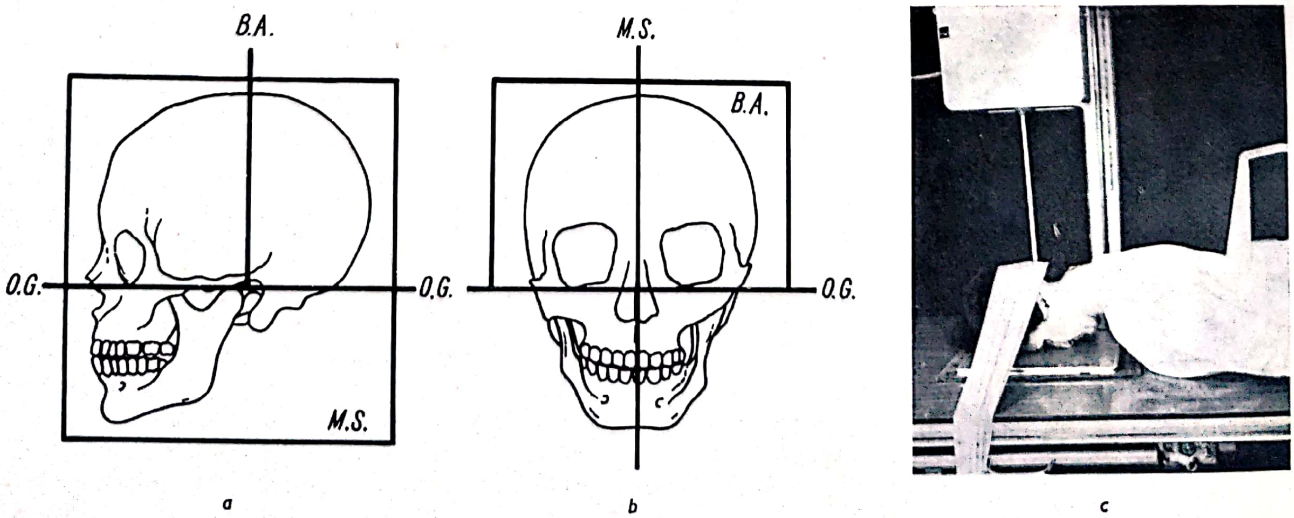

Fig. 50 — a-b- — Planurile de referință ale craniului. OG = orizontala germană; MS = planul mediosagital; BA = planul biauricular. c) Imobilizarea craniului prin banda Robinsohn.

Scanned with OKEN Scanner

În practică, aceste planuri se folosesc pentru poziționarea corectă a craniului și pentru obținerea de radiografii comparative. Planul orizontal al craniului se trasează cu un creion dermatograf, sub forma unei linii care unește orbitale cu tragion. Planul mediosagital se poate materializa printr-o cărare pieptănată pe mijlocul capului. Pentru planul biauricular nu sînt tehnici speciale de materializare, el fiind ușor de imaginat, ca o linie perpendiculară pe celelalte două. Unii autori au confecționat o bonetă de pînză sau de cauciuc asemănătoare cu casca de baie pe care au desenat planurile de referire. Pacientul își pune boneta, medicul putîndu-se orienta mult mai ușor. Pentru exactitatea poziționării, înclinarea planurilor de referință se face cu ajutorul unui *raportor* sau prin *triunghiuri confecționate din carton*, avînd unghiurile cunoscute.

După poziționarea capului, este necesară o *bună imobilizare*, deoarece orice mișcare involuntară, chiar deosebit de redusă, determinată de exemplu de respirație, poate aduce prejudicii calității imaginii radiografice. Se solicită, de aceea, pacientului să nu respire pe tot timpul expunerii. În unele cazuri este necesar să se imobilizeze capul cu *banda Robinsohn* (fig. 50 *c*), care este o fașă de pînză lată de 15 cm și lungă de 150 cm. La cele două capete ale fașei se leagă cîte un săculeț conținînd fiecare cîte 1,5 kg nisip. Banda se așază peste capul pacientului, are puncte fixe la marginea mesei radiografice, în timp ce săculețele atîrnă, exercitînd asupra capului o oarecare presiune. *Banda Robinsohn* se poate despica în lung pe cca 35 cm, în regiunea de mijloc, cele două jumătăți longitudinale împiedicînd alunecarea de pe curbura capului.

Pentru o bună imobilizare, pacientul reclamă o poziție cît mai comodă pentru el; mijloacele de fixare trebuie folosite mai mult pentru realizarea acestei poziții comode, o adevărată poziție de repaus. Pacientul trebuie să rămînă pasiv și stabil, poziția neprovocîndu-i nici o durere și necerîndu-i nici un efort muscular. Se vor folosi atîtea perne, saci de nisip sau alte mijloace, cîte sînt necesare ca pacientul să stea relaxat.

Pregătirea psihică joacă un rol important, în special la copii, nevropați și emotivi. Se pot administra *sedative* și se recomandă îndepărtarea din cameră a rudelor sau a persoanelor în plus.

Pentru sugari, un mijloc eficace de imobilizare este *somnul fiziologic* în care sugarul intră după un prînz copios. Este lăsat flămînd și i se dă să sugă cu puțin timp înainte de radiografiere. *Pentru copiii mici*, sub patru ani, este necesară *administrarea de sedative sau chiar narcoza*.

Există tendința ca unii medici sau personal ajutător să fixeze pacientul, în special pe copii, cu mîna, în timpul radiografierii; trebuie evitat acest procedeu din cauza riscului mare de iradiere.

Poziționarea pacientului trebuie să fie ultimul act înaintea expunerii, după ce au fost pregătite caseta, tubul radiogen și regimul de lucru, pentru a ține bolnavul cît mai puțin în poziția de radiografiat.

Examenul radiologic se efectuează la cererea clinicianului, care indică localizarea și diagnosticul prezumtiv. Medicul radiolog alege și efectuează incidența cea mai potrivită, pentru ca filmul obținut să poată furniza date cît mai complete oferind o imagine fidelă a modificărilor morfopatologice. Sînt de preferat radiografiile comparative, care prezintă avantajul obținerii imaginii segmentului bolnav alături de cel sănătos. Complexitatea și exactitatea informațiilor astfel culese este mult sporită. Dacă segmenul osos examinat nu se pretează la obținerea pe același film a părților controlaterale, atunci este indicată efectuarea de *radiografii comparativ simetrice*. Acesta este cazul articulațiilor temporomandibulare sau al segmentelor de mandibulă. Pentru ca pe cele două filme comparativ simetrice, de dreapta și de stînga, să se obțină imagini asemănătoare este necesară o poziționare cît mai corectă, întrebuințarea aceluiași tip de folie de întărire, developaj simultan, păstrînd neschimbate constantele electrice de lucru și distanța focus film.

Dacă pe baza semnelor clinice ne așteptăm la modificări radiologice importante, cum ar fi osteomielita cronică, prezența unui chist, o fractură cu deplasare etc., putem renunța la radiografia comparativă.

O problemă deosebită este efectuarea la intervale de timp a unor radiografii care să permită, pe lîngă studiul formei și conturului osos, analizarea gradului de mineralizare. De multe ori, în literatura de specialitate sînt citate interpretări eronate, tocmai din cauza comparării unor filme efectuate la intervale de timp și care din cauza unei tehnici defectuoase au înnegriri diferite. Este știut că un grad mai mare de penetrație sau o developare mai lungă pot produce înnegriri diferite și aspectul fals al unei demineralizări. Pentru înlăturarea acestei defecțiuni se recomandă să se noteze pe anvelopa filmului toate datele de tehnică care au contribuit la efectuarea lui.

APARATURA

Radiografiile extraorale se realizează cu aparate de radiodiagnostic mobile sau fixe de mare putere, și anume aparate care au posibilitatea să furnizeze energii între 40 și 80 kV cu intensitate de 200—300 mAs. Sînt de preferat montajele cu 4 sau 6 ventile, care pot furniza această energie în timp foarte scurt, eliminîndu-se riscul mișcării și prin aceasta al lipsei de netitate, o condiție esențială a unei imagini radiologice osoase fiind obținerea structurii de finețe și a contrastului bine dozat.

Aparatele de radiodiagnostic trebuie dotate cu un sistem de centraj pentru realizarea corectă a incidenței. Dintre aceste sisteme amintim *localizatorul metalic în formă de pîlnie*, cel mai simplu, și *localizatorul luminos cu diafragm primar* reglabil.

Pentru înlăturarea *radiațiilor secundare* se recomandă întrebuințarea *grilei antidifuzoare Lysholm*. Aceasta se deosebește de *grila clasică Potter-Bucky* prin finețea rastelului absorbant al radiațiilor secundare, prin faptul că nu este focalizată la o anumită distanță, permițînd realizarea de radiografii de la diferite înălțimi, astfel încît nu sîntem obligați să plasăm filmul prea departe

Scanned with OKEN Scanner

de obiectul de examinat şi deci nu contribuie la pierderea structurii osoase.

Aparatul românesc de radiodiagnostic, automatizat, răspunde întru totul dezideratelor amintite.

FILMELE RADIOLOGICE

Pentru radiografiile craniene extraorale au stratul de gelatino-bromură de argint de grosime şi densitate mai redusă decît filmele dentare. Din acest motiv sînt mai puţin sensibile la radiaţiile X. Nu sînt nici optic sensibilizate ca filmele fotografice obişnuite, ele putînd fi impresionate numai de acea parte a spectrului vizibil care este determinată de sensibilitatea iniţială a halogenatului de argint, adică la lumina albăstruie, lumină fluorescentă cu lungimea de undă în jurul a 4 300 Ångstromi.

Pentru impresionarea acestor filme se utilizează *folii de întărire din wolframat de calciu cu granulaţie fină*, al căror spectru de emisiune este foarte apropiat de sensibilitatea lor. Filmul se aşază în *caseta radiologică* între două folii. Folia din faţă este mai subţire, cea din spate mai groasă, cu o putere de luminescenţă sporită pentru a putea compensa pierderea radiaţiilor care au fost absorbite de prima folie. În acest fel, filmul este impresionat în mod egal pe ambele feţe, în proporţie de 90% de lumina flourescentă şi numai de 10% de radiaţiile X. Datorită foliilor de întărire, timpul de expunere este redus de 10 ori faţă de aceeaşi radiografie efectuată fără folii. Singurul dezavantaj al folosirii foliilor este o uşoară pierdere a fineţei structurii osoase. În mod normal, această pierdere nu este supărătoare şi poate fi practic neglijabilă. Uneori însă, apare pregnant, fiind vorba de o defecţiune în închiderea casetelor radiologice. *Netitatea imaginii* depinde în mare măsură de contactul intim dintre folie şi film. Pentru a depista casetele defecte, care nu realizează o presiune omogenă a foliilor pe film se recomandă efectuarea radiografiei unei site metalice fine. În regiunea unde presiunea pe film este insuficientă, imaginea sitei metalice apare flou, fără netitate; caseta este defectă.

Scanned with OKEN Scanner

TEHNICI PENTRU EXAMINAREA MASIVULUI FACIAL

INCIDENȚA PENTRU SINUSURILE ANTERIOARE CRANIOFACIALE (fig. 51) Tcheboul

Pacientul este în decubit ventral, avînd capul în semiextensie, gura larg deschisă și se reazemă pe casetă în menton și vîrful nasului. Din motive igienice i se așază sub gură o hîrtie. Planul mediosagital este perpendicular pe film. Planul orizontal al craniului este înclinat cu aproximativ 45° față de orizontală.

Filmul 18/24 cm în casetă cu folii întăritoare se așază în lung, în așa fel încît vîrful nasului să fie în centru. Filmul stă în poziție orizontală simetric spre dreapta și stînga pacientului. Se pune literă sau semn de dreapta.

Fasciculul de radiații de la distanța de un metru este înclinat cu 10° craniocaudal, în așa fel încît să pătrundă prin vertex și să iasă în dreptul spinei nazale anterioare.

Imobilizarea capului se poate face cu bandă Robinsohn.

Se recomandă să se întrebuințeze o grilă antidifuzoare de tip Lysholm și să se limiteze la strictul necesar fasciculul de radiații.

Fig.51 — a-b-c-d — Incidența *pentru* sinusurile anterioare craniofaciale.

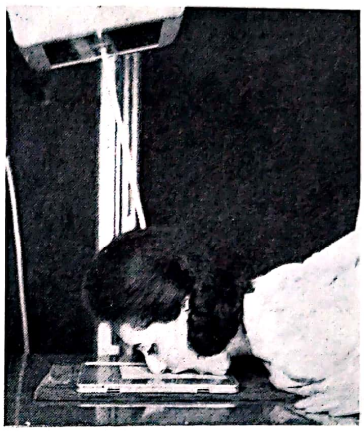

Fig. 51 a

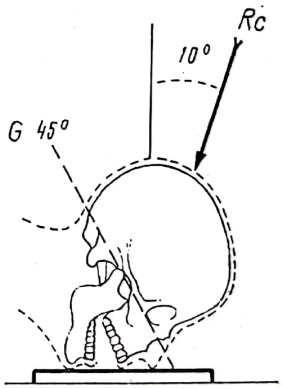

Fig. 51 b

Fig- 51 c

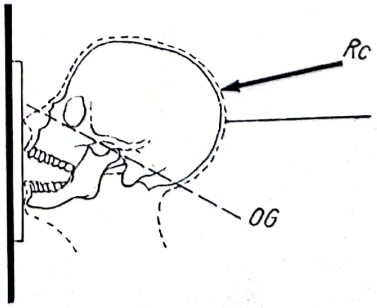

Fig- 51 d

Scanned with OKEN Scanner

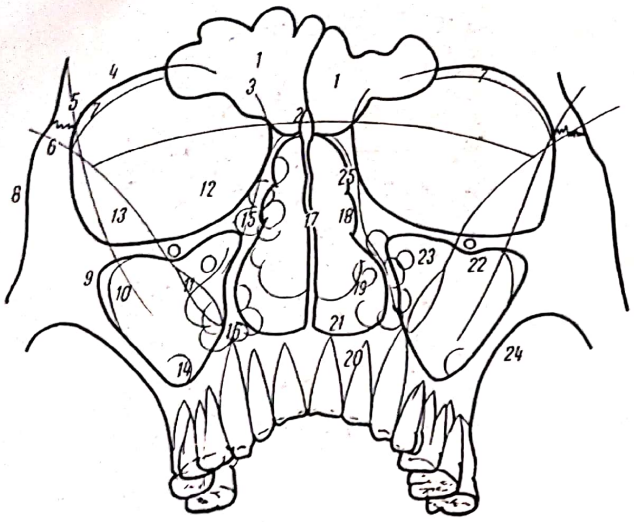

Fig. 51 — e) Schema elementelor anatomice: *1* — sinus frontal; *2* — apofiza crista galli; *3* — conturul posteroinferior al recesului supraorbitar; *4* — partea anterioară a tavanului orbitei; *5* — apofiza malară a frontalului; *6* — apofiza frontală a malarului; *7* — rebordul orbitar superoextern; *8* — marginea posterosuperioară a malarului; *9* — recesul malar al sinusului; *10* — conturul posteroextern al sinusului; *11* — fanta sfenoidală; *12* — aripa mică a sfenoidului; *13* — linia de proiecție a aripii mari a sfenoidului; *14* — conturul extern al apofizei pterigoide; *15* — celulele etmoidale anterioare; *16* — celulele etmoidale posterioare și proiecția unor celule pterigoidiene; *17* — lama perpendiculară a etmoidului, septul nazal; *18* — cornetul mijlociu; *19* — cornetul inferior; *20* — creasta alveolară superioară și arcada dentară; *21* — planșeul foselor nazale; *22* — gaura suborbitară; *23* — gaura rotundă mare; *24* — creasta zigomatoalveolară; *25* — oasele proprii nazale si apofiza montantă.

Fig. 51 — f Aspectul radiografic normal.

Scanned with OKEN Scanner

INCIDENȚA SEMIAXIALĂ A MASIVULUI FACIAL (fig. 52)

Pacientul este în decubit ventral, cu capul în extensie, bărbia împinsă înainte. Planul mediosagital perpendicular pe film. *Planul orizontal* al craniului este înclinat aproximativ 35° față de orizontală. Gura închisă.

Filmul 18/24 cm în casetă cu folii întăritoare se așază pe lat în așa fel încît mentonul pacientului se reazemă la nivelul treimii caudale. Filmul stă în poziție orizontală simetric spre dreapta și stînga pacientului. Se pune literă sau semn de dreapta.

Fasciculul de radiații, de la distanța de un metru, este dirijat vertical, în așa fel încît să pătrundă prin vertex și să iasă în dreptul arcadei dentare inferioare, perpendicular pe film.

Imobilizarea capului se poate face cu bandă Robinsohn.

Este recomandat să se întrebuințeze o grilă antidifuzoare de tip Lysholm.

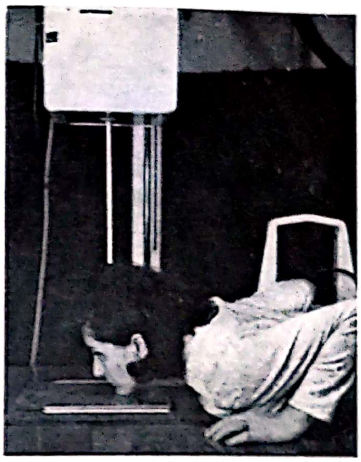

Fig. 52 a

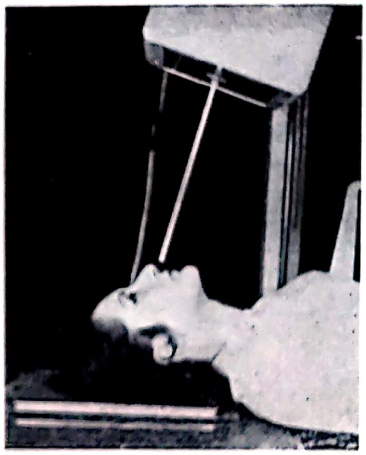

Fig. 52 b

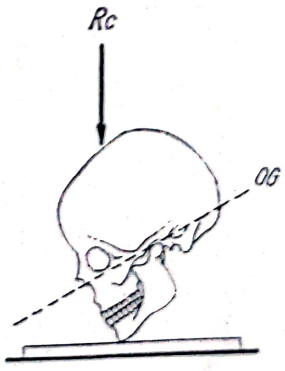

Fig. 52 c

Fig. 52 — a-b-c. Incidența semiaxială a masivului facial.

Scanned with OKEN Scanner

INCIDENȚA SEMIAXIALĂ A MASIVULUI FACIAL (fig. 52)

Pacientul este în decubit ventral, cu capul în extensie, bărbia împinsă înainte. Planul mediosagital perpendicular pe film. *Planul orizontal* al craniului este înclinat aproximativ 35° față de orizontală. Gura închisă.

Filmul 18/24 cm în casetă cu folii întăritoare se așază pe lat în așa fel încît mentonul pacientului se reazemă la nivelul treimii caudale. Filmul stă în poziție orizontală simetric spre dreapta și stînga pacientului. Se pune literă sau semn de dreapta.

Fasciculul de radiații, de la distanța de un metru, este dirijat vertical, în așa fel încît să pătrundă prin vertex și să iasă în dreptul arcadei dentare inferioare, perpendicular pe film.

Imobilizarea capului se poate face cu bandă Robinsohn.

Este recomandat să se întrebuințeze o grilă antidifuzoare de tip Lysholm.

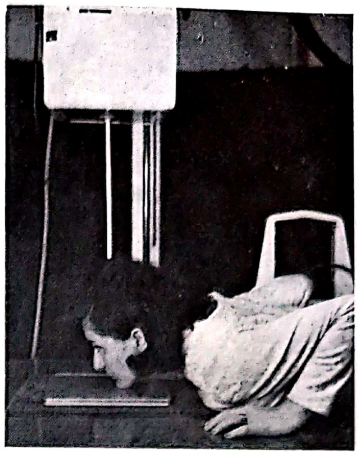

Fig. 52 a

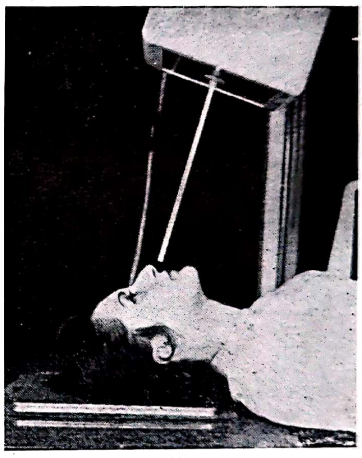

Fig. 52 b

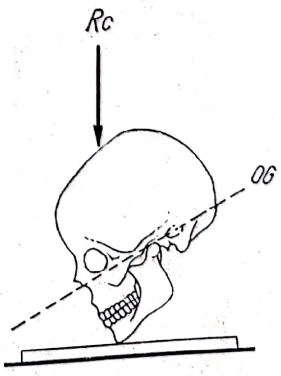

Fig. 52 c

Fig. 52 — a-b-c- Incidența semiaxială a masivului facial.

Scanned with OKEN Scanner

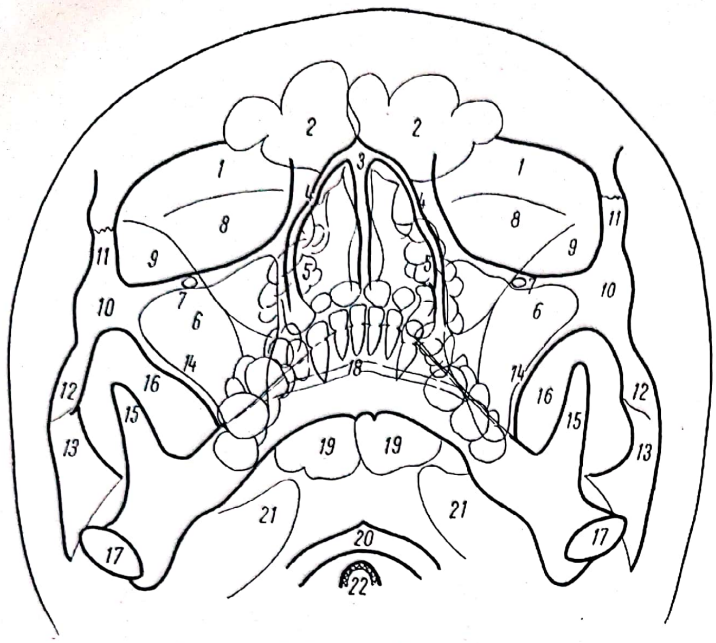

Fig. 52 d — Schema elementelor anatomice: *1* — orbite; *2* — sinusurile frontale; *3* — septul nazal; *4* — oasele proprii nazale; *5* — celulele etmoidale; *6* — sinusurile maxilare; *7* — găurile suborbitare; *8* — aripile mici ale sfenoidului; *9* — aripile mari ale sfenoidului; *10* — malarul; *11* — apofiza frontală a malarului; *12* — apofiza temporală a malarului; *13* — apofiza zigomatică a temporalului; *14* — creasta zigomatoalveolară; *15* — apofiza coronoidă; *16* — groapa zigomatică; *17* — condilii mandibulei; *18* — mentonul; *19* — sinusurile sfenoidale; *20* — arcul anterior al atlasului; *21* — stîncile temporalului; *22* — apofiza odontoidă a axisului.

Fig. 52 e — Aspectul radiografic normal.

Scanned with OKEN Scanner

INCIDENȚA AXIALĂ A MASIVULUI FACIAL (fig. 53.)

Pacientul este culcat în decubit dorsal, avînd umerii ridicați pe o pernă sau pe un stativ special, în așa fel încît capul, în extensie forțată, să se sprijine pe masa de radiografiat cu vertexul. Planul orizontal este paralel cu caseta. Planul mediosagital perpendicular pe film.

Filmul 18/24 cm în casetă cu folii de întărire se așază pe lat, simetric spre dreapta și stînga pacientului, depășind anterior cu trei centimetri regiunea frontală. Se pune literă sau semn de dreapta.

Fasciculul de radiații, de la distanță de un metru, este perpendicular pe planul orizontal al craniului, pătrunde la jumătatea distanței dintre cele două gonioane și iese la vertex.

Se recomandă întrebuințarea grilei antidifuzoare Lysholm și a benzii de fixare Robinsohn. Pacientul își reține respirația.

Dacă din motive obiective pacientul nu poate realiza un grad suficient de extensie și din această cauză nu se obține paralelismul între planul orizontal al craniului și film, atunci incidența se corectează prin înclinarea caudocranială a fasciculului de radiații pînă cînd acesta este perpendicular pe orizontala germană.

Sînt anumite situații în care pacientul nu poate fi culcat în decubit dorsal. În acest caz se efectuează radiografia bazei craniului cu pacientul culcat în decubit ventral (fig. 53 *d*).

Pacientul are barba mult împinsă înainte și rezemată pe casetă. Planul sagital perpendicular pe film. Mîinile pe lîngă corp.

Filmul 18/24 cm, în casetă cu folii de întărire, este așezat în lung. Bărbia pacientului se reazemă pe film la unirea treimii anterioare cu cele două treimi posterioare ale casetei.

Fasciculul de radiații, de la distanța de 1 m, este înclinat craniocaudal cu cca 20° pînă devine perpendicular pe orizontala germană.

Se întrebuințează bandă Robinsohn și grilă antidifuzoare.

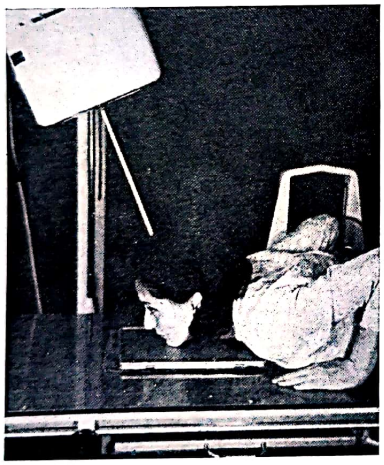

Fig. 53 b

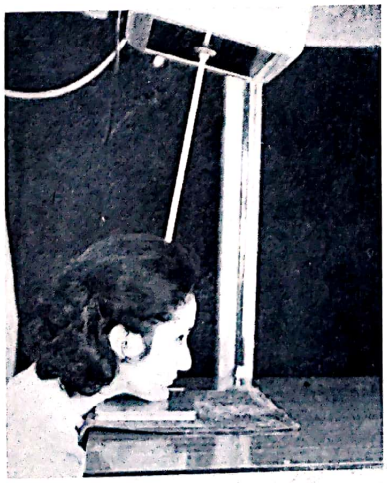

Fig. 53 e



Fig. 53 a

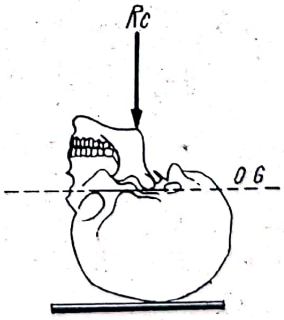

Fig 53 c

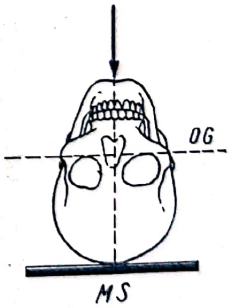

Fig. 53 d

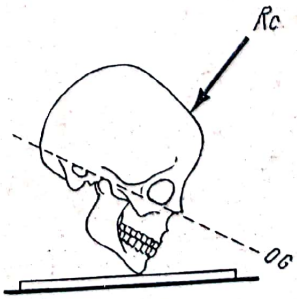

Fig. 53 f

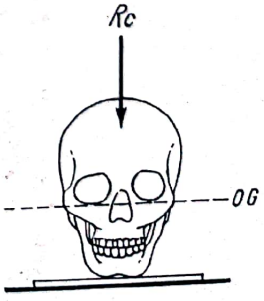

Fig. 53 g

Fig. 53 a-b-c-d-e-f-g — Incidența axială a masivului facial Hirtz.

Scanned with OKEN Scanner

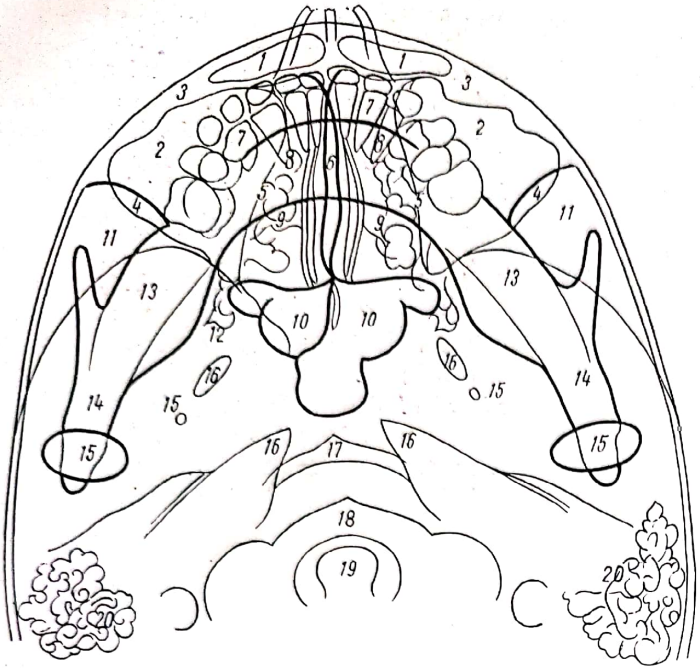

Fig. 53 h — Schema elementelor anatomice: *1* — sinusurile frontale; *2* — sinusurile maxilare; *3* — peretele osos anterolateral al sinusurilor maxilare; *4* — peretele osos posterolateral al sinusurilor maxilare; *5* — peretele osos intern al sinusurilor maxilare; *6* — septul osos nazal; *7* — arcadele dentare în parte suprapuse; *8* — celulele etmoidale anterioare; *9* — celulele etmoidale posterioare; *10* — sinusurile sfenoidale; *11* — gropile zigomatice; *12* — apofizele pterigoidiene; *13* — corpul mandibulei; *14* — ramura mandibulei privită axial; *15* — condilul mandibulei; *16* — găurile ovale; *17* — găurile rotunde mici; *17* — hioidul; *18* — arcul anterior al atlasului; *19* — apofiza odontoidă; *20* — pneumatizarea mastoidiană.

Fig. 53 — i — Aspectul radiografic normal.

Scanned with OKEN Scanner

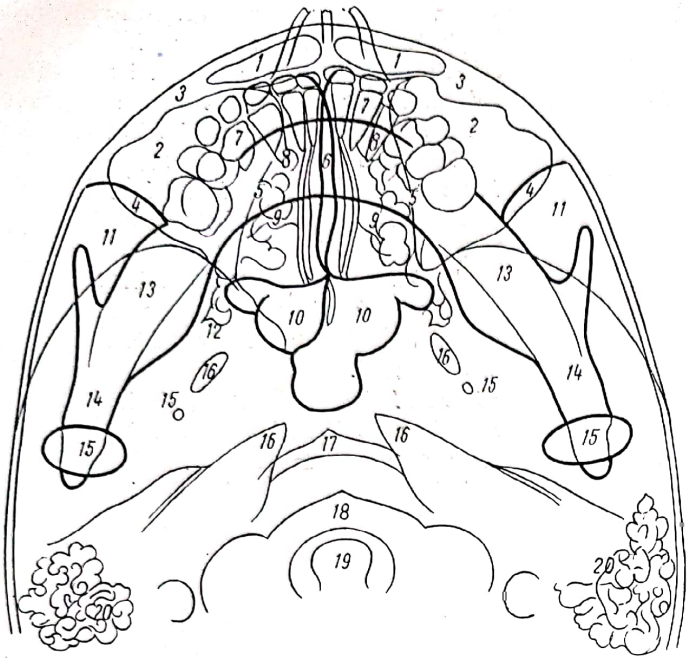

Fig. 53 h — Schema elementelor anatomice: *1* — sinusurile frontale; *2* — sinusurile maxilare; *3* — peretele osos anterolateral al sinusurilor maxilare; *4* — peretele osos posterolateral al sinusurilor maxilare; *5* — peretele osos intern al sinusurilor maxilare; *6* — septul osos nazal; *7* — arcadele dentare în parte suprapuse; *8* — celulele etmoidale anterioare; *9* — celulele etmoidale posterioare; *10* — sinusurile sfenoidale; *11* — gropile zigomatice; *12* — apofizele pterigoidiene; *13* — corpul mandibulei; *14* — ramura mandibulei privită axial; *15* — condilul mandibulei; *16* — găurile ovale; *17* — găurile rotunde mici; *17* — hioidul; *18* — arcul anterior al atlasului; *19* — apofiza odontoidă; *20* — pneumatizarea mastoidiană.

Fig. 53 — i — Aspectul radiografic normal.

Scanned with OKEN Scanner

INCIDENȚA SEMIAXIALĂ TRANSORALĂ PENTRU SINUSURILE POSTERIOARE (fig. 54) (Blondeaux.)

Pacientul, culcat în decubit ventral, are capul în extensie, bărbia mult împinsă înainte și se sprijină cu ea la jumătatea casetei. Gura este larg deschisă, iar între arcade are un dop de plută (transparent la radiații). Planul mediosagital este perpendicular pe film, iar planul orizontal al craniului face un unghi de 30° cu caseta.

Filmul 18/24 cm, în casetă cu folii de întărire, se așază în lung, astfel încît mentonul să se afle la nivelul treimii caudale. Se pune literă pe dreapta.

Fasciculul de radiații, de la 1 m distanță, este vertical și pătrunde în craniu prin vertex, ieșind pe film la jumătatea spațiului liber marcat de gura larg deschisă.

Se întrebuințează grilă antidifuzoare Lysholm și bandă de fixare Robinsohn.

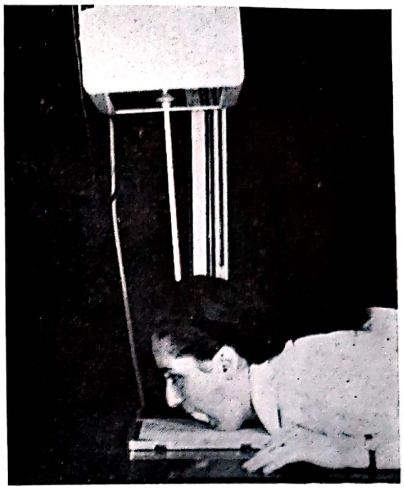

Fig. 54 a

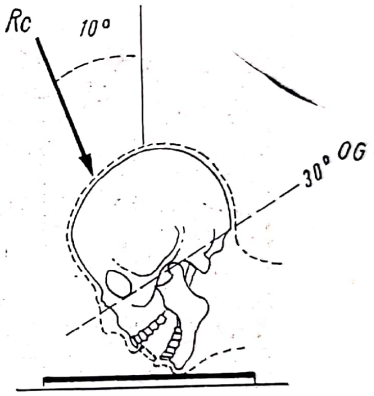

Fig. 54 b

Fig. 54 a-b — Incidența semiaxială transorală pentru sinusurile anterioare și posterioare (Blondeaux).

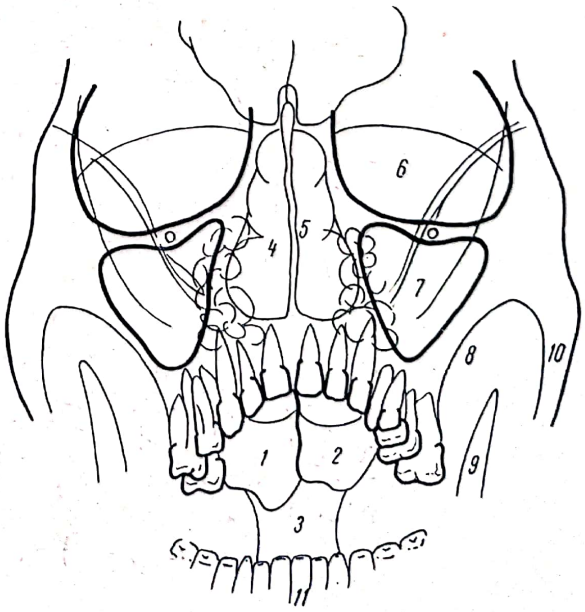

Fig. 54 c — Schema elementelor anatomice: *1* — sinusul sfenoidal din dreapta; *2* — sinusul sfenoidal din stînga; *3* — apofiza bazilară suprapunîndu-se peste palatul dur; *4* — fosele nazale; *5* — septul osos nazal; *6* — orbite; *7* — sinusurile maxilare; *8* — groapa zigomatică; *9* — apofiza coronoidă; *10* — arcada zigomatică; *11* — arcada dentară inferioară.

Scanned with OKEN Scanner

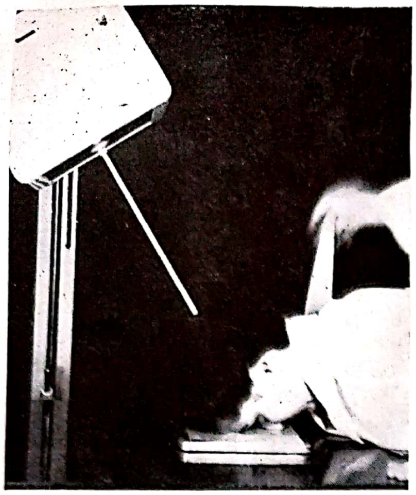

Fig. 55 a

INCIDENȚA PENTRU ORBITE — DE FAȚĂ — SIMETRICĂ BILATERAL (fig. 55)

Pacientul, în decubit ventral, are fruntea și nasul pe casetă, mîinile sub piept. Planul mediosagital este perpendicular pe film.

Filmul 18/24 cm, în casetă cu folii întăritoare, se așază pe lat în așa fel încît nazionul să fie plasat cu circa 2 cm mai sus de mijlocul filmului. Se pune literă sau semn de dreapta.

Fasciculul de radiații, de la distanța de 1 m, este înclinat cu 30° craniocaudal și fiind cuprins în planul mediosagital intră în craniu prin vertex și iese la nivelul nazionului.

Se întrebuințează grila antidifuzoare Lysholm și banda de fixare Robinsohn.

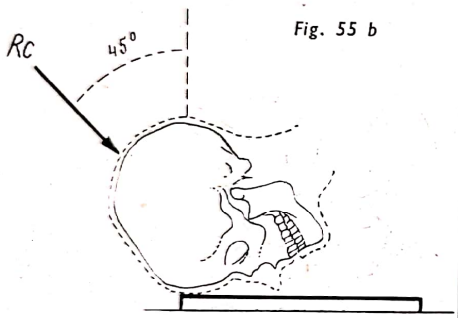

Fig. 55 b

Fig. 55 a-b — Incidența pentru orbite.

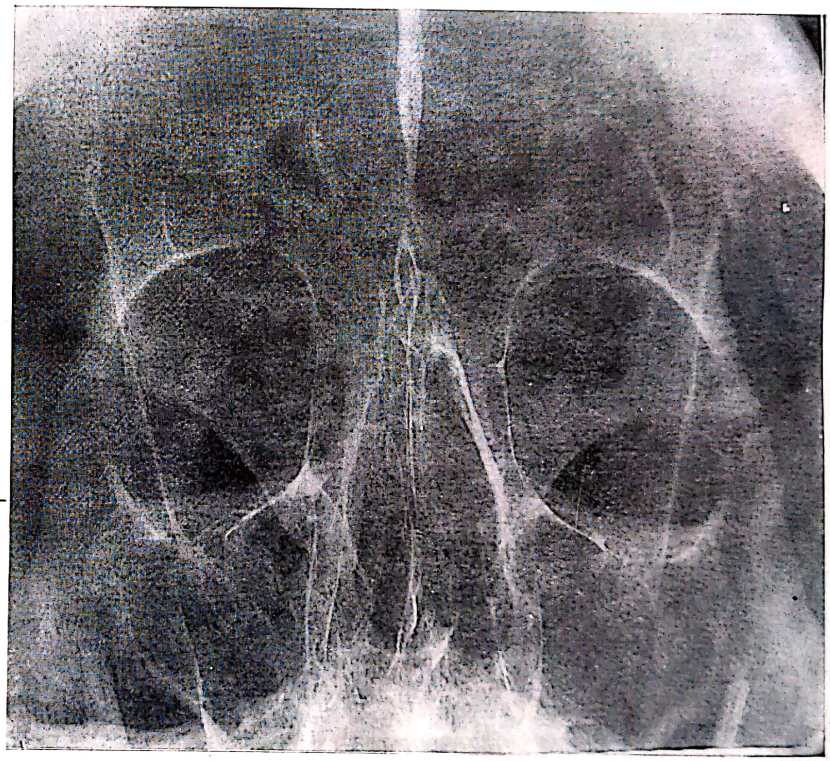

Fig. 55 d — Aspect radiografic normal.

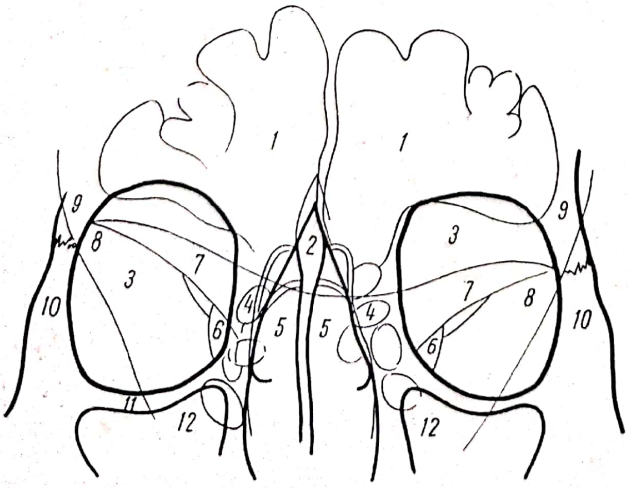

Fig. 55 c — Schema elementelor anatomice: *1* — sinusurile frontale; *2* — crista galli; *3* — orbitele; *4* — celulele etmoidale; *5* — fosele nazale; *6* — fanta sfenoidală; *7* — aripa mică a sfenoidului; *8* — aripa mare a sfenoidului; *9* — apofiza malară a frontalului; *10* — apofiza frontală a malarului; *11* — podeaua orbitelor; *12* — sinusurile maxilare.

Scanned with OKEN Scanner

INCIDENȚA PENTRU FANTA ORBITARĂ INFERIOARĂ (fig. 56)

Pacientul, în decubit ventral, are fruntea așezată pe casetă, cu barba mult trasă în piept, în așa fel încît vîrful nasului abia atinge caseta. Planul mediosagital este perpendicular pe film.

Filmul 18/24 cm, în casetă cu folii întăritoare, se așază pe lung. Capul stă pe film cu nazionul în mijlocul filmului. Se pune literă sau semn de dreapta.

Fasciculul de radiații, de la distanța de 1 m, este înclinat cu 20° craniocaudal, fiind cuprins în planul mediosagital. Intră prin regiunea occipitală și iese pe film în dreptul oaselor proprii nazale.

Se întrebuințează grila antidifuzoare Lysholm și bandă de fixare Robinsohn.

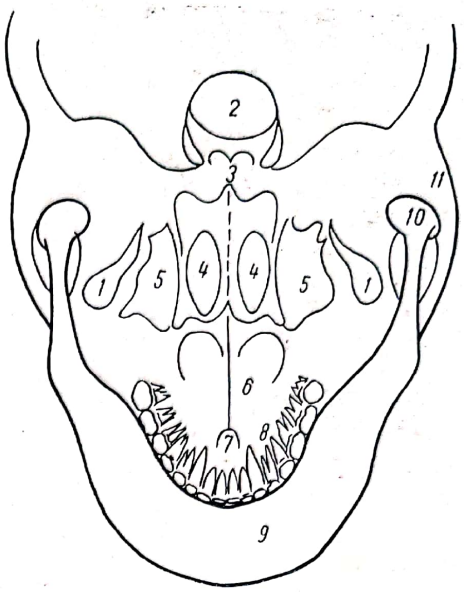

Fig. 56 c — Schema elementelor anatomice: *1* — fanta orbitară inferioară; *2* — gaura occipitală; *3* — apofiza bazilară; *4* — orificiile coanale; *5* — apofizele pterigoide; *6* — palatul dur; *7* — gaura incisivă; *8* — cele două arcade dentare; *9* — mandibula; *10* — condilul mandibulei; *11* — arcada zigomatică.

Fig, 56 a

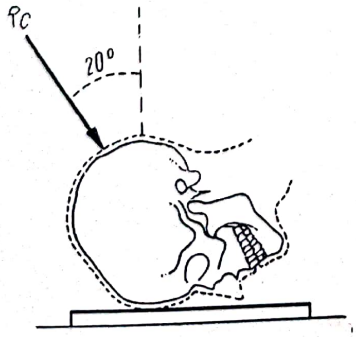

Fig. 56 a-b — Incidența pentru fanta orbitară inferioară.

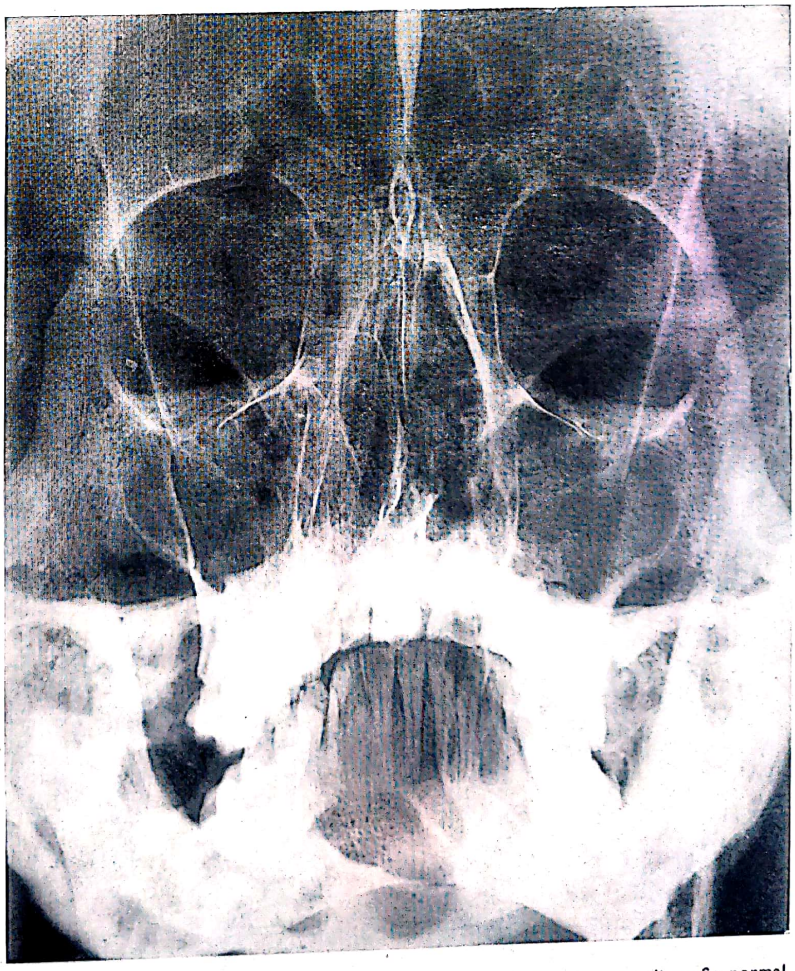

Fig. 56 d — Aspect radiografic normal.

Scanned with OKEN Scanner

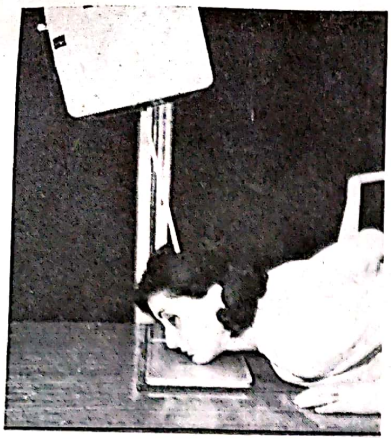

Fig. 57 a I

Fig. 57 a II

INCIDENȚA COMPARATIVĂ BILATERALĂ PENTRU ARCADA ZIGOMATICĂ (fig. 57) (Poziția May)

Se efectuează pentru fiecare arcadă zigomatică în parte, punîndu-se literă de dreapta și de stînga. Se întrebuințează film împărțit în două cu o placă de plumb groasă de 1 mm.

Pacientul, culcat în decubit ventral, ține capul întins înainte în extensie forțată, cu barba rezemată de casetă în treimea anterioară a acesteia, în așa fel încît porțiunea cea mai proeminentă a arcadei zigomatice să se proiecteze în mijlocul filmului. Orizontala germană face cu filmul un unghi de cca 30°. Capul se apleacă spre partea opusă celei de radiografiat, avînd planul mediosagital înclinat cu 15°.

Filmul 18/24 cm, așezat pe lat în poziție orizontală, se acoperă jumătate cu o placă de plumb.

Fasciculul de radiații, de la distanța de 1 m, este înclinat cu cca 30° craniocaudal ca să cadă perpendicular pe orizontala germană și să se întretaie cu ea la jumătatea distanței orbitale-porion.

Nu este necesară imobilizarea capului cu bandă Robinsohn.

Se efectuează pe același film, simetric pentru dreapta și stînga, cîte o radiografie, schimbînd placa de plumb și înclinarea capului.

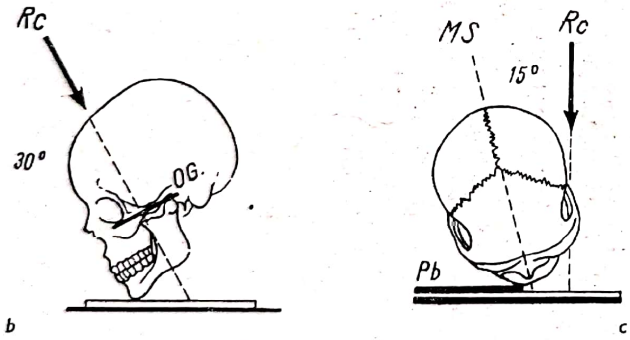

Fig. 57 b-c — Incidența May.

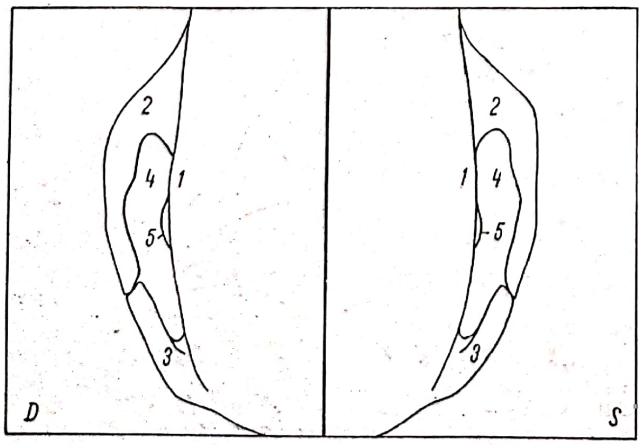

Fig 57 e — Aspectul radiografic normal.

Fig. 57 d — Schema elementelor anatomice: 1 — proiecția tangentă a calotei craniene în dreptul temporalului; 2 — apofiza zigomatică a temporalului; 3 — apofiza zigomatică a malarului; 4 — groapa zigomatică; 5 — fața externă a apofizei coronoide.

Scanned with OKEN Scanner

INCIDENȚA DE PROFIL A MASIVULUI FACIAL (fig. 58)

Pacientul este culcat în decubit ventral și își rotează capul pînă se obține un profil perfect; planul mediosagital paralel cu filmul. Se radiografiază separat profilul drept și cel stîng, partea de radiografiat fiind spre film. Pentru a i se ușura poziționarea, i se recomandă ca mîna părții de examinat să fie întinsă pe lîngă corp, iar mîna opusă să se rezeme cu palma pe masă.

Filmul 18/24, în casetă cu folii întăritoare, se așază în lung, în așa fel încît să se afle în mijlocul filmului proeminența malară a părții de radiografiat.

Fasciculul de radiații, de la distanța de 1 m, cade perpendicular pe film și intră în masivul facial la 2 cm anterior de conductul auditiv extern.

Este indicată folosirea grilei antidifuzoare Lysholm. Pacientul își reține respirația.

Incidența păcătuiește prin aceea că cele două jumătăți ale craniului se suprapun. Din această cauză utilizarea ei se limitează de cele mai multe ori la studiul unor leziuni cunoscute, atunci cînd este vorba de a preciza aspecte topografice.

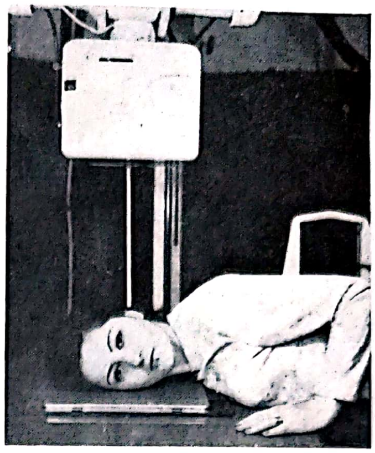

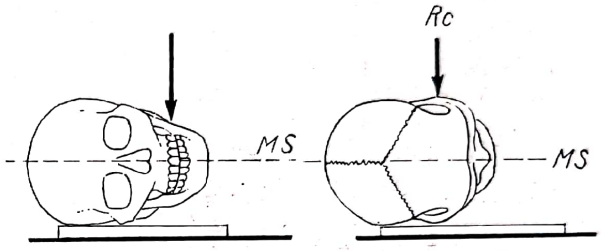

Fig. 58 a-b-c — Incidența de profil a masivului facial.

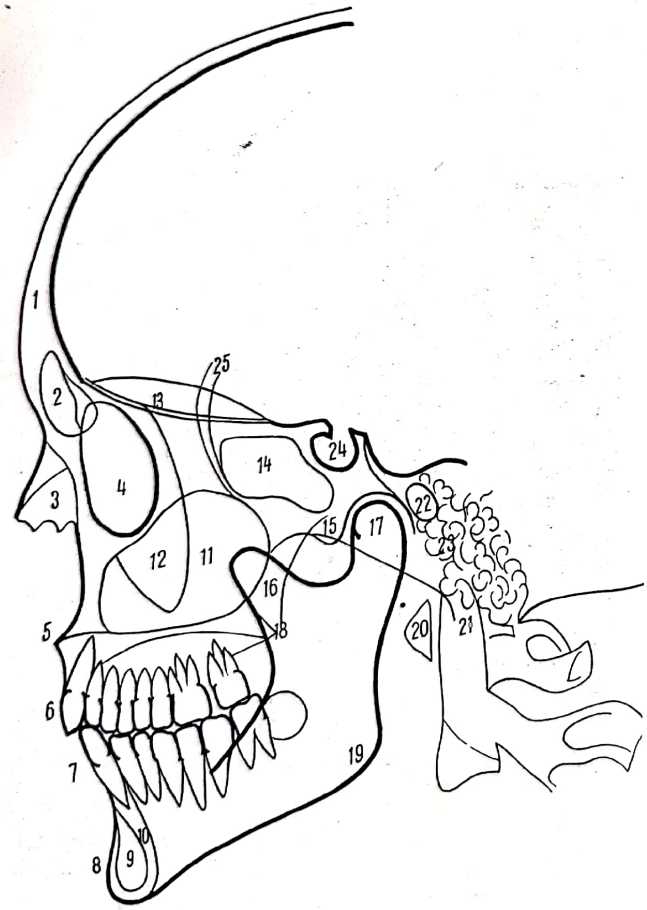

Fig. 58 d — Schema elementelor anatomice: *1* — calota craniană; *2* — sinusurile frontale; *3* — oasele proprii nazale; *4* — orbitele; *5* — spina nazală anterioară; *6* — arcada dentară superioară; *7* — arcada dentară inferioară; *8* — mentonul; *9* — diploia mentonieră; *10* — compacta linguală mentonieră; *11* — sinusurile maxilare; *12* — proeminențele malare; *13* — lama criblată; *14* — sinusurile sfenoidale; *15* — tuberculul temporalului; *16* — apofizele coronoide; *17* — condilii mandibulei; *18* — spina nazală posterioară; *19* — gonioanele; *20* — arcul anterior al atlasului; *21* — apofiza odontoidă a axisului; *22* — conductele auditive externe; *23* — pneumatizarea mastoidiană; *24* — șaua turcească; *25* — aripile mari ale sfenoidului.

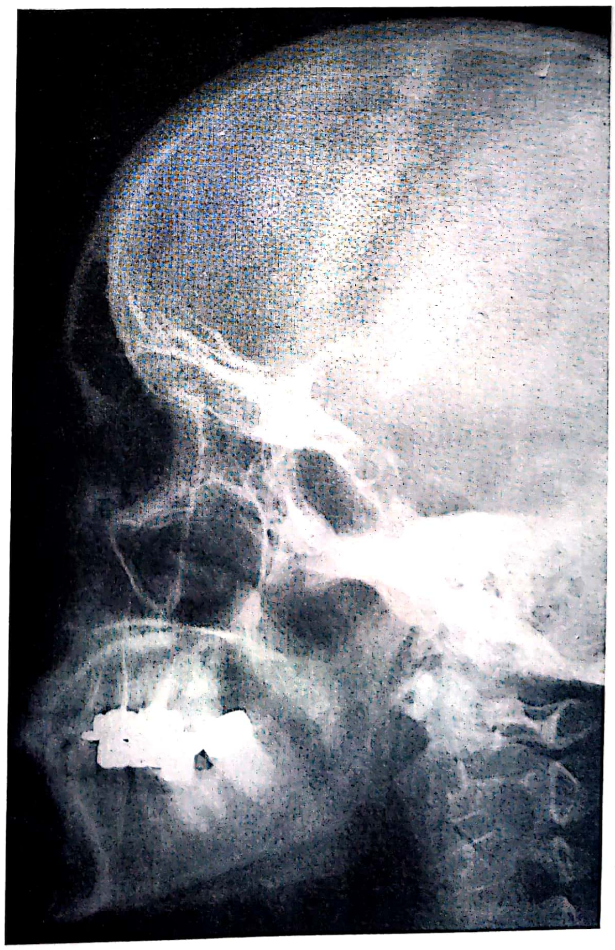

Scanned with OKEN Scanner



Fig 59 a

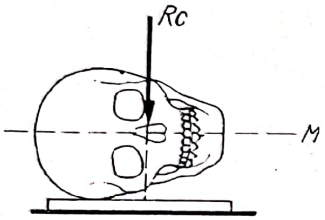

Fig. 59 b

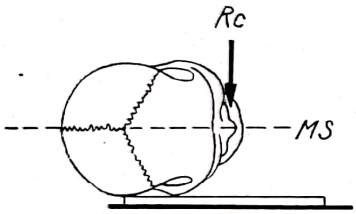

Fig. 59 c

Fig. 59 a-b-c — Incidența de profil a oaselor proprii nazale.

INCIDENȚA DE PROFIL A OASELOR PROPRII NAZALE (fig. 59)

Pacientul, în decubit ventral, are capul rotat spre dreapta pînă se obține un profil perfect; planul mediosagital paralel cu filmul. Pentru a se ușura poziționarea i se recomandă să întindă mîna dreaptă pe lîngă corp, iar mîna stîngă rezemată pe masă, cu palma în jos. Barba trasă în piept.

Filmul 13/18 cm, în casetă cu folii întăritoare, se așază pe lat în așa fel încît urechea dreaptă a pacientului să vină la marginea filmului și nasul în centru. În felul acesta proiecția oaselor proprii nazale împarte filmul în două jumătăți. Nu este necesar semn de dreapta.

Fasciculul de radiații, de la distanța de 1 m, este dirijat vertical ca să pătrundă tangent anterior la rebordul orbitar inferior, aproximativ la 3 cm caudal de nazion și să cadă pe film perpendicular în centrul casetei.

Din cauza timpului de expunere foarte scurt, imobilizarea capului nu este necesară.

Nu este necesară întrebuințarea grilei antidifuzoare. Nu este necesară efectuarea de radiografii în profil drept sau stîng, din cauza grosimii reduse a oaselor proprii nazale.

Fig. 59 e — Aspect radiografic normal.

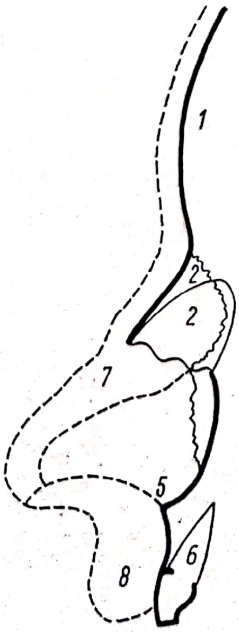

Fig. 59 d — Schema elementelor anatomice: 1 — frontalul; 2 — oasele proprii nazale; 3 — apofiza montantă a maxilarului; 4 — vomerul; 5 — spina nazală anterioară; 6 — incisiv central superior; 7 — piramida nazală cartilaginoasă; 8 — buza superioară.

Scanned with OKEN Scanner

INCIDENȚA AXIALĂ PENTRU OASELE PROPRII NAZALE (fig. 60)

Reprezintă o completare a incidenței de profil și este utilă pentru precizarea eventualelor deplasări laterale ale oaselor proprii nazale fracturate.

Pacientul, așezat, are capul rezemat de tetiera aparatului de radiodiagnostic dentar. Planul ocluzal orizontal.

Filmul dentar 4/5 cm este ținut interincisiv în continuarea planului ocluzal, fiind cu cea mai mare parte exobucal subnarinar.

Fasciculul de radiații, orientat craniocaudal, trece tangent la suprafața anterioară a osului frontal și la suprafața anterioară a incisivilor superiori. Este important ca fruntea și incisivii să se proiecteze pe aceeași linie, suprapunîndu-se. Oasele proprii nazale se vor radiografia anterior de această linie. Pentru aceasta, conul localizator al aparatului se va plasa aproximativ la jumătatea distanței dintre nazion și limita obișnuită a părului.

Dacă radiografia se efectuează la un aparat mare de diagnostic, fasciculul de radiații are aceeași poziționare, dar distanța va fi de 1 m.

În timpul expunerii pacientul își reține respirația. Nu sînt necesare mijloace speciale de imobilizare.

Fig. 60 a

Fig. 60 b

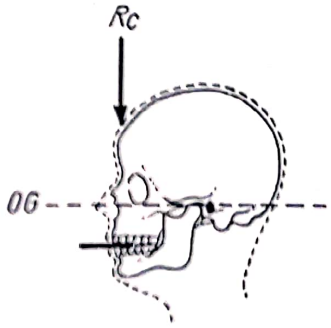

Fig. 60 c

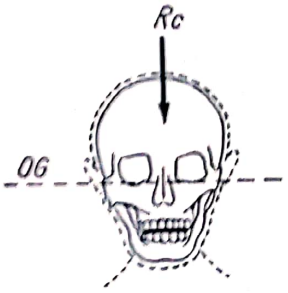

Fig. 60 a-b-c — Incidența axială pentru oasele proprii nazale.

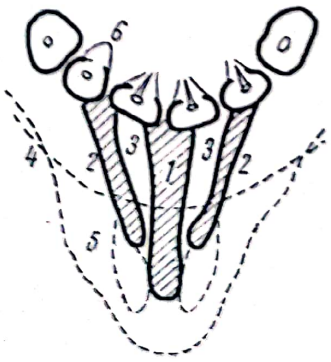

Fig. 60 d — Schema elementelor anatomice: 1 — septul osos nazal; 2 — oasele proprii; 3 — fosele nazale; 4 — părți moi ale regiunii frontale; 5 — piramida cartilaginoasă și părțile moi de înveliș ale nasului; 6 — arcada dentară superioară.

Fig. 60 e — Aspect radiografic normal.

Scanned with OKEN Scanner

INCIDENȚA AXIALĂ PENTRU OASELE PROPRII NAZALE (fig. 60)

Reprezintă o completare a incidenței de profil și este utilă pentru precizarea eventualelor deplasări laterale ale oaselor proprii nazale fracturate.

Pacientul, așezat, are capul rezemat de tetiera aparatului de radiodiagnostic dentar. Planul ocluzal orizontal.

Filmul dentar 4/5 cm este ținut interincisiv în continuarea planului ocluzal, fiind cu cea mai mare parte exobucal subnarinar.

Fasciculul de radiații, orientat craniocaudal, trece tangent la suprafața anterioară a osului frontal și la suprafața anterioară a incisivilor superiori. Este important ca fruntea și incisivii să se proiecteze pe aceeași linie, suprapunîndu-se. Oasele proprii nazale se vor radiografia anterior de această linie. Pentru aceasta, conul localizator al aparatului se va plasa aproximativ la jumătatea distanței dintre nazion și limita obișnuită a părului.

Dacă radiografia se efectuează la un aparat mare de diagnostic, fasciculul de radiații are aceeași poziționare, dar distanța va fi de 1 m.

În timpul expunerii pacientul își reține respirația. Nu sînt necesare miiloace speciale de imobilizare.

Fig. 60 a

Fig. 60 b

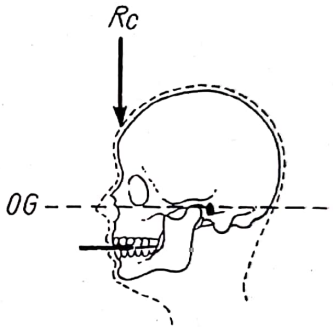

Fig. 60 c

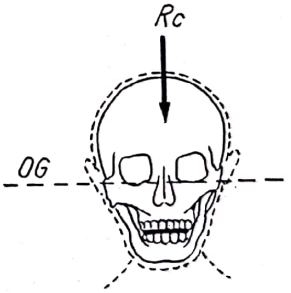

Fig. 60 a-b-c — Incidența axială pentru oasele proprii nazale.

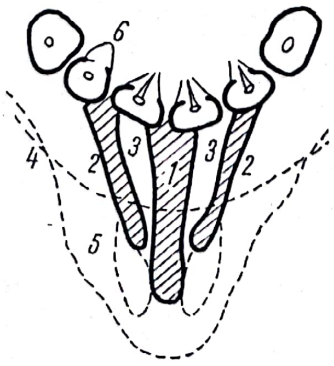

Fig. 60 d — Schema elementelor anatomice: 1 — septul osos nazal; 2 — oasele proprii; 3 — fosele nazale; 4 — părți moi ale regiunii frontale; 5 — piramida cartilaginoasă și părțile moi de înveliș ale nasului; 6 — arcada dentară superioară.

Fig. 60 e — Aspect radiografic normal.

Scanned with OKEN Scanner

Fig. 61 a

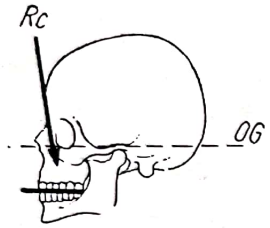

Fig. 61 b

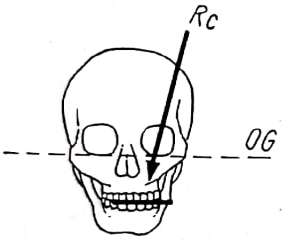

Fig. 61 c

INCIDENȚA AXIALĂ ENDOBUCALĂ A SINUSULUI MAXILAR (M. Athanasiu) (fig. 61)

Pune în evidență pereții anterolateral și intern ai sinusului maxilar. Reprezintă o completare a radiografiei de față a sinusurilor. Se efectuează comparativ, pe două filme separate cu semn de dreapta și de stînga.

Pacientul ține în ocluzie o casetă cu folii de întărire și este așezat, avînd planul ocluzal orizontal. Capul rezemat pe tetiera aparatului.

Filmul 6/9 cm, în casetă, este astfel ținut de pacient încît hemiarcada superioară și cea inferioară de aceeași parte îl țin în mușcătură pe toată întinderea lor, o treime a filmului fiind vestibulară, iar două treimi bucale.

Fasciculul de radiații este înclinat cu 10° dinafară înăuntru și din față spre spate, căzînd în mijlocul filmului.

Dacă radiografia se face la un aparat de diagnostic dentar, vîrful conului localizator se va așeza la tegumente spre unghiul extern al ochiului. Dacă se întrebuințează un aparat mare de radiodiagnostic, atunci se preferă distanța de 1 m.

În timpul expunerii, pacientul își reține respirația. Nu sînt necesare mijloace speciale de imobilizare.

←

Fig. 61 a-b-c — Incidența axială endobucală a sinusul maxilar (M. Athanasiu).

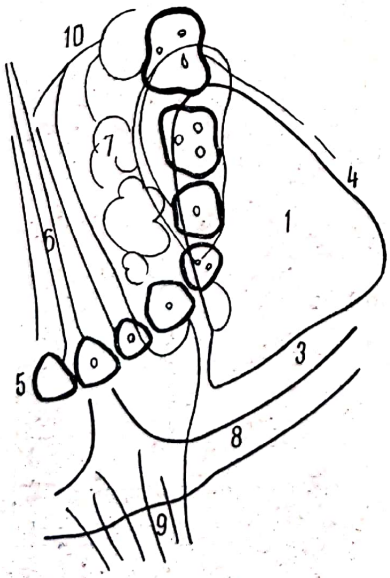

Fig. 61 d — Schema elementelor anatomice: 1 — sinusul; maxilar; 2 — peretele intern; 3 — peretele anterolateral; 4 — peretele posterolateral; 5 — hemiarcada dentară superioară; 6 — septul osos nazal; 7 — celulele etmoidale; 8 — frontalul; 9 — oasele proprii nazale; 10 — regiunea orificiilor coanale.

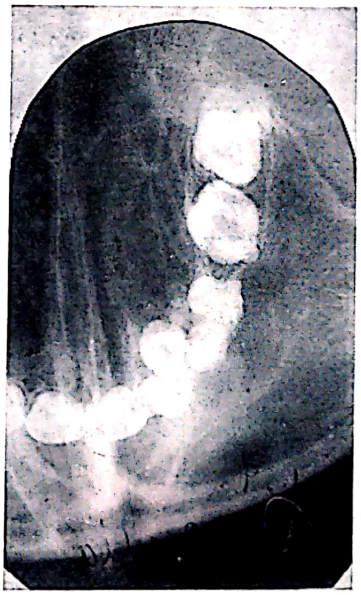

Fig. 61 e — Aspectul radiografic normal.

Scanned with OKEN Scanner

INCIDENȚA AXIALĂ-ENDOBUCALĂ A PALATULUI DUR (M. Rădulescu) (fig. 62)

Pacientul, așezat, are capul rezemat pe tetiera aparatului, în așa fel încît planul ocluzal să fie orizontal.

Filmul, de formă specială amintind trefla, este decupat în camera obscură de examinator dintr-un film 9/12. Se recomandă întrebuințarea unei casete endobucale avînd aceeași formă, care se introduce pînă ce buclele laterale ale treflei ajung să depășească posterior ocluzia molarilor. Uneori este necesară o anestezie superficială a mucoasei palatului posterior.

Fasciculul de radiații cade perpendicular pe mijlocul filmului, intrînd în craniu în planul mediosagital la nivelul implantării părului (trichion). În cazul întrebuințării unui aparat de radiodiagnostic dentar, la acest nivel se plasează vîrful conului localizator.

→

Fig. 62 a-b-c — Incidența axială endobucală a palatului dur.

Fig. 62 a

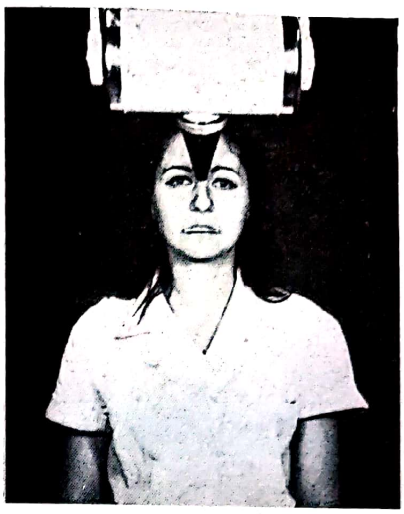

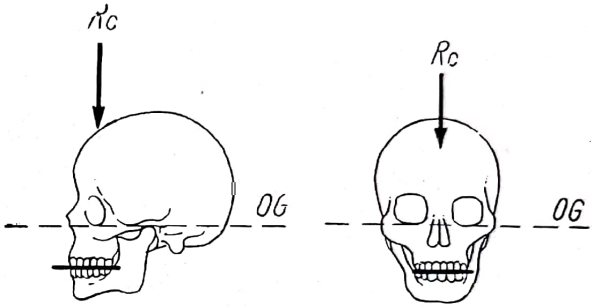

Fig. 62 b

Fig. 62 c

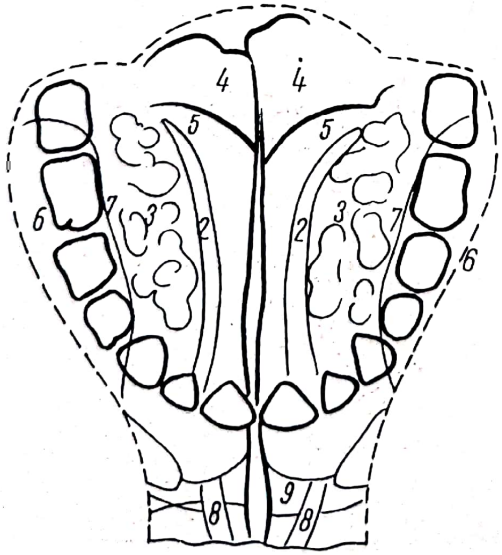

Fig. 62 d — Schema elementelor anatomice: 1 — septul osos nazal; 2 — linia de demarcație a cornetelor nazale; 3 — celulele etmoidale; 4 — sinusurile sfenoidale; 5 — regiunea orificiilor coanale; 6 — arcada dentară superioară; 7 — peretele intern al sinusului maxilar; 8 — oasele proprii nazale; 9 — frontalul.

Fig. 62 e — Aspectul radiografiei.

Scanned with OKEN Scanner

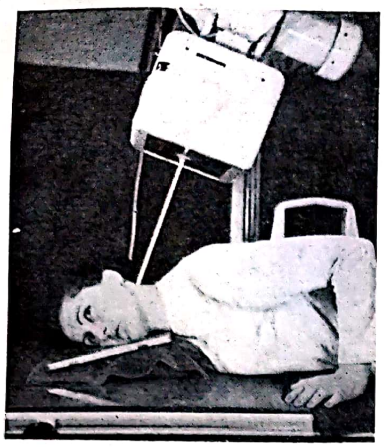

Fig. 63 a

INCIDENȚA OBLICĂ PENTRU MAXILAR (Law) (fig. 63)

Pe radiografia efectuată în incidența pentru sinusurile anterioare nu se pot stabili relațiile dintre sinusul maxilar și dinții sinuzali respectivi. În această incidență care este mai cuprinzătoare decît o radiografie dentară, se pot studia recesul inferior sinuzal și dinții vecini.

Se efectuează radiografii comparativ simetrice de dreapta și de stînga.

Pacientul, culcat în decubit ventral, își lipește obrazul de casetă de la proeminența malară pînă la marginea bazilară. Capul are planul mediosagital oblic cu 40°.

Filmul 18/24, în caseta cu folii întăritoare, se așază în lung. Se pun litere de dreapta și stînga.

Fasciculul de radiații, de la 1 m distanță, se înclină caudocranial cu 30°, intră în spatele unghiului mandibulei de partea sănătoasă și iese pe casetă în dreptul sinusului maxilar bolnav.

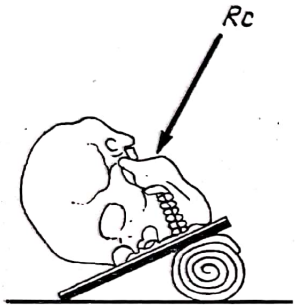

Fig. 63 b

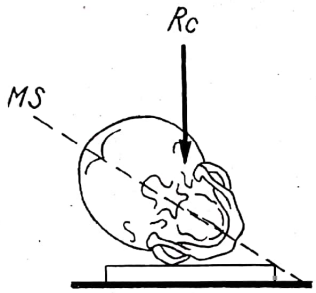

Fig. 63 c

←

Fig. 63 a-b-c — Incidența oblică pentru maxilar.

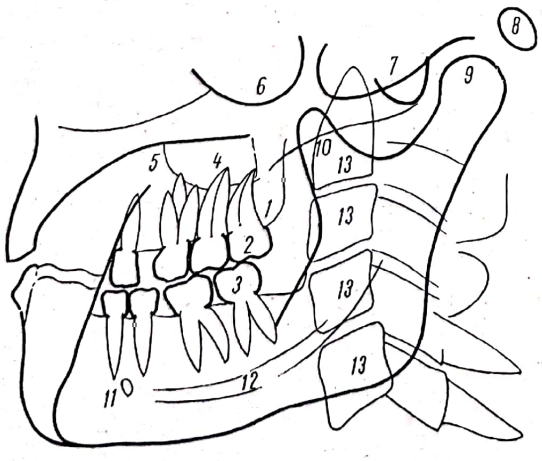

Fig. 63 d — Schema elementelor anatomice: *1* — tuberozitatea maxilară; *2* — arcada dentară superioară; *3* — arcada dentară inferioară; *4* — sinusul maxilar, recesul inferior; *5* — palatul dur; *6* — orbita; *7* — arcada zigomatică; *8* — conductul auditiv extern; *9* — condilul mandibulei; *10* — apofiza coronoidă; *11* — gaura mentonieră; *12* — canalul alveolarului inferior; *13* — vertebre cervicale.

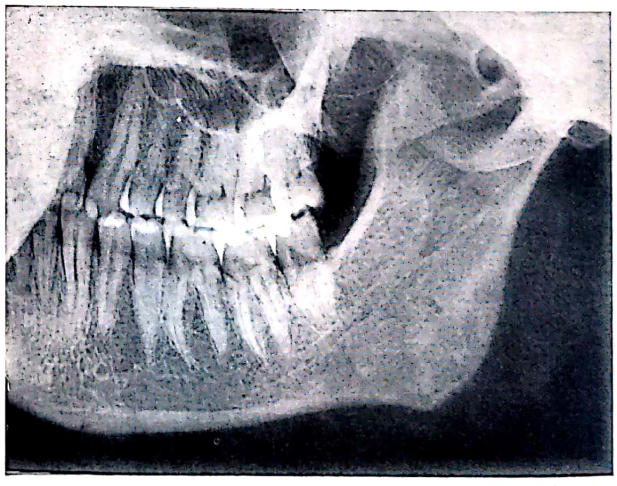

Fig. 63 e — Aspect radiografic normal.

Scanned with OKEN Scanner

INCIDENȚA OBLICĂ PENTRU CELULELE ETMOIDALE (Rhese) (fig. 64)

Celulele etmoidale nu pot fi studiate pe incidențele de față și axiale, deoarece se suprapun parțial peste fosele și cornetele nazale, oasele proprii nazale și pereții osoși ai sinusului maxilar. Pentru a le desfășura și detașa de suprapuneri este indicată această incidență, care se întrebuințează curent și pentru punerea în evidență a găurilor optice.

Se efectuează radiografii comparativ simetrice de dreapta și de stînga.

Pacientul, în decubit ventral, așază capul pe casetă oblic, în așa fel încît unghiul extern al ochiului să fie în centrul casetei, iar orbita, bine apăsată pe casetă, s-o atingă pe toată suprafața.

Filmul 13/18 cm, în casetă cu folii întăritoare, se așază pe lat. Se pune literă de dreapta și de stînga.

Fasciculul de radiații, de la 1 m distanță, se înclină cu cca 10° craniocaudal. Pătrunde în parietalul opus și iese pe film în centrul casetei, adică la unghiul extern al ochiului din partea de radiografiat. Celulele etmoidale anterioare și posterioare se proiectează oblic, detașate de suprapunerea celulelor din partea controlaterală și de alte suprapuneri.

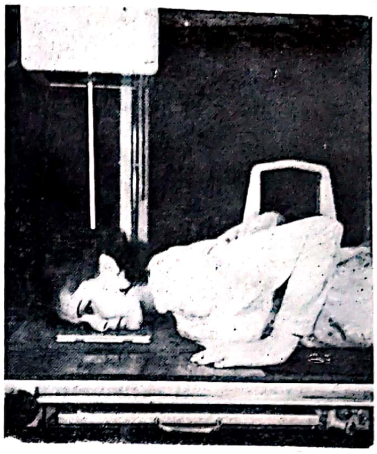

Fig, 64 a

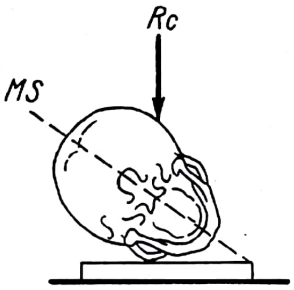

Fig, 64 b

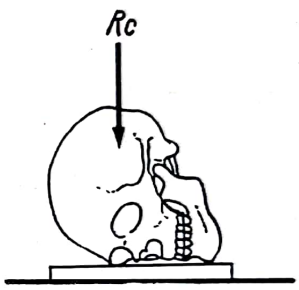

Fig. 64 c

Fig. 64 a-b-c — Incidența oblică pentru celulele etmoidale.

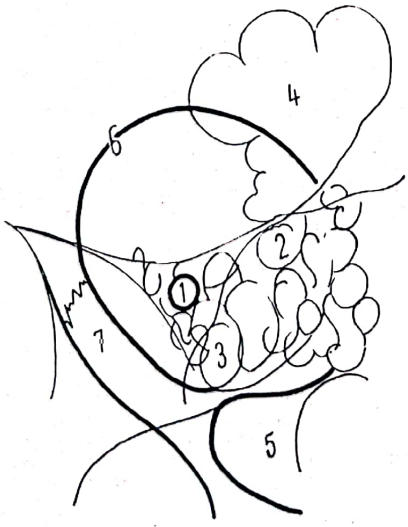

Fig. 64 d — Schema elementelor anatomice: *1* — gaura optică; *2* — celulele etmoidale anterioare; *3* — celulele etmoidale posterioare; *4* — sinusul frontal; *5* — sinusul maxilar; *6* — conturul orbitei; *7* — apofiza frontală a malarului; *8* — aripa sfenoidului.

Fig. 64 e — Aspect radiografic normal

Biblioteca Institutului de Medicină Iași

Scanned with OKEN Scanner

TEHNICI PENTRU EXAMENUL RADIOLOGIC AL MANDIBULEI

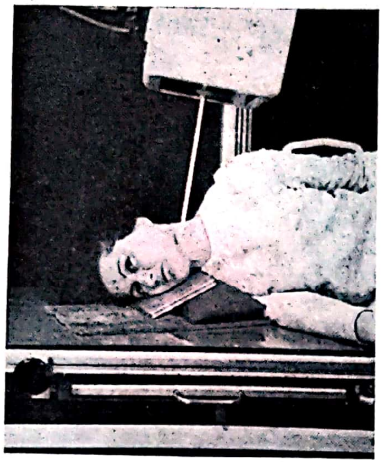

Fig. 65 a

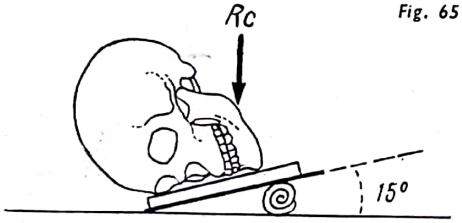

Fig. 65 b

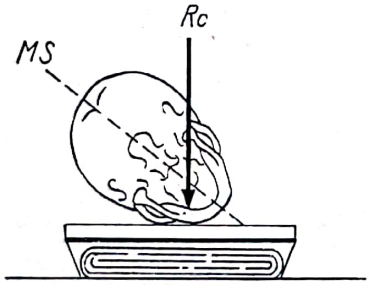

Fig. 65 c

ig. 65 a-b-c — Incidența de mandibulă defilată (ram orizontal).

INCIDENȚA DE MANDIBULĂ DEFILATĂ (ramura orizontală) (fig. 65)

Se efectuează pentru fiecare parte separat, punîndu-se literă sau semn de dreapta și de stînga.

Pacientul este culcat în decubit lateral pe partea de examinat, gîtul întins, bărbia înclinată spre masă, încît ramura orizontală a mandibulei să fie așezată pe casetă. Capul este înclinat cu vertexul spre masă într-un unghi de 15°.

Filmul 13/18 cm se așază pe lat, rezemat pe un sac cu nisip pentru a forma un plan înclinat cu rampă craniocaudală de 15°. Filmul, paralel la marginea bazilară a mandibulei, o depășește cu aproximativ 2 cm.

Fasciculul de radiații, de la distanța de 1 m, este înclinat craniocaudal cu 10°. Raza centrală trece tangentă pe sub marginea bazilară și unghiul mandibular opus și iese pe film în mijlocul ramurii orizontale care se radiografiază.

Nu sînt necesare banda de imobilizarea și grila antidifuzoare.

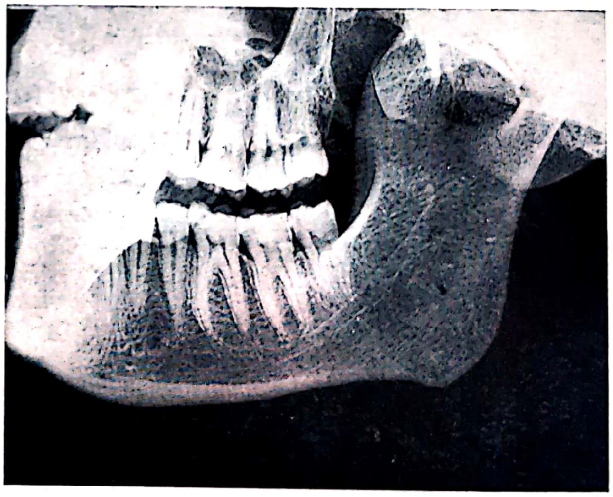

Fig. 65 e — Aspect radiografic normal.

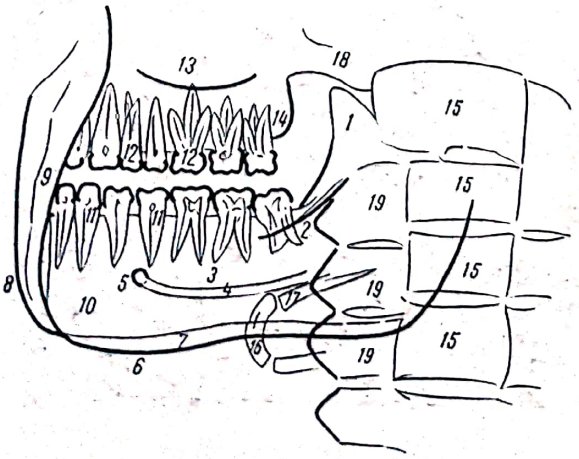

Fig. 65 d — Schema elementelor anatomice: *1* — ramura ascendentă a mandibulei în mare parte mascată de suprapunerea coloanei cervicale; *2* — creasta oblică; *3* — corpul mandibulei; *4* — canalul alveolarului inferior; *5* — gaura mentonieră; *6* — marginea bazilară *7* — compacta marginii bazilare; *8* — regiunea mentonieră; *9* — corpul mandibulei, jumătatea opusă în proiecție tangențială; *10* — foseta glandei sublinguale; *11* — arcada dentară inferioară; *12* — arcada dentară superioară; *13* — marginea inferioară a sinusului maxilar; *14* — tuberozitatea maxilară; *15* — corpuri vertebrale ale coloanei cervicale; *16* — corpul hioidului; *17* — aripile mari ale hioidului; *18* — arcada zigomatică; *19* — apofize transversale ale coloanei cervicale.

Scanned with OKEN Scanner

INCIDENȚA DE MANDIBULĂ DEFILATĂ (unghi și ramură ascendentă) (fig. 66)

Se efectuează pentru fiecare parte separat, punîndu-se literă sau semn de dreapta și stînga.

Pacientul este culcat în decubit lateral pe partea de examinat, gîtul întins, bărbia înainte. Capul se apleacă în așa fel încît planul mediosagital să facă cu masa un unghi de aproximativ 15°.

Filmul 13/18 cm se așază pe lat, formînd, cu ajutorul unui sac cu nisip, un plan înclinat cu 15° în rampă craniocaudală. Este astfel plasat încît depășește cu doi centrimetri marginea bazilară a mandibulei, fiind paralel cu ea.

Fasciculul de radiații, de la distanță de 1 m, are dublă înclinație, în direcția craniocaudală cu 10° și anteroposterior cu 10°. Pătrunde tangent inferior cu unghiul mandibulei opuse și iese pe film în mijlocul ramurii ascendente care se radiografiază.

Nu sînt necesare grila antidifuzoare și nici banda de imobilizare.

→

Fig. 66 a-b-c — Incidența mandibulă defilată (unghi și ramura ascendentă).

Fig. 66 d — Schema elementelor anatomice: *1* — condilul; *2* — gîtul condilului; *3* — apofiza coronoidă; *4* — incizura sigmoidă; *5* — marginea posterioară a ramurii ascendente; *6* — marginea bazilară; *7* — compacta marginii bazilare; *8* — gaura mentonieră; *9* — canalul alveolarului inferior; *10* — creasta oblică; *11* — marginea anterioară a ramurii ascendente; *12* — regiunea spinei Spix; *13* — arcul anterior al atlasului; *14* — conductul auditiv extern; *15* — vertebre cervicale; *16* — corpul hioidului; *17* — coarnele mari ale osului hioid; *18* — baza limbii; *19* — valecula; *20* — epigolta; *21* — piciorul epiglotei; *22* — apofiza stiloidă; *23* — arcada zigomatică, tuberculul temporal; *24* — arcada dentară inferioară; *25* — marginea bazilară a mandibulei, partea opusă.

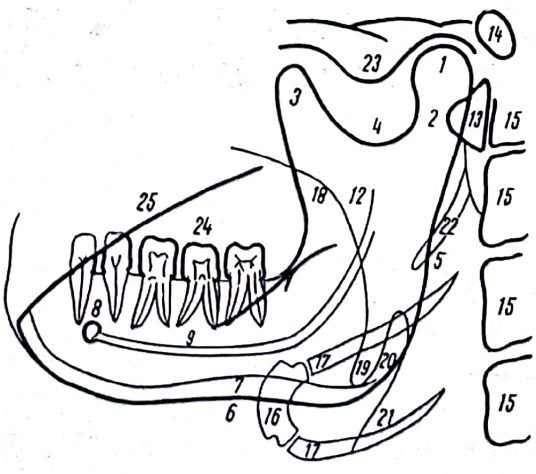

Fig. 66 d

Fig. 66 a

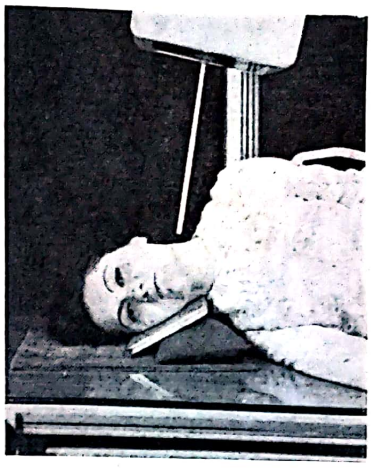

Fig. 66 b

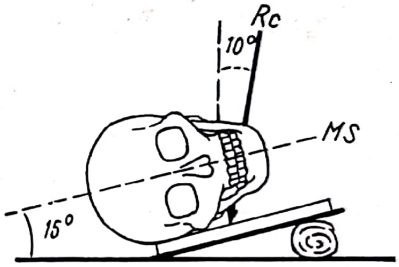

Fig. 66 c

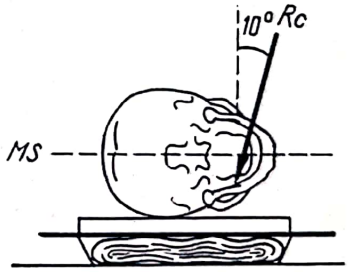

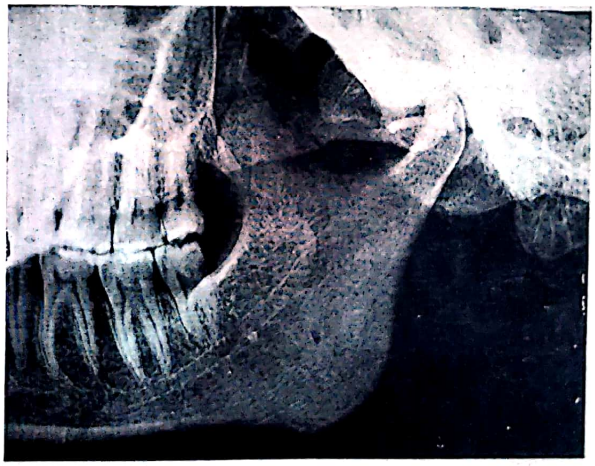

Fig. 66 e — Aspect radiografic normal.

Scanned with OKEN Scanner

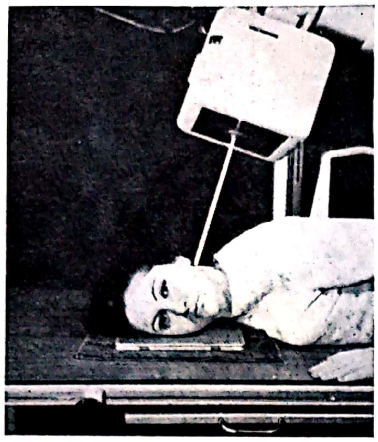

Fig. 67 a

INCIDENȚA LATERALĂ PENTRU SPAȚIUL MANDIBULOVERTEBRAL ȘI APOFIZA STILOIDĂ (fig. 67)

Se efectuează pentru fiecare parte, punîndu-se literă de dreapta și stînga.

Pacientul, culcat în decubit ventral, ține capul de profil pe film în așa fel încît planul mediosagital să fie paralel cu caseta. Mîna de aceeași parte cu stiloida de radiografiat este întinsă de-a lungul corpului, în timp ce mîna opusă se sprijină pe masă. Gura o ține deschisă și, pentru a nu mișca, poate să aibă între arcade un dop de plută sau un depărtător.

Filmul 18/24 cm este așezat în lung. În centrul filmului se poziționează conductul auditiv extern al părții de radiografiat.

Fasciculul de radiații, de la distanța de 1 m, este înclinat în două direcții cu 10° caudocranial și cu 10° din spate spre fața pacientului. Raza centrală ochește în mijlocul filmului, adică în conductul auditiv extern al părții de radiografiat.

Regimul de expunere este echivalent cu cel pentru mandibula defilată.

Fig. 67 b

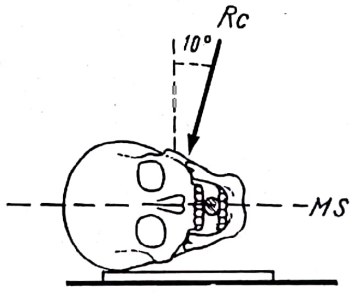

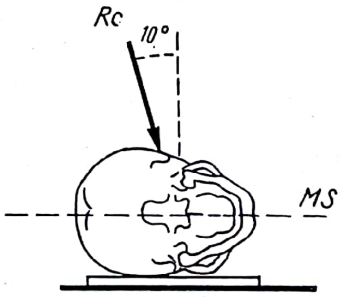

Fig. 67 c

Fig. 67 a-b-c — Incidența laterală pentru spațiul mandibulovertebral și apofiza stiloidă.



Fig. 67 d — Schema elementelor anatomice: *1* — cavitatea glenoidă; *2* — conductul auditiv extern; *3* — condilul mandibulei; *4* — arcul anterior al atlasului; *5* — apofiza stiloidă; *6* — vertebre cervicale; *7* — hioidul; *8* — baza limbii.

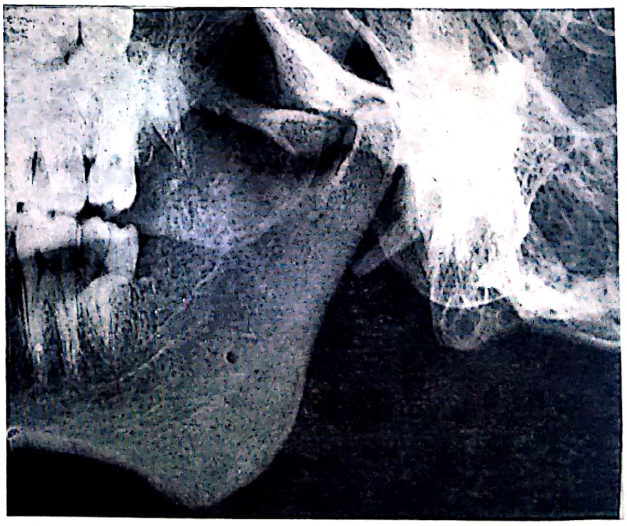

Fig. 67 e — Aspect radiografic normal.

Scanned with OKEN Scanner

INCIDENȚA DE PROFIL A MANDIBULEI
(fig. 68)

Pacientul, culcat în decubit ventral, rotează capul pînă se obține un profil perfect, planul mediosagital fiind paralel cu filmul. Se radiografiază separat profilul drept și cel stîng, partea de radiografiat fiind spre film. Pentru a se ușura poziționarea i se recomandă pacientului ca mîna din partea părții de examinat să fie întinsă pe lîngă corp, iar cea opusă să se reazeme cu palma pe masă. Se pune semn de dreapta sau de stînga.

Filmul 13/18, în casetă cu folii întăritoare, se așază pe lat în așa fel încît marginea lui inferioară să depășească cu cca 5 cm marginea bazilară a mandibulei, fiind paralel cu aceasta.

Fasciculul de radiații, de la distanța de 1 m, cade perpendicular pe film, tangent la marginea bazilară a mandibulei, la 1 centimetru anterior de unghi.

Marginile bazilare se vor radiografia totdeauna suprapuse, punîndu-se astfel în evidență eventualii calculi ai glandei submandibulare degajați de suprapunerea osoasă a hioidului și chiar a corpului mandibular.

Fig. 68 a

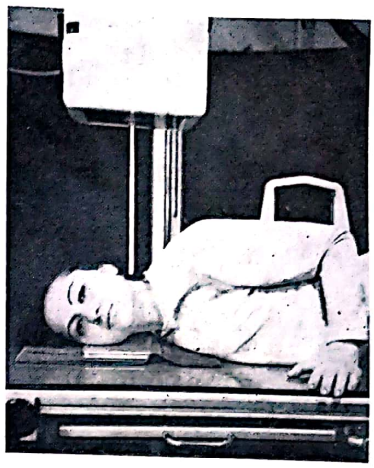

Fig. 68 b

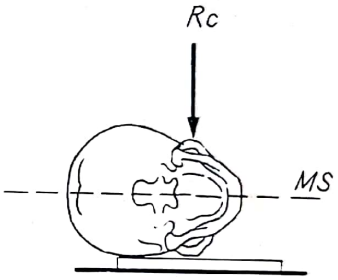

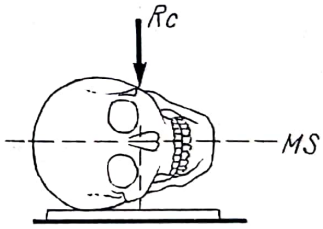

Fig. 68 c

Fig. 68 a-b-c — Incidența de profil a mandibulei.

→

Fig. 68 d — Schema elementelor anatomice: *1* — menton; *2* — compacta linguală a mentonului; *3* — marginea bazilară; *4* — corpul mandibulei; *5* — ramura ascendentă; *6* — condilul; *7* — apofiza coronoidă; *8* — canalul alveolarului inferior (parțial vizibil din cauza suprapunerilor); *9* — arcada superioară; *10* — arcada inferioară (dinții ambelor arcade nu se pot identifica din cauza suprapunerii dreapta cu stînga); *11* — sinusurile maxilare; *12* — spina nazală anterioară; *13* — spina nazală posterioară; *14* — palatul dur; *15* — arcul anterior al atlasului; *16* — apofiza stiloidă; *17* — baza limbii; *18* — valecula; *19* — epiglota; *20* — corpul hioidului și coarnele mici; *21* — picioruł epiglotei; *22* — coarnele mari ale hioidului; *23* — vertebre cervicale.

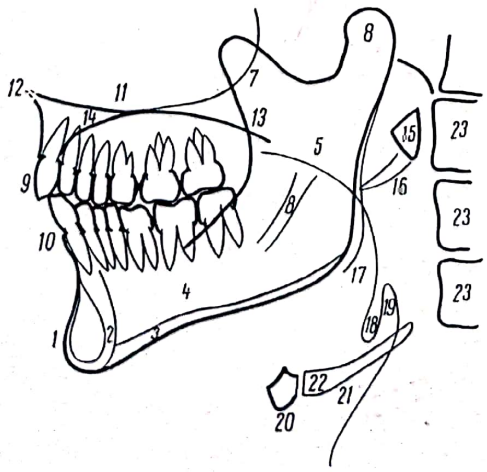

Fig. 68 d

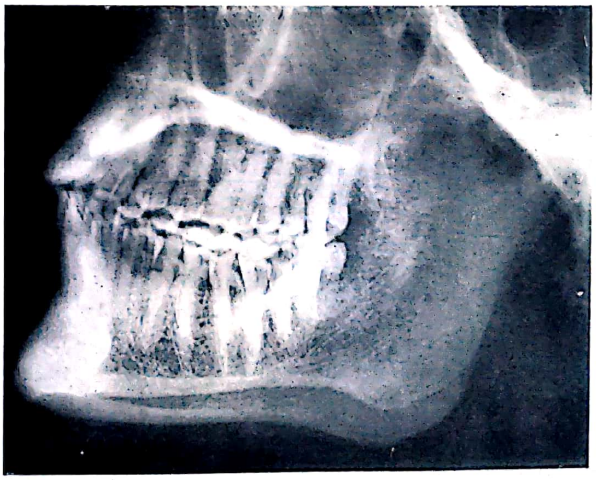

Fig. 68 e — Aspect radiografic normal.

Scanned with OKEN Scanner

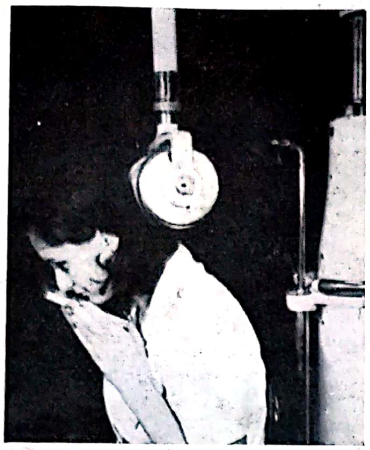

Fig. 69 a

Fig. 69 b

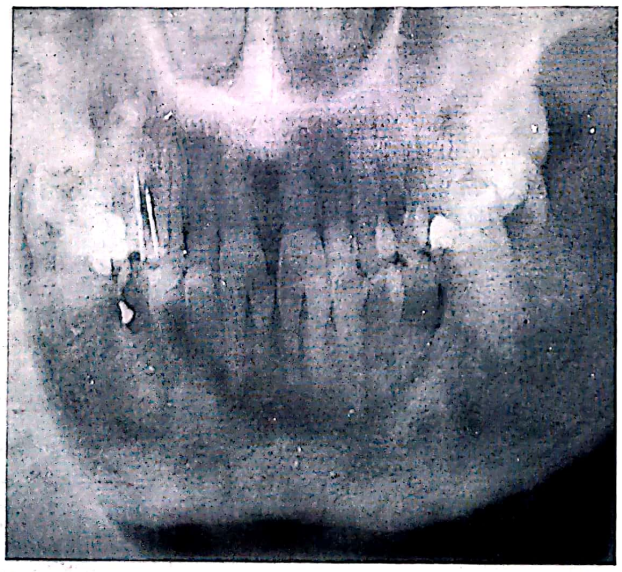

Fig. 69 d — Schema elementelor anatomice: 1 — mentonul; 2 — dinții arcadei inferioare; 3 — dinții arcadei superioare; 4 — găurile mentoniere; 5 — canalele alveolarului inferior; 6 — suprapunerea în parte ștearsă datorită procedeului de radiografiere prin contact a unei vertebre cervicale; 7 — marginea bazilară; 8 — sinusurile maxilare; 9 — fosele nazale.

INCIDENȚA DE CONTACT POSTEROANTERIOARĂ A MENTONULUI (fig. 69)

Pacientul, așezat pe scaunul aparatului de radiodiagnostic în stomatologie, ține capul ușor aplecat anterior.

Filmul 13/18 cm, în casetă cu folii întăritoare, așezat pe lat, este ținut în mînă de pacient, lipit de menton și de vîrful nasului. Filmul depășește mentonul cu cca 4 cm. Se pune literă de dreapta.

Fasciculul de radiații, fără distanță, este plasat în regiunea occipitală și ochește în menton. Pentru a se realiza principiul radiografiei de contact trebuie să se scoată conul localizator al aparatului și monoblocul să fie lipit de tegumente. Se atrage atenția asupra verificării instalației de punere la pămînt a aparatului.

Imaginea obținută este cuprinzătoare pentru menton și cele două treimi anterioare dreapta și stînga ale corpului mandibulei, dar nu prezintă detalii de structură din cauza suprapunerii relative a coloanei cervicale. Considerăm această suprapunere ca relativă, deoarece prin proiecția conică coloana cervicală, foarte apropiată de sursa de radiații X, este mult mărită de volum și ștearsă ca intensitate.

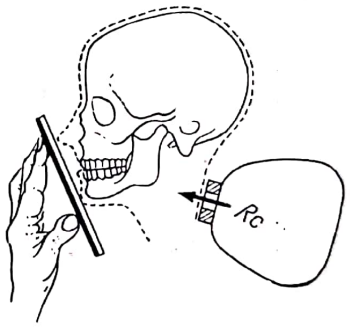

Fig. 69 c

Fig. 69 a-b-c — Incidența de contract posteroanterioară a mentonului.

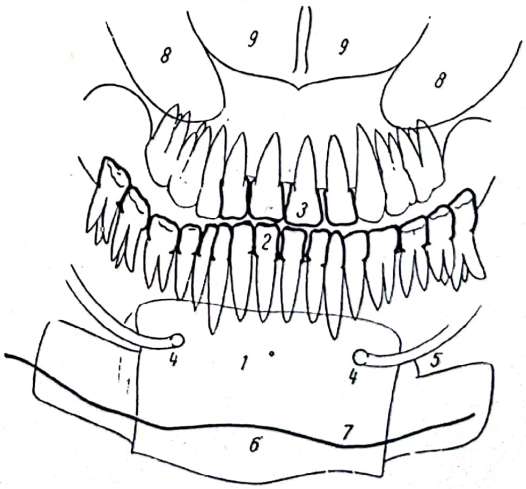

Fig. 69 b

Scanned with OKEN Scanner

INCIDENȚA ANTEROPOSTERIOARĂ A MENTONULUI (fig. 70)

Pacientul, așezat pe un scăunel în fața mesei de radiografiat, ține bărbia mult întinsă înainte, așezată pe casetă, avînd planul orizontal paralel cu caseta.

Filmul 13/18 cm, în casetă cu folii întăritoare, este așezat pe lat și ținut de pacient cu marginea proximală cît mai aproape de cartilajul tiroid, pînă cînd mentonul trece anterior de mijlocul filmului.

Fasciculul de radiații, de la 1 m distanță, înclinat cu 45° anteroposterior, intră în menton la nivelul crestei alveolare între cei doi incisivi centrali inferiori.

De fapt, fasciculul de radiații cade perpendicular pe bisectoarea unghiului dat de axa verticală a mentonului și film.

Imaginea obținută este mai puțin cuprinzătoare, punînd în evidență doar mentonul, dar avînd o mai bună reprezentare a structurii osoase, oferă detalii cu valoare interpretativă superioare radiografiei de contact.

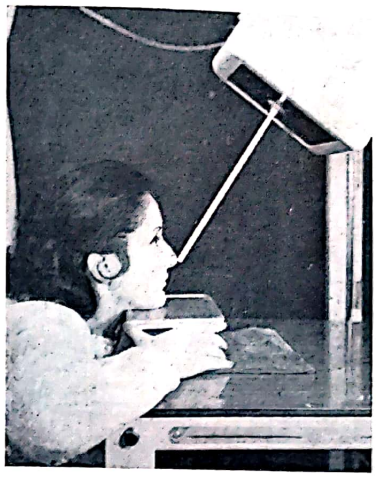

Fig. 70 a

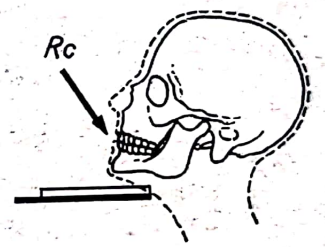

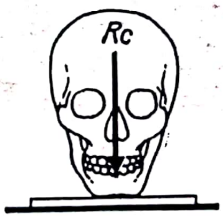

Fig. 70 b și c

Fig. 70 a-b-c — Incidența anteroposterioară a mentonului.

Fig. 70 d — Schema elementelor anatomice: *1* — mentonul; *2* — incisivii centrali; *3* — incisivii laterali; *4* — caninii; *5* — compacta marginii bazilare; *6* — canalul dentarului inferior.

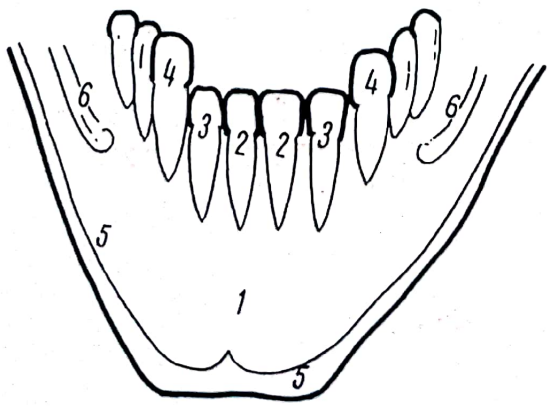

Fig. 70 b

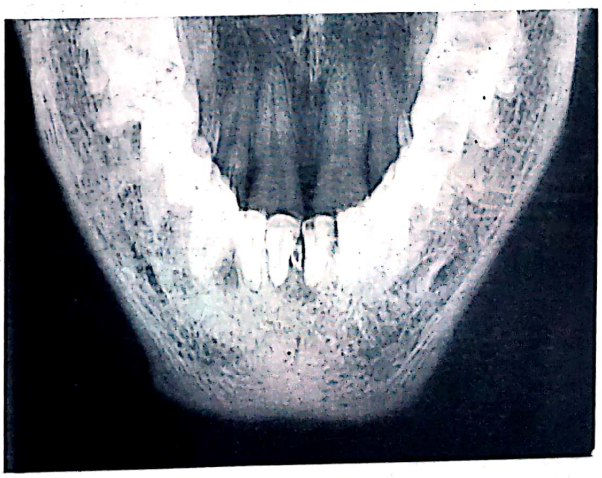

Fig. 70 e — Aspect radiografic normal.

Scanned with OKEN Scanner

Fig. 71 a

INCIDENȚA TANGENTĂ POSTEROANTERIOARĂ A RAMURII ASCENDENTE (fig. 71)

Pacientul, în decubit ventral, are capul rezemat cu fruntea și nasul pe casetă. Planul mediosagital se înclină cu cca 10° spre partea sănătoasă, în așa fel încît ramura ascendentă să fie perpendiculară pe film.

Filmul 13/18 cm, în casetă cu folii întăritoare, este așezat în lung, cu ramura ascendentă în mijlocul filmului. Se fac radiografii de dreapta și stînga, punîndu-se semnul respectiv.

Fasciculul de radiații, de la 1 m distanță, perpendicular pe film, trece tangent la suprafața externă a ramurii ascendente de examinat.

După indicații, radiografia se poate efectua cu penetrabilitate redusă pentru diagnosticul calculilor glandei parotide sau cu penetrabilitate normală pentru studiul structurii osoase.

Fig. 71 b

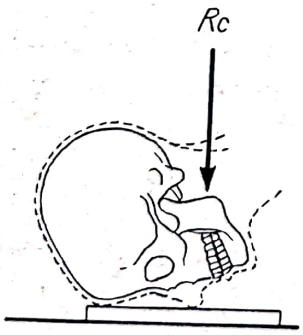

Fig. 71 c

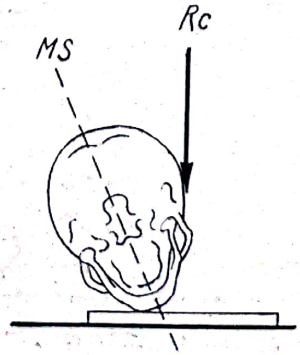

Fig. 71 d

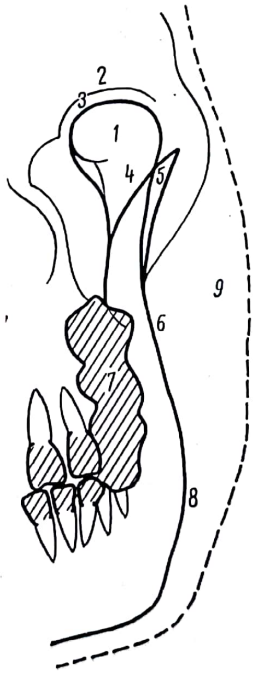

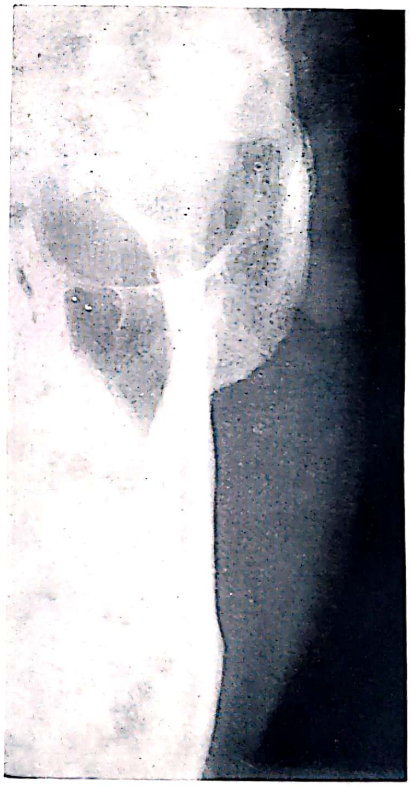

Fig. 71 e — Schema elementelor anatomice: 1 — condilul mandibulei; 2 — glena; 3 — spațiul articular; 4 — gîtul condilului; 5 — apofiza coronoidă; 6 — fața externă a ramurii ascendente; 7 — coroanele arcadelor dentare parțial suprapuse; 8 — unghiul mandibulei, fața externă; 9 — părțile moi ale obrazului.

Fig. 71 a-b-c-d — Incidența tangentă posteroanterioară a ramurii ascendente.

Scanned with OKEN Scanner

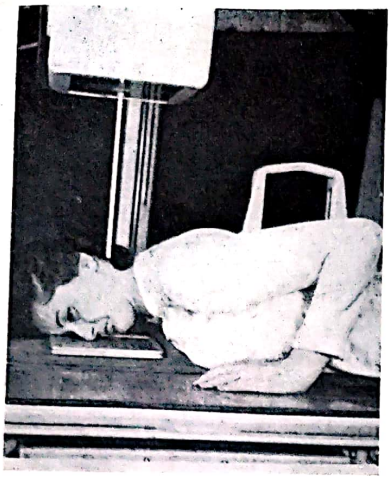

Fig. 71 a

INCIDENȚA TANGENTĂ POSTEROANTERIOARĂ A RAMURII ASCENDENTE (fig. 71)

Pacientul, în decubit ventral, are capul rezemat cu fruntea și nasul pe casetă. Planul mediosagital se înclină cu cca 10° spre partea sănătoasă, în așa fel încît ramura ascendentă să fie perpendiculară pe film.

Filmul 13/18 cm, în casetă cu folii întăritoare, este așezat în lung, cu ramura ascendentă în mijlocul filmului. Se fac radiografii de dreapta și stînga, punîndu-se semnul respectiv.

Fasciculul de radiații, de la 1 m distanță, perpendicular pe film, trece tangent la suprafața externă a ramurii ascendente de examinat.

După indicații, radiografia se poate efectua cu penetrabilitate redusă pentru diagnosticul calculilor glandei parotide sau cu penetrabilitate normală pentru studiul structurii osoase.

Fig. 71 b

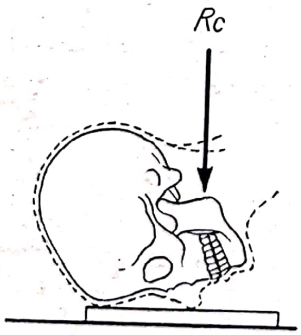

Fig. 71 c

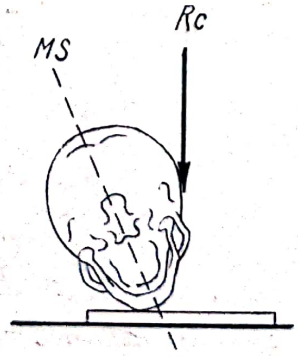

Fig. 71 d

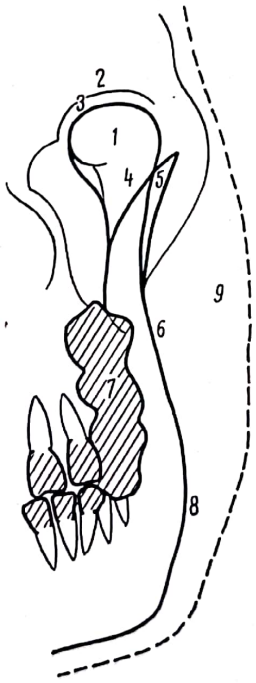

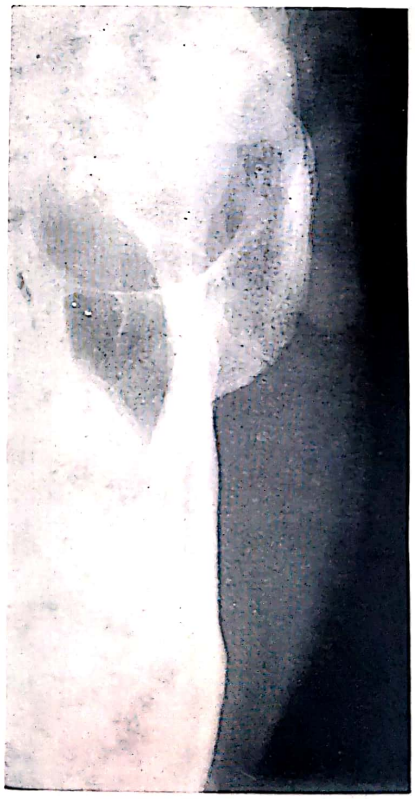

Fig. 71 e — Schema elementelor anatomice: 1 — condilul mandibulei; 2 — glena; 3 — spațiul articular; 4 — gîtul condilului; 5 — apofiza coronoidă; 6 — fața externă a ramurii ascendente; 7 — coroanele arcadelor dentare parțial suprapuse; 8 — unghiul mandibulei, fața externă; 9 — părțile moi ale obrazului.

Fig. 71 a-b-c-d — Incidența tangentă posteroanterioară a ramurii ascendente.

Scanned with OKEN Scanner

INCIDENȚA TANGENTĂ PENTRU UNGHIUL MANDIBULEI (M. Rădulescu)

(fig. 72)

Pacientul stă în decubit ventral, rezemat cu fruntea și nasul pe casetă, gura larg deschisă, cu un dop de plută între arcade. Planul mediosagital se înclină cu cca 10° spre partea sănătoasă, pînă cînd suprafețele internă și externă ale gonionului sînt perpendiculare pe film.

Filmul 18/24 cm, în casetă cu folii întăritoare, se așază pe lat în așa fel încît ramura ascendentă de examinat să fie poziționată în mijloc. Se efectuează radiografii separate pentru dreapta și stînga, punîndu-se semnul respectiv.

Fasciculul de radiații, de la 1 m distanță, perpendicular pe film, trece tangent la suprafața internă a gonionului. Radiografia obținută pune în evidență unghiul mandibulei în poziție axială, permițînd studiul suprafețelor linguală și vestibulară, care scapă examenului cu film ocluzal; astfel se pot evidenția o serie de procese patologice care se dezvoltă frecvent în acest segment.

→

Fig. 72 a-b-c — Incidența tangentă pentru unghiul mandibulei.

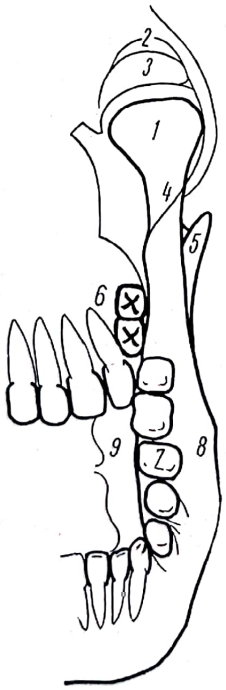

Fig. 72 d — Schema elementelor anatomice: 1 — condilul mandibulei; 2 — glena articulară; 3 — spațiul articular; 4 — gîtul condilului; 5 — apofiza coronoidă; 6 — dinții arcadei superioare; 7 — dinții arcadei inferioare; 8 — fața externă a unghiului mandibulei; 9 — fața internă a unghiului mandibulei.

Fig. 72 a

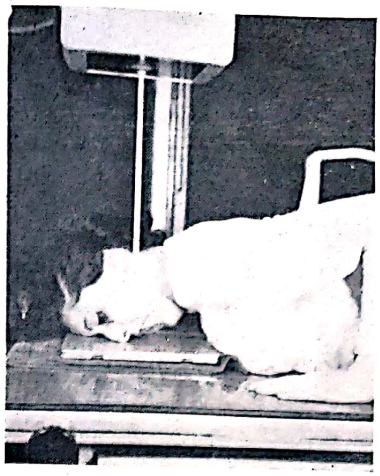

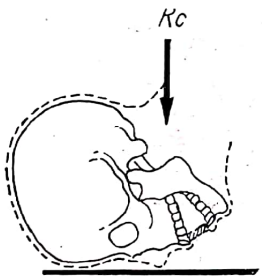

Fig. 72 b

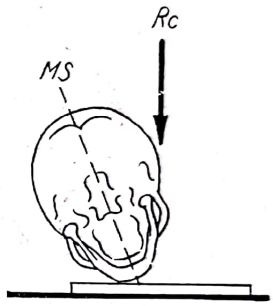

Fig. 72 c

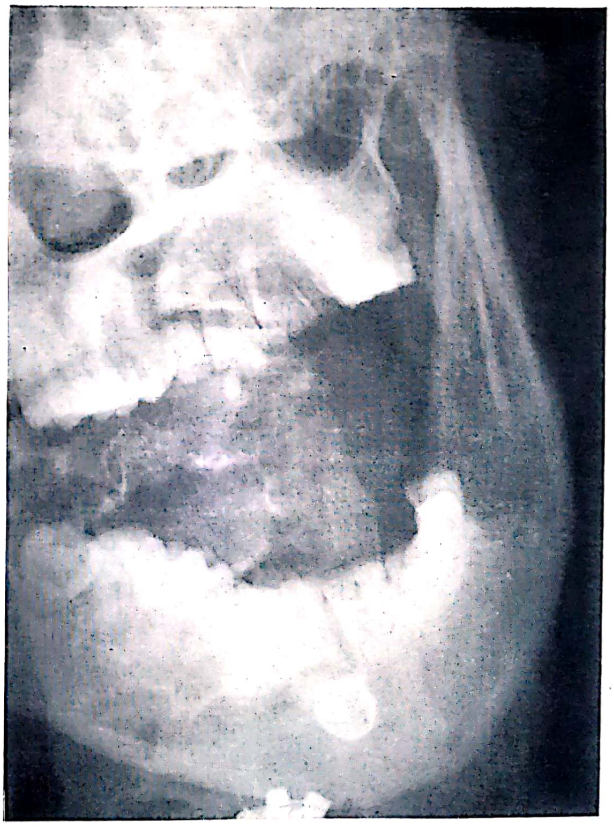

Fig. 72 e — Aspectul radiografic normal

Scanned with OKEN Scanner

Fig. 73 *a*

INCIDENȚA AXIALĂ A MANDIBULEI ȘI A PLANȘEULUI BUCAL (fig. 73)

Pacientul, așezat pe scaunul aparatului de radiodiagnostic în stomatologie, ține capul mult dat pe spate, în extensie forțată.

Filmul 9/12 cm, în ambalaj protector, fără folii întăritoare, este ținut în ocluzie de pacient, fiind introdus endobucal în lung, pînă distal de molarii de minte. Se pune semn de dreapta.

Fasciculul de radiații este îndreptat caudocranial perpendicular pe film și ochește cu raza centrală între cele două gonioane, în centrul cercului imaginar care se înscrie în potcoava mandibulei.

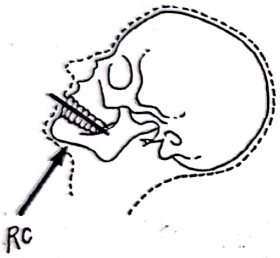

Fig. 73 *b*

Fig. 73 a-b — Incidența axială a mandibulei și planșeului bucal.

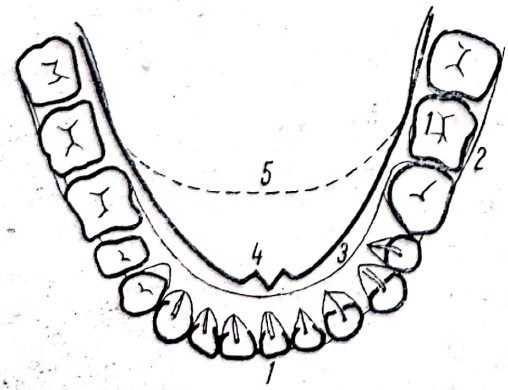

Fig. 73 c — Schema elementelor anatomice: *1* — arcada dentară inferioară; *2* — fața externă vestibulară a mandibulei; *3* — compacta linguală a mandibulei; *4* — apofizele genii; *5* — limba.

Fig. 73 d — Aspectul radiografic normal.

Scanned with OKEN Scanner

Fig. 73 a

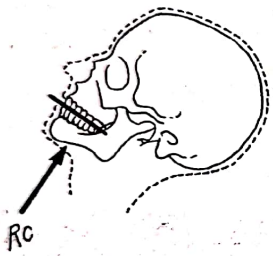

Fig. 73 b

Fig. 73 a-b — Incidența axială a mandibulei și planșeului bucal.

INCIDENȚA AXIALĂ A MANDIBULEI ȘI A PLANȘEULUI BUCAL (fig. 73)

Pacientul, așezat pe scaunul aparatului de radiodiagnostic în stomatologie, ține capul mult dat pe spate, în extensie forțată.

Filmul 9/12 cm, în ambalaj protector, fără folii întăritoare, este ținut în ocluzie de pacient, fiind introdus endobucal în lung, pînă distal de molarii de minte. Se pune semn de dreapta.

Fasciculul de radiații este îndreptat caudocranial perpendicular pe film și ochește cu raza centrală între cele două gonioane, în centrul cercului imaginar care se înscrie în potcoava mandibulei.

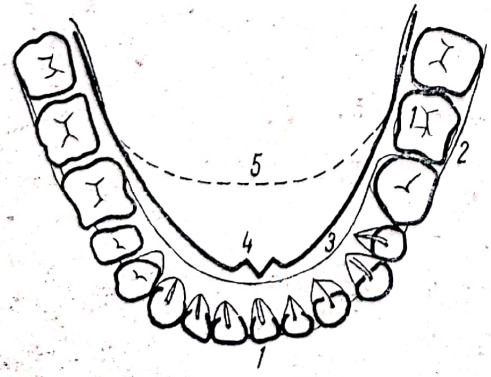

Fig. 73 c — Schema elementelor anatomice: 1 — arcada dentară inferioară; 2 — fața externă vestibulară a mandibulei; 3 — compacta linguală a mandibulei; 4 — apofizele genii; 5 — limba.

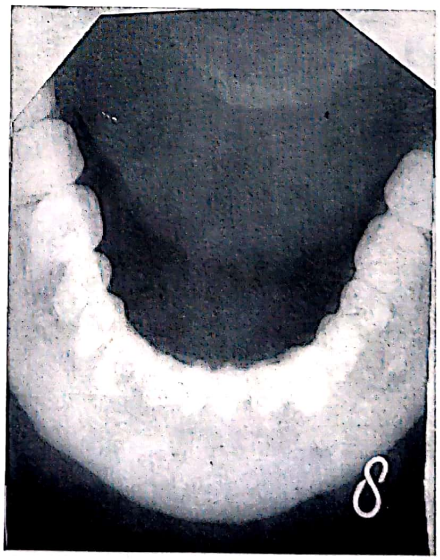

Fig. 73 d — Aspectul radiografic normal.

Scanned with OKEN Scanner

INCIDENȚA MAXILARULUI PENTRU RAPORTURILE ARCADĂ DENTARĂ-SINUSURI MAXILARE (fig. 74)

Pacientul, în decubit ventral, are capul lipit de masă cu fruntea și nasul, în așa fel încît vîrful nasului să fie în mijlocul filmului. Se pune literă de dreapta.

Filmul 18/24 cm, în casetă cu folii întăritoare, este așezat în lung. Se folosește grila antidifuzoare.

Fasciculul de radiații, de la distanța de 1 m, este înclinat cu 10° caudocranial și pătrunde în regiunea suboccipitală, ieșind pe film în dreptul bazei nasului. Înclinarea este necesară pentru a degaja imaginea sinusurilor maxilare de suprapunerea stîncilor emporalului.

Fig. 74 a

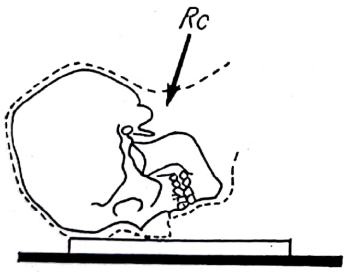

Fig. 74 b

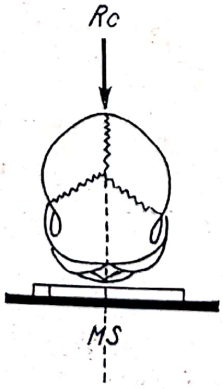

Fig. 74 c

Fig. 74 a-b-c — Incidența maxilarului pentru raporturile arcadă dentară — sinusuri maxilare.

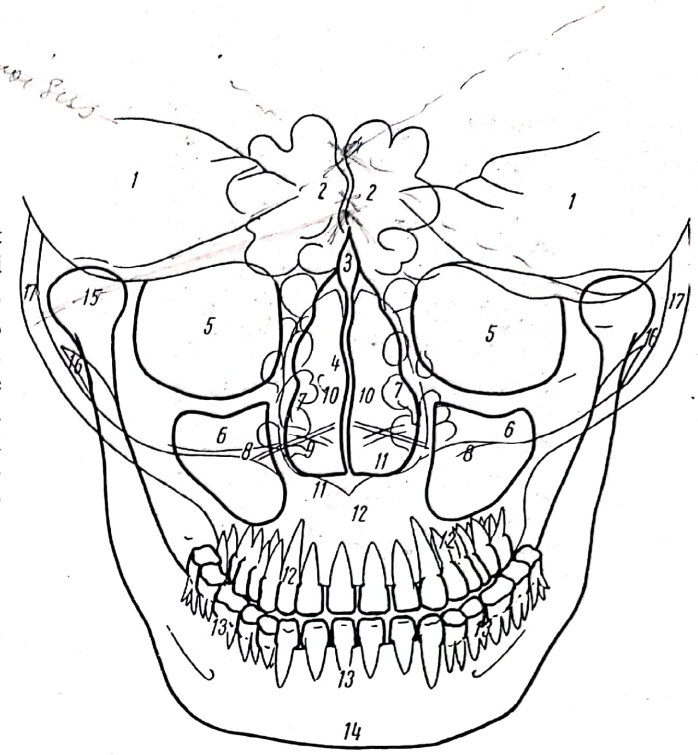

Fig. 74 d — Schema elementelor anatomice: 1—stîncile temporalului; 2 — sinusurile frontale; 3 — creasta galli; 4 — septul nazal; 5— orbitele; 6 — sinusurile maxilare; 7 — celulele etmoidale; 8 — proiecția regiunii occipitale; 9 — articulația condiliană cervicală 10 — fosele nazale; 11 — podeaua foselor nazale; 12 — frontul superior; 13 — frontul inferior; 14 — mentonul; 15 — condilul mandibulei; 16 — apofiza coronoidă; 17 — arcada zigomatică.

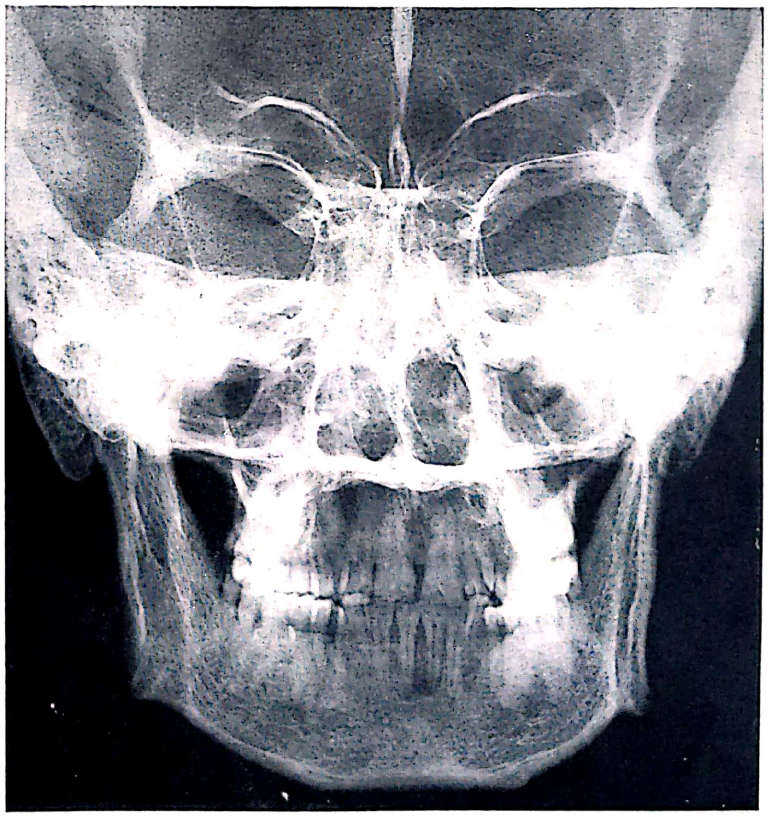

Fig. 74 e — Aspect radiografic normal.

Scanned with OKEN Scanner

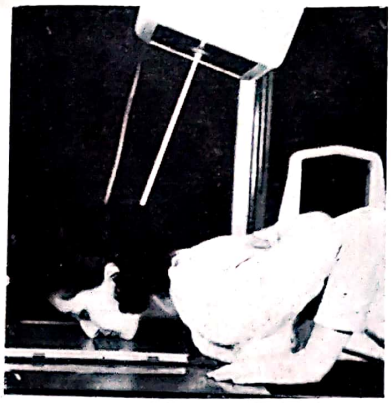

Fig. 75 a

INCIDENȚA DE ANSAMBLU A MANDIBULEI (fig. 75)

Pacientul, în decubit ventral, are capul rezemat pe masă prin menton și vîrful nasului, gura închisă. Planul mediosagital perpendicular pe masă.

Filmul 18/24, în casetă cu folii întăritoare, este așezat în lung, în așa fel încît buzele să vină în mijlocul filmului.

Fasciculul de radiații, de la distanța de 1 m, este înclinat caudocranial cu 15° și pătrunde în regiunea occipitală, ieșind pe film în dreptul incisivilor centrali superiori.

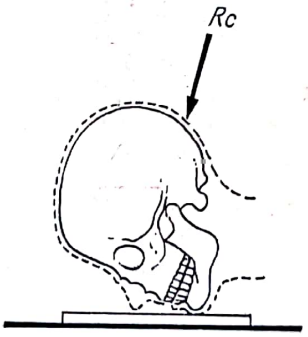

Fig. 75 b

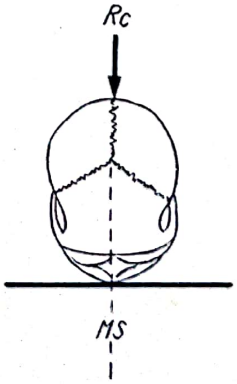

Fig. 75 c

Fig. 75 a-b-c — Incidența de ansamblu a mandibulei.

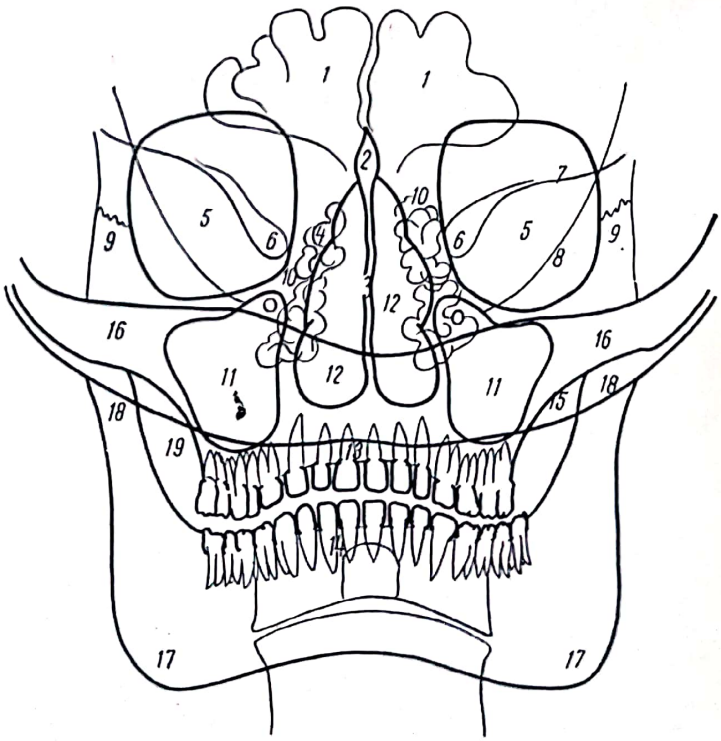

Fig. 75 d

Fig. 75 d — Schema elementelor anatomice: 1 — sinusurile frontale; 2 — crista galli; 3 — septul nazal; 4 — celulele etmoidale; 5 — orbitele; 6 — fanta sfenoidală; 7 — aripa mică a sfenoidului; 8 — aripa mare a sfenoidului; 9 — apofiza frontală a malarului; 10 — apofiza montantă a maxilarului; 11 — sinusurile maxilare; 12 — fosele nazale; 13 — arcada dentară superioară; 14 — arcada inferioară; 15 — creasta zigomatoalveolară; 16 — arcada zigomatică; 17 — unghiurile mandibulei; 18 — proiecția regiunii occipitale; 19 — groapa zigomatică.

Scanned with OKEN Scanner

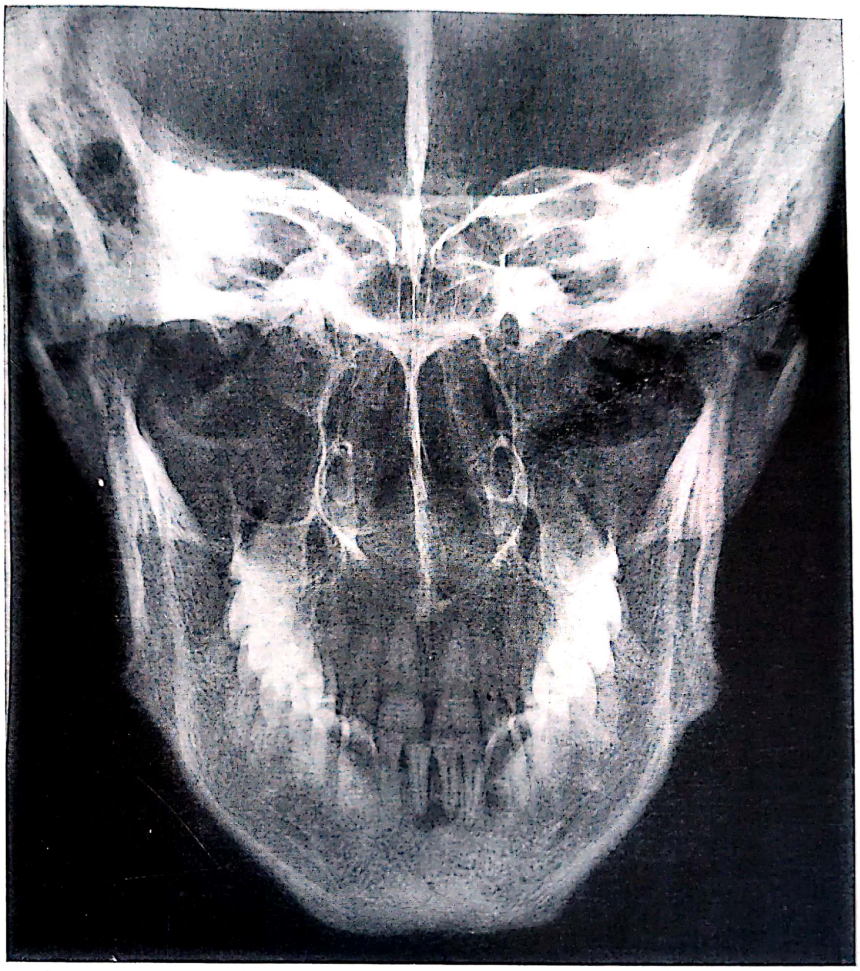

Fig. 75 e — Aspect radiografic normal.

Scanned with OKEN Scanner

TEHNICI PENTRU ARTICULAŢIA TEMPOROMANDIBULARĂ

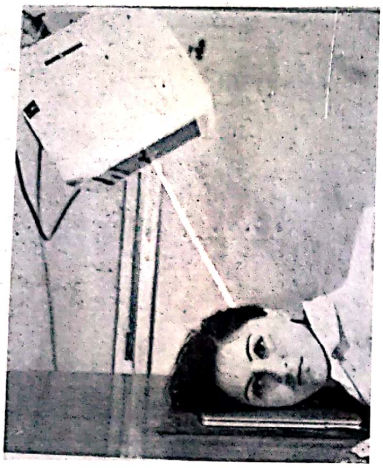

Fig. 76 a

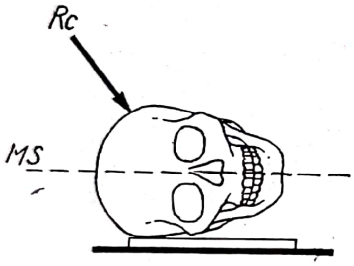

Fig. 76 b

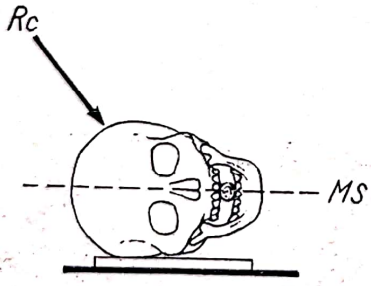

Fig. 76 c

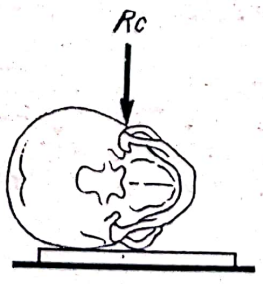

Fig. 76 d

INCIDENŢA SCHÜLLER (fig. 76, 77)

Se radiografiază fiecare articulaţie separat, punîndu-se literă sau semn de dreapta şi stînga.

Pacientul, în decubit ventral, ţine capul rotat pînă se obţine un profil perfect, planul mediosagital paralel cu masa. Partea de radiografiat pe film. Pentru a se uşura poziţionarea i se recomandă să rezeme mîna opusă părţii de examinat cu palma pe masă, în timp ce mîna cealaltă este întinsă pe lîngă corp. Barba trasă în piept.

Filmul 13/18 cm, în casetă cu folii întăritoare, se aşază în lung în aşa fel încît conductul auditiv extern să fie în mijlocul filmului. Pavilionul urechii se lasă în poziţie normală (amintim că în cazul examinării pneumatizării mastoidiene pavilionul urechii se rabate anterior, pentru a nu masca aspectul celulelor mastoidiene).

Fasciculul de radiaţii, de la distanţa de 1 m, este înclinat cu 30° craniocaudal, în aşa fel încît să intre la 7 cm cranial de conductul auditiv extern opus, fiind cuprins în planul biauricular. Astfel dirijat, el iese pe film în dreptul conductului auditiv extern al părţii de radiografiat. Deşi se radiografiază articulaţia, totuşi se ia ca reper planul biauricular, adică conductele auditive externe, din motive de proiecţie şi din necesitatea de a scăpa de umbre parazite.

Este necesară întrebuinţarea grilei antidifuzoare Lysholm, limitarea fasciculului de radiaţii şi imobilizarea cu bandă Robinsohn.

Pentru un studiu complet morfofuncţional, examenul radiologic se face cu gura închisă şi cu gura deschisă, comparativ bilateral.

Fig. 76 a-b-c-d-e—Incidenţa Schüller.

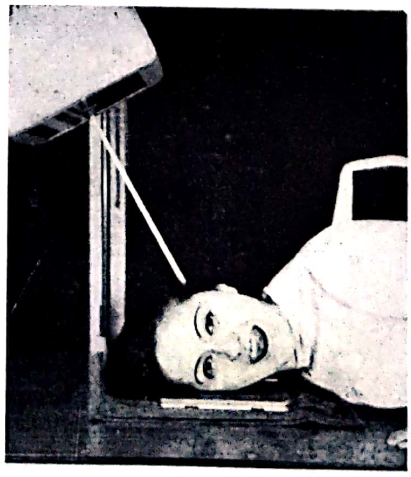

Fig. 76 e

Scanned with OKEN Scanner

Fig. 77 *a*

Fig. 77 *b*

Fig. 77 a-b — Incidența Schüller (gura închisă). Schema elementelor anatomice: *1* — conductul auditiv extern pe care se proiectează parțial conductul auditiv intern; *2* — glena articulară; *3* — condilul mandibulei; *4* — spațiul articular; *5* — tuberculul temporalului; *6* — vîrful stîncii temporalului care se suprapune pe condil; *7* — pneumatizarea mastoidiană.

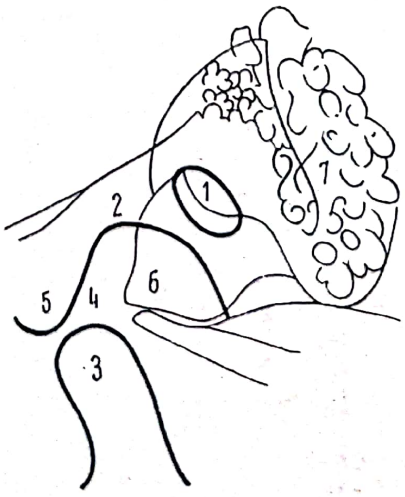

Fig. 77 *c*

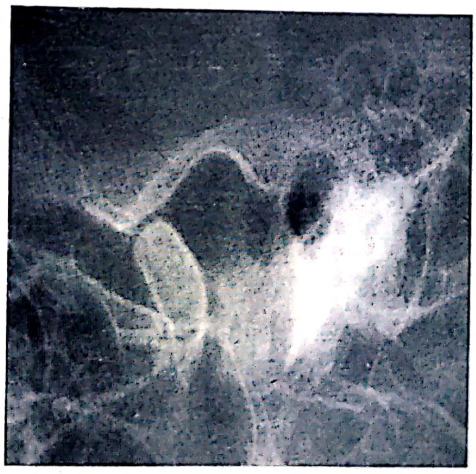

Fig. 77 *d*

Fig. 77 c-d — Incidența Schüller (gura deschisă). Schema elementelor anatomice: *3* — condilul, deplasat anterior pînă la creasta tuberculului temporal.

Scanned with OKEN Scanner

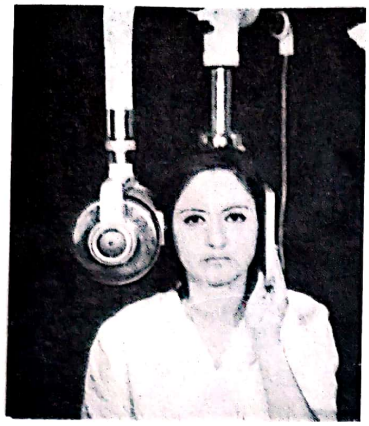

Fig. 78 a

INCIDENȚA PARMA (fig. 78, 79)

Se radiografiază fiecare articulație separat, punîndu-se literă sau semn de dreapta și stînga.

Pacientul, așezat pe scaun, are planul mediosagital vertical și ține barba ușor împinsă înainte. Capul este rezemat pe tetieră.

Filmul 13/18 cm, în casetă cu folii întăritoare, așezat pe lat, este ținut de pacient cu mîna paralel cu planul mediosagital, lipit de obraz, în așa fel încît articulația de examinat să se proiecteze în mijlocul filmului.

Fasciculul de radiații, orientat orizontal, intră prin articulația sănătoasă și iese pe film în dreptul articulației de examinat.

Pentru ca cele două articulații să nu se suprapună, se aplică principiul radiografiei de contact, și anume se scoate conul localizator de la aparatul de radiodiagnostic și monoblocul se lipește de articulația temporomandibulară sănătoasă. Imaginea articulației apropiate de sursa de radiații apare mărită, difuz conturată și lipsită de contrast. Practic, se șterge, în timp ce articulația depărtată de film se radiografiază în condiții normale. Se atrage atenția asupra obligativității legării la pămînt a instalației radiologice, pentru a se evita pericolul electrocutării.

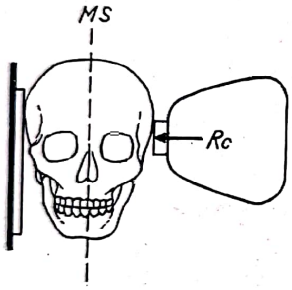

Fig. 78 b

Fig. 78 a—b—c—d— Incidența Parma

Fig. 78 c

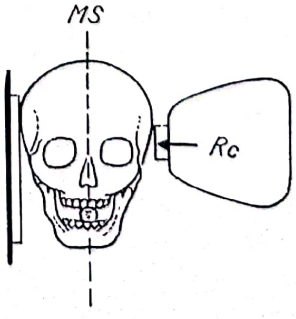

Fig. 78 d

Scanned with OKEN Scanner

Fig. 79 a, b

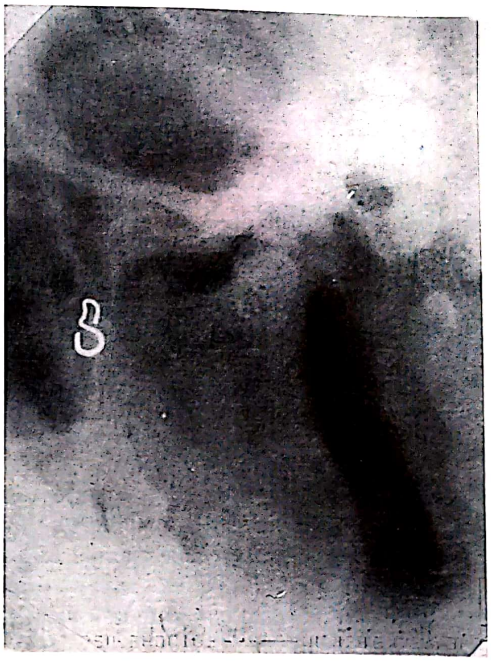

Fig. 79 c

Fig. 79 a-b-c — Incidența Parma (gura închisă). Schema elementelor anatomice: 1 — conductul auditiv extern ; 2 — glena articulară; 3 — tuberculul temporal; 4 — spațiul articular, mai redus anterior, poziția pacientului în inocluzie fiziologică ; 5 — condilul mandibulei; 6 — spațiul articular mai redus posterior, poziția pacientului în ocluzie centrică.

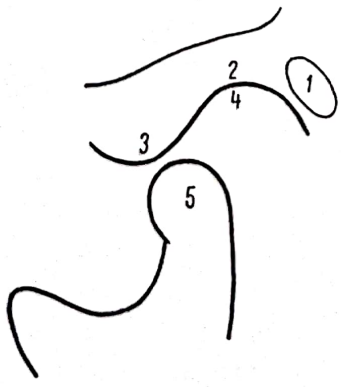

Fig. 79 d

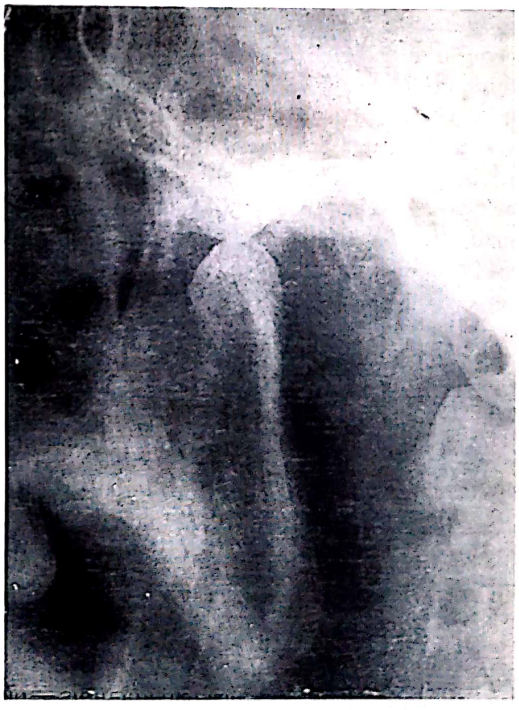

Fig. 79 e

Ftg. 79 d-e — Incidența Parma (gura deschisă). Schema elementelor anatomice: 1 — conductul auditiv extern ; 2 — glena articulară ; 3 — tuberculul temporarului ; 4 — glena goală, condilul deplasat anterior ; 5 — condilul mandibulei.

Scanned with OKEN Scanner

TEHNICI SPECIALE

STEREORADIOGRAFIA

Pentru a putea privi în perspectivă obiectele din spaţiul înconjurător şi a avea astfel noţiunea de volum, ne folosim de vederea bioculară. Imaginile formate separat pe retina ochilor diferă puţin între ele. Creierul combină aceste imagini şi prin asocierea diferenţelor dintre ele, folosind memoria de asociaţie motrice, crează impresia de relief, care corespunde întocmai realităţii mediului înconjurător.

Pe radiografia simplă, care reprezintă proiecţia pe un singur plan a unui corp tridimensional, dispare relieful, dispar relaţiile în adîncime dintre părţile constituente ale corpului studiat. Corectarea acestei deficienţe este posibilă şi aplicabilă şi în radiodiagnostic prin privirea bioculară, *privirea stereoscopică*. În acest scop se execută două radiografii, fiecare dintr-o poziţie diferită a tubului radiogen, distanţa dintre cele două poziţii fiind egală cu distanţa interpupilară (fig. 80 *a*). Filmele astfel realizate sînt privite cu ajutorul unui *stereoscop*, fiecare ochi văzînd numai o singură imagine. Cele două radiografii apar suprapuse şi, ca la privirea obişnuită, printr-o elaborare cerebrală se produce impresia de relief.

Stereoradiografia, cunoscută din 1921, a fost considerată iniţial ca fiind superioară radiografiei obişnuite. Şi este adevărat că prin recepţionarea celei de a treia dimensiuni, unele detalii apar mai clar, se detaşează în adîncime, se individualizează mai uşor din suprapuneri.

Stereoradiografia poate astfel să furnizeze informaţii mai complete decît o radiografie simplă. S-a crezut că prin întrebuinţarea stereoradiografiei, problema destul de dificilă uneori a localizării corpilor străini şi-a găsit rezolvarea. Dar impresia de relief este relativă. Ea se apreciază în funcţie de un proces deductiv cerebral. Nu pot fi precizate distanţe exacte în adîncime între obiectele studiate. Astfel, pentru a localiza un corp străin care pe o radiografie simplă se suprapune peste o rădăcină dentară, stereoradiografia aduce precizări în ceea ce priveşte poziţia lui vestibulară sau orală, dar numai atît. Mult mai exactă şi mai utilă, fără a da loc la interpretări relative, este *examinarea radiologică prin două incidenţe perpendiculare una pe cealaltă*. Prin acest procedeu se pot măsura raporturile corpului străin cu elementele anatomice din jur şi se pot preciza distanţele faţă de calea de acces. Probabil acesta este motivul principal pentru care stereoradiografia, deşi cunoscută de multă vreme, nu a pătruns încă în examenul curent, ca o metodă cu utilizare largă.

Tehnica stereoradiografiei dentare (fig. 80 *b*). Filmul radiografic dentar 3/4 cm se aşază retroalveolar în dreptul regiunii de examinat. Este de preferat să fie fixat, sau cu un suport improvizat din Stents, sau cu o pensă pe care pacientul o ţine în ocluzie. Fasciculul de radiaţii se orientează cu raza centrală exact ca pentru o radiografie izometrică şi ortoradială. Aceasta este poziţia zero din care se trece la efectuarea centrării pentru stereo. Fără a deplasa vîrful conului localizator, care este fixat la tegumente în dreptul apexului de examinat, tubul radiogen se deplasează cu 3 cm spre stînga şi se efectuează o radiografie. Cel de al doilea film se aşază exact în aceeaşi poziţie cu primul, iar tubul radiogen este deplasat cu 3 cm spre dreapta din poziţia zero şi se efectuează a doua radiografie. Distanţa cu care s-a deplasat sursa de radiaţii între cele două expuneri este de aproximativ 6 cm, egală cu media distanţei interpupilare. Astfel, raza centrală a urmat drumul pe care l-ar fi străbătut privirea unui examinator. Developarea filmelor se face simultan, pentru a se obţine un grad egal de înnegrire (fig. 80 *c*, *d*)

Filmele se citesc cu ajutorul unui stereoscop cu prisme, care permite ochiului drept să vadă numai radiografia din poziţia dreaptă, iar celui stîng numai pe cea din poziţia stîngă şi sînt astfel aşezate încît examinatorul să le vadă suprapuse; în acel moment se formează impresia de relief.

Pentru radiografiile craniene efectuate pe filme mari, 24/30 cm sau 18/24 cm, stereoscopul cu prisme nu mai este utilizabil. Este necesară întrebuinţarea unui dispozitiv cu oglinzi de tip Wheatstone, la care, principiul fiind acelaşi, diferă numai sistemul de amplasare a filmelor adaptat după dimensiunile lor.

Stereoradiografiile executate cu o deplasare în plan orizontal a tubului radiogen pun în evidenţă relieful raportat la un subiect în picioare, iar cele cu deplasarea în plan vertical, pentru un subiect culcat.

Scanned with OKEN Scanner

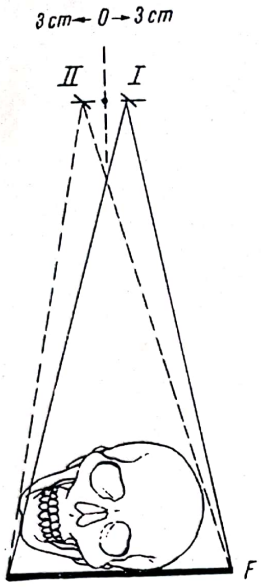

Fig. 80 a

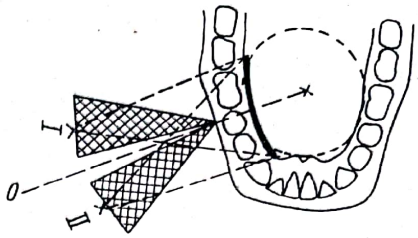

Fig. 80 b

Fig. 80 a — Schema de principiu a efectuării unei stereoradiografi craniene. Punctul *O* reprezintă locul de poziționare normală a focarului radiogen în cazul unei radiografii de profil a craniului. *Punctul I.* Poziția focarului radiogen pentru prima expunere, este deplasat cu 3 cm de *O*. *Punctul II* reprezintă poziția focarului radiogen pentru cea de a doua expunere și este deplasat în direcția opusă cu 3 cm de *O* și cu 6 cm (distanță medie interpupilară) de punctul I. *Fig. 80 b* — Schema de principiu a efectuării unei stereoradiografii dentare. *Punctul I* reprezintă poziția conului localizator al aparatului radiologic dentar pentru prima expunere. Este o incidență distoexcentrică. *Punctul II* reprezintă poziția conului localizator pentru cea de a doua expunere. Vîrful conului a rămas lipit de tegumente în același loc, aparatul fiind rotat cu 6 cm. obținîndu-se pentru același dinte o incidență mezioexcentrică. Ambele poziții I și II reprezintă deplasări simetrice ale aparatului față de incidența ortoradială însemnată în schemă prin *O*.

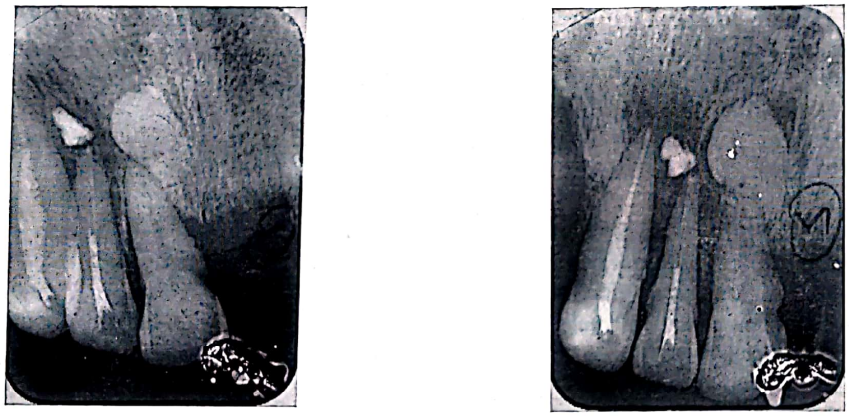

Fig 80 c și 80 d — Cuplu stereoradiografic dentar.

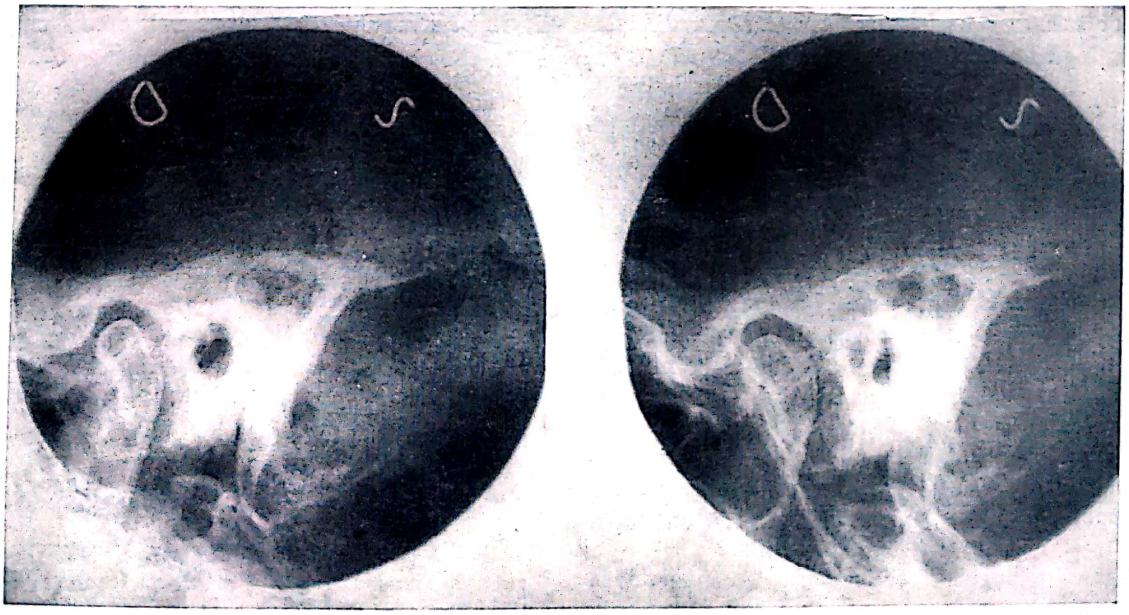

Fig. 80 e și 80 f — Cuplu stereoradiografic al articulației temporomandibulare — incidența Schuller. Între cele două radiografii efectuate după tehnica stereoradiografiei apar foarte mici diferențe, suficiente pentru a da impresia de relief cînd sînt privite prin stereoscop.

Scanned with OKEN Scanner

TOMOGRAFIA

Generalităţi. Vittorio Maragliano a comparat o radiografie cu o carte tipărită pe hîrtie transparentă, pe care examinatorul se străduieşte s-o citească ţinînd-o închisă în faţa unei surse de lumină. Textul şi desenele se suprapun, se formează un amalgam de imagini imposibil de descifrat. Singura posibilitate de a citi această carte rămîne cea obişnuită: de a o parcurge pagină cu pagină, de a îndepărta straturile care, deşi transparente, prin suprapunere, acoperă textul. Acest procedeu de a citi strat cu strat, de a înlătura suprapunerile inerente unei radiografii, este realizat prin *tomografie*. Radiografia obişnuită este de fapt sinteza proiecţiei pe un singur plan a tuturor elementelor constitutive ale unui corp tridimensional, în timp ce tomografia reprezintă analiza fiecărui strat în parte, complet izolat de celelalte.

Bocage — care în 1921 a realizat prima tomografie în Franţa — a denumit-o *radiotomie*, Pohl (Germania), în 1927, îi dă numele de *tomografie* şi aduce perfecţionări metodei, iar Vallebona (Italia), în 1930, realizînd secţiuni transversale, o denumeşte *stratigrafie*. După aparatele întrebuinţate şi după autori se mai utilizează denumirile de *radiografie în straturi subţiri, laminografie*.

Principiul metodei (fig. 81 *a*). Pentru a se forma imaginea radiografică a unui obiect este necesar ca un anumit timp, denumit *timp de expunere*, obiectul să se proiecteze în acelaşi loc pe film. Dacă în timpul de expunere obiectul se mişcă faţă de film nu se realizează impresionarea stratului sensibil, imaginea obiectului nu apare. Pentru obţinerea radiografiei unui singur strat din corpul de examinat trebuie deci să se folosească o metodă prin care punctele conţinute în stratul de radiografiat să se proiecteze în tot timpul de expunere în acelaşi loc pe film, pe cînd punctele conţinute în straturile vecine, supra- şi subiacente, să fie proiectate pe film în mişcare. Pentru a aplica în practică principiul tomografiei este necesar ca din cele trei elemente — corpul de examinat, tubul radiogen şi filmul radiologic — două, indiferent care, să se mişte sincron, în timp ce al treilea să rămînă fix. Aparatul cu care se obţin aceste mişcări se numeşte *tomograf* şi în funcţie de tipul constructiv mişcările aparatului pot fi circulare, pendulare, rectilinii şi de rotaţie.

Figurile 81 *b*, *c*, *d* exemplifică cele trei posibilităţi de combinare a mişcărilor de ştergere ale tomografului.

Planul care se radiografiază se numeşte *plan de secţiune*. Tomograful poate fi astfel centrat prin poziţia axei omotetice încît să se poată obţine, pe rînd sau simultan, mai multe planuri de secţiune la niveluri diferite. De asemenea, în funcţie de unghiul sub care se deplasează cele două elemente în mişcare se pot obţine diferite grosimi ale planului de secţiune, care pot varia între 0,60 mm grosime, plan corespunzător unui unghi de 90°, şi 3,50 mm grosime la un unghi de 20°.

Imaginea tomografică obţinută se deosebeşte de o radiografie obişnuită în primul rînd pentru că este mai săracă în detalii (ea conţine numai imaginea unui singur strat din corpul examinat) şi în al doilea rînd pentru că este mai puţin netă. Dacă sărăcia în detalii este o calitate permiţînd să se studieze cît mai corect numai amănuntul care interesează, lipsa de netitate constituie cel mai mare defect al tomografiei. Ea se datoreşte, în primul rînd, însuşi principiului metodei. Stratul de secţiune radiografiat şi care are o imagine netă este parţial acoperit de straturile imediat vecine care, fiind în mişcare, au o imagine ştearsă de seminetitate, iar peste acestea apar straturile mai distanţate, care, deşi sînt bine şterse, totuşi unele opacităţi intense pot da benzi longitudinale opace.

Un corp se şterge cu atît mai mult cu cît este mai departe de planul de secţiune şi, chiar la distanţă fiind, se şterge cu atît mai greu cu cît este mai opac.

Aceste noţiuni sînt importante în studiul masivului facial, deoarece multe din oasele componente, chiar cu aspect lamelar, pot să dea o imagine intensă chiar cînd stratul de secţiune este la distanţă. Apar deci imagini parazite persistente, cauzate de intensitatea opacităţii lor.

Se atrage atenţia că aceste imagini parazite au conturul şters (difuz). De aici necesitatea precizării că pe un examen radiologic stratigrafic nu toate imaginile difuz conturate sînt imagini patologice, unele din ele fiind doar proiecţia de la niveluri diferite a unor formaţii osoase normale. În acest caz şi pentru a uşura interpretarea se recomandă efectuarea de examene simetrice. De asemenea, înainte de a se pronunţa despre un proces presupus patologic să nu se uite să se verifice simetria straturilor comparative, deoarece o eventuală asimetrie poate da un examen eronat.

Pe tomografii de sinusuri apar din această cauză şi dinţii frontali, dar şi palatul la punctul său de secţiune real, dinţii fiind imagini parazite.

Deci, ceea ce se cîştigă prin selectivitatea stratului radiografiat se pierde parţial prin lipsa de netitate a imaginii tomografice. Cu toate aceste neajunsuri, tomografia reprezintă un progres considerabil, pentru că permite descoperirea şi izolarea unor detalii importante, mascate sau deformate pe radiografiile obişnuite.

În practica actuală a radiodiagnosticului, tomografia a devenit o metodă curentă, cu rezultate şi utilitate de necontestat.

Tehnica. Tomografiile craniului visceral se pot efectua în *planuri frontale, sagitale* şi *transversale*. Se utilizează aparate cu ştergere prin *basculare*, prin *deplasare liniară sau circulară*, la care pacientul este imobil, deplasîndu-se tubul şi filmul.

Sînt de preferat *dispozitivele cu casete simultane* la care, printr-o singură expunere, pot fi obţinute mai multe tomografii ale unor straturi distanţate cu 5 mm între ele.

TOMOGRAFIA MASIVULUI FACIAL

— **În plan frontal.** *a*) Pacientul, culcat în decubit ventral, este poziţionat în incidenţa frunte-nas pe masa Bucky. Se efectuează tomografii la 2-4-6-8-10 cm de la planul mesei, fiind cuprinse la acest nivel sinusurile frontale, oasele şi fosele nazale, sinusurile maxilare,

Scanned with OKEN Scanner

Fig. 81 a — Principiul tomografiei: *1* — Poziția I a tubului radiogen; *1'* — poziția I a filmului; *2* — poziția II a tubului radiogen; *2'* — poziția II a filmului; *3* — direcția de deplasare a tubului; *4* — direcția de deplasare a filmului (sincronă cu a tubului); *5* — legătura rigidă între tub și film; *6* — punctul fix de basculă al legăturii rigide, punctul care definește planul de secțiune; *7* — corpul de examinat; *8* — lungimea celor 3 puncte din corpul examinat proiectate pe film în poziția I; *9* — imaginea celor 3 puncte din corpul de examinat proiectate pe film în poziția II. Se remarcă faptul că triunghiul se proiectează neschimbat în ambele poziții I și II în centrul filmului. Imaginea lui se va radiografia.
Cercul își schimbă locul de proiecție pe film, deplasîndu-se din stînga spre dreapta, între poziția I și a II-a. Pătratul se deplasează și el de la dreapta spre stînga, între cele două poziții. Prin această deplasare, cercul și pătratul nu realizează timpul de pozã necesar radiografierii lor; imaginile respective se șterg.

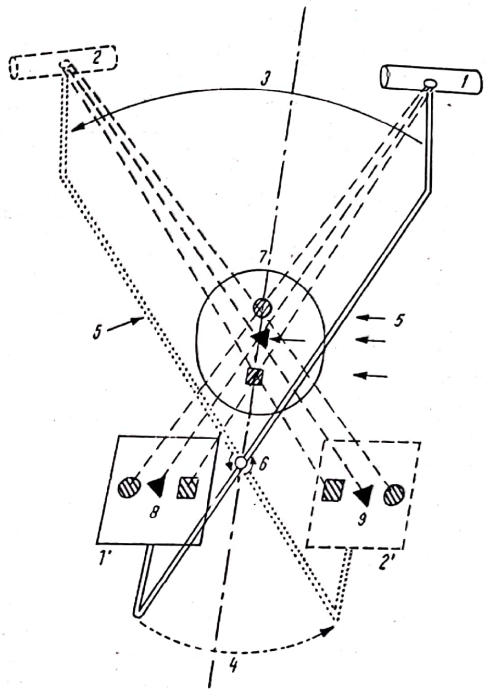

Fig. 81 a

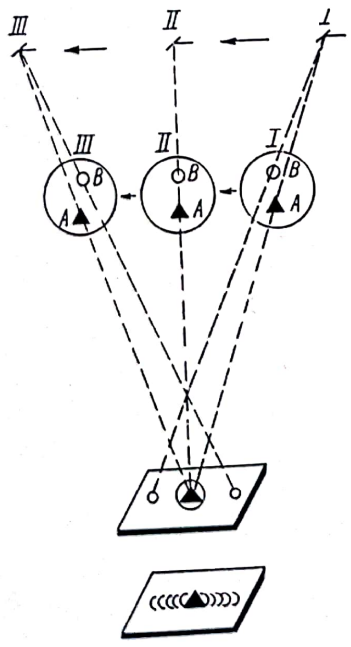

Fig. 81 b

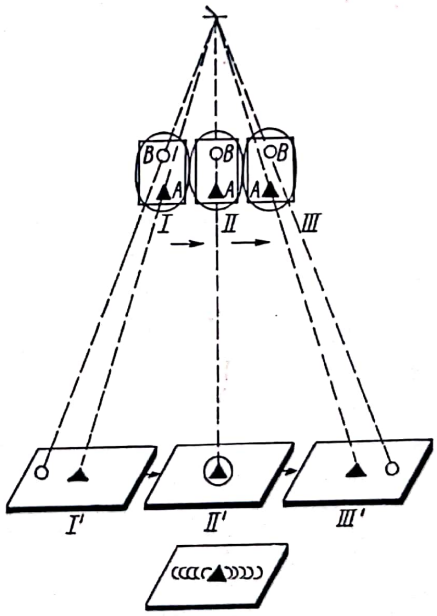

Fig. 81 c

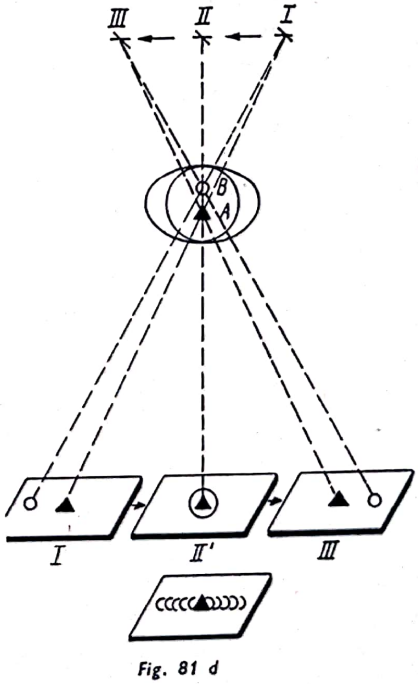

Fig. 81 d

Fig. 81 b-c-d — Schema reprezentînd cele trei principii de ștergere posibile: *b* — tubul și filmul mobile, corpul de examinat rămîne nemișcat; *c* — corpul și filmul mobile, tubul radiogen rămîne nemișcat; *d* — tubul și corpul mobile, filmul radiologic rămîne nemișcat. În toate cele trei principii de ștergere se obține același rezultat, triunghiul conținut în planul de secțiune se proiectează tot timpul în mijlocul filmului, în timp ce cercul se deplasează ștergîndu-se.

Scanned with OKEN Scanner

orbitele, lama ciuruită a etmoidului şi zona orificiilor coanale, articulaţiile temporomandibulare.

b) Pacientul, culcat în decubit ventral, este poziţionat ca pentru incidenţa semiaxială, apoi sînt luate imagini la 8-10-12-14 cm de la planul mesei. Pe aceste secţiuni apar: orbitele, fanta sfenoidală, sinusurile maxilare, fosele nazale, apofizele pterigoide şi arcadele temporozigomatice.

În ambele cazuri *a* şi *b* se pot relua explorările în jurul secţiunii care indică cele mai importante modificări, prin tomografii din 5 în 5 mm.

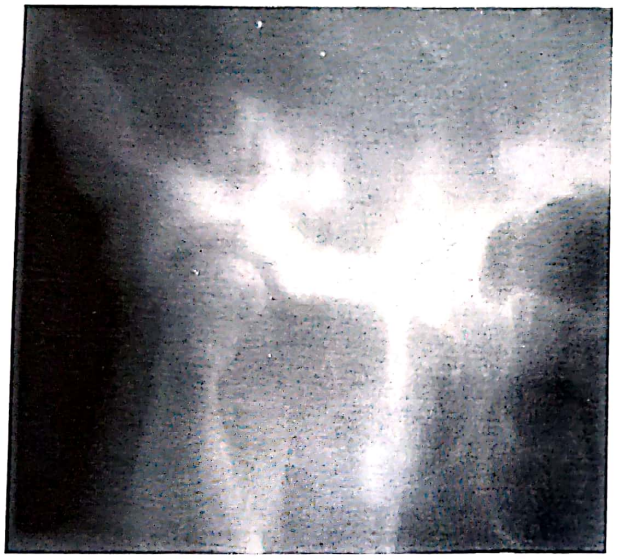

Fig. 81 e — Tomografia de faţă a articulaţiei temporomandibulare.

— **În plan sagital.** Pacientul este culcat în decubit ventral, poziţionat ca pentru radiografia de profil a craniului, avînd partea bolnavă spre masă. Cunoscînd că, în medie, între 7 şi 8 cm de la planul mesei este situat planul mediosagital, se efectuează tomografii din 5 în 5 mm în zona planului parasagital apropiat de leziune, după cum urmează:

— pentru articulaţia temporomandibulară la 1,5 cm, 2 cm, 2,5 cm, 3 cm;

— pentru sinusurile maxilare, la 3 cm, 3,5 cm, 4 cm, 4,5 cm, 5 cm;

— pentru celulele etmoidale, la 4,5 cm, 5 cm, 5,5 cm, 6 cm;

— pentru şaua turcească, lama ciuruită a etmoidului la 6 cm, 6,5 cm, 7 cm, 8 cm.

— **În plan transversal.** Pacientul este poziţionat ca pentru radiografia bazei craniului în incidenţa Hirtz — varianta decubit ventral:

a) La 10 cm de la planul mesei este tomografiat palatul dur, cavumul;

b) La 14—15 cm, podeaua orbitelor şi arcadele zigomatice. Efectuînd în jur de 15 cm secţiuni din 5 în 5 mm, sînt secţionate articulaţiile temporomandibulare în plan orizontal.

Acestea sînt doar cîteva repere aproximative, deoarece distanţele indicate de noi variază de la caz la caz în funcţie de tipul constituţional şi de vîrsta pacientului. De asemenea, reperele pot fi multiplicate după necesitate, examinatorul alegîndu-şi acele planuri paralele cu masa care să treacă prin regiunile topografice ale craniului visceral ce conţin zona interesată patologic, zona de studiu.

Scanned with OKEN Scanner

RADIOGRAFIA DIRECT MĂRITĂ

Această metodă reprezintă una din aplicațiile principiului geometric al proiecției conice. Un corp apropiat de sursa de radiații are o imagine radiologică mult mărită (fig. 82 *a*). Prin întrebuințarea judicioasă a unui aparat adecvat și a unei expuneri corecte se pot obține curent radiografii direct mărite cu un surplus de detalii care merg pînă la mărirea de 3 ori a obiectului radiografiat (fig. 82 *b*). Experimental, s-a reușit obținerea unor măriri de 10 ori, ceea ce reprezintă de fapt radiografia unor elemente invizibile cu ochiul liber.

Condițiile necesare pentru radiografierea direct mărită sînt:

— *aparat puternic* — 100 000—125 000 V — cu focar optic al tubului radiogen de 0,3 mm² sau mai mic;

— *dispozitiv* care permite plasarea filmului radiologic la 30 cm depărtare de corpul de radiografiat, menținînd posibilitățile de centrare nemodificate;

— *grilă antidifuzoare* de finețe și sistem de imobilizare a pacientului pentru expuneri lungi de 3—7 secunde.

Imaginile obținute prin mărirea directă sînt superioare celor realizate „mai mari" prin mărire fotografică, deoarece procedeele fotografice măresc, o dată cu imaginea, și granulația filmului; astfel, studierea acestor radiografii devine dificilă și obositoare, cu atît mai mult cu cît filmul radiologic, care are strat sensibil pe ambele fețe, va da totdeauna o componentă de flou, de inexactitate, care se datorește distanței dintre cele două straturi sensibile. Cînd un strat este optic clar, al doilea apare flou.

Netitatea obținută pe radiografiile direct mărite se datorește puterii deosebite de separație a fasciculului de radiații, egală cu cea determinată de un fascicul electronic. Elementele care pot strica această netitate sînt radiațiile secundare și în special penumbra determinată de focarul optic al tubului radiogen, care, oricît de mic ar fi, totuși nu este punctiform. În practică, la aceste elemente care tulbură netitatea se mai adaugă și eventualele mișcări foarte fine ale pacientului, greu de imobilizat cîteva secunde.

Tehnica. Pacientul se poziționează ca pentru radiografiile obișnuite în incidențele necesare pentru punerea în evidență a elementelor anatomice de examinat. Tubul radiogen este depărtat la 40 cm, iar filmul, în casete cu folii, de asemenea la 40 cm de regiunea de radiografiat, raza centrală ochind în mijlocul filmului.

Se alege totdeauna un film cu două dimensiuni mai mare decît cel necesar incidenței standard (de exemplu, în loc de film 13/18, un film 24/30, iar în loc de 18/24, un film 30/40).

Prin cîteva tatonări se realizează expunerea optimă, ținînd cont că este necesară o sporire importantă a tensiunii și o reducere a miliamperajului pentru a proteja focarul mic al aparatului.

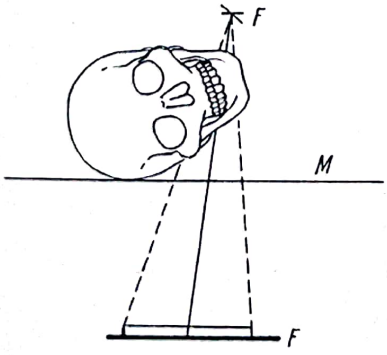

Fig. 82 *a* — Schema reprezentînd principiul radiografiei direct mărite: *F* — focarul punctiform; *M* — masa de susținere a bolnavului; *F* — filmul radiologic îndepărtat față de masă cu o distanță egală cu aceea dintre masă și focar.

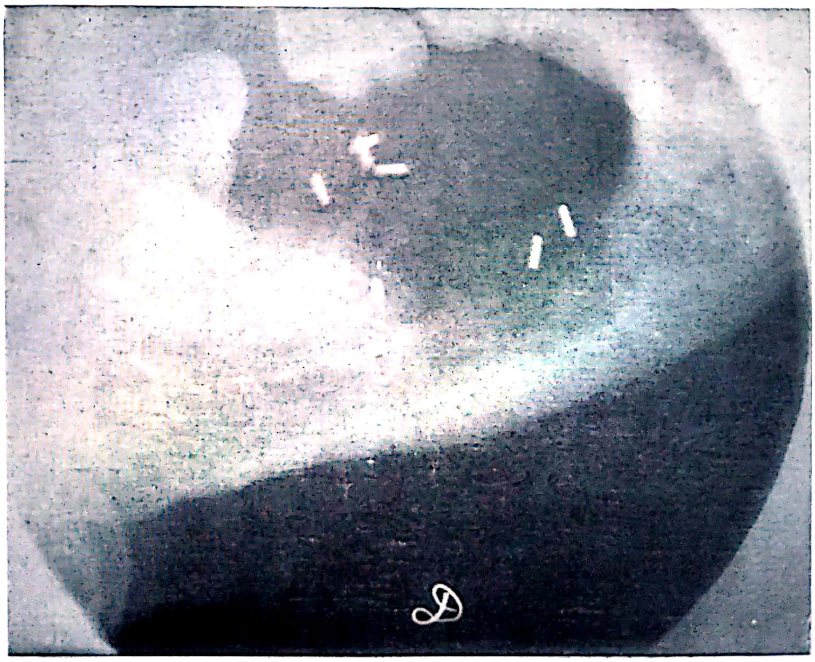

Fig. 82 *b* — Radiografie direct mărită a mandibulei în incidență defilată. →

Scanned with OKEN Scanner

AMPLIFICATORUL DE LUMINOZITATE

Ca o perfecționare tehnică deosebită privind examenul radiologic, care stă la baza radiocinematografiei, metodă modernă ce se adresează studiului funcțiunilor elementelor anatomice în mișcare, este *amplificatorul de luminozitate*. Imaginea radiologică se formează pe un ecran emițător de fotoelectroni, care la rîndul lor sînt accelerați de un cîmp electric și deviați prin « lentile » magnetice convergente, pînă ce imaginea se reduce de aproximativ zece ori și este recepționată de un ecran secundar. Datorită reducerii în dimensiuni și în special accelerării cîmpului electronic, luminozitatea ecranului secundar sporește de 1 000 pînă la 3 000 de ori față de a ecranului primar. Ea devine vizibilă la lumina zilei și poate fi cinematografiată, televizată pe un monitor la distanță de aparatul radiologic și chiar inregistrată pe bandă magnetică. În felul acesta, studiul mișcărilor normale sau patologice este posibil în condiții optime, simultan de colective largi de medici și reluată de cîte ori este necesar, în lipsa bolnavului. Iradierea este minimă, deoarece amplificarea luminozității permite utilizarea unui fascicul de radiații primare foarte redus.

Metoda se aplică în studiul elementelor anatomice în mișcare, de unde și denumirea de metodă radiologică de investigare morfofiziologică, atribut care o diferențiază net de examenul radiologic clasic, care este static, putînd cel mult să reprezinte instantaneul unor momente ale mișcării, cum ar fi radiografia articulației temporomandibulare cu gura închisă și deschisă.

Se pot studia cu ajutorul amplificatorului de luminozitate:

— masticația, pentru a urmări dinamica acțiunii de tăiere și de frecare, precum și spre a preciza cauza neadaptării unor proteze totale;

— mișcările condilului în articulația temporomandibulară în timpul masticației, pentru a descoperi efectul microtraumatismelor pornite de la unele anomalii ale articulării interdentare;

— studiul funcțiunilor conductului aerodigestiv în masticație-fonație la omul normal și în special la bolnavii cu anomalii (despicături labiovelopalatine, insuficiență velară etc.);

— localizarea corpilor străini radioopaci în timpul intervenției chirurgicale, de multe ori ecranul amplificatorului de luminozitate fiind un adevărat ghid al chirurgului pentru simplificarea operației și pentru menajarea unor organe importante.

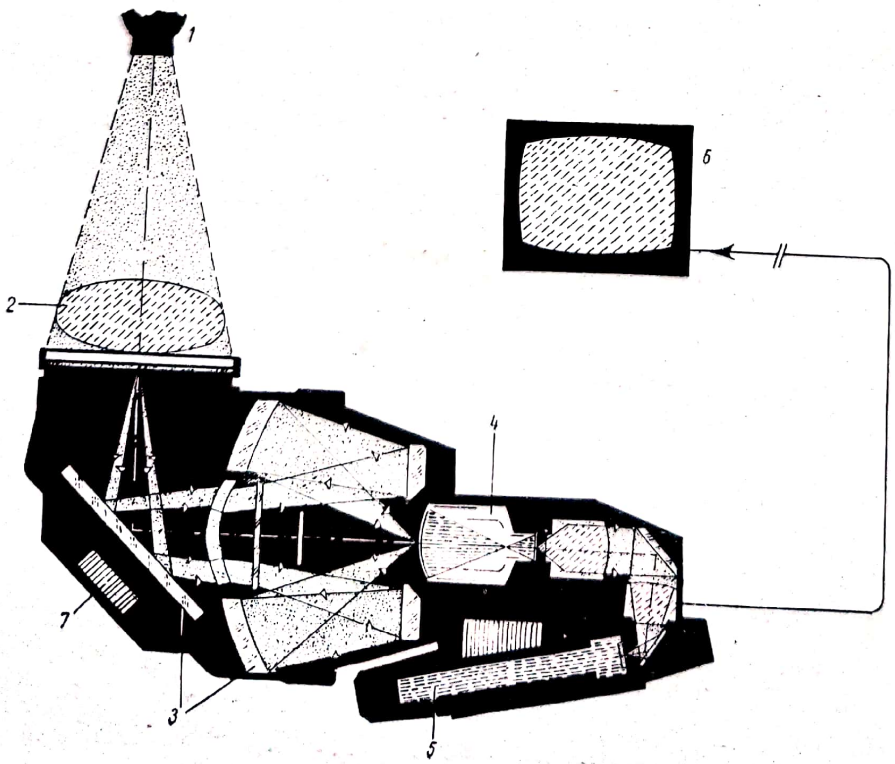

Fig. 83 — Schema de principiu a unui amplificator de luminozitate cu posibilitatea de a mări imaginea radiologică, deziderat important pentru studiul elementelor anatomice mici (articulația temporomandibulară). *1* — tubul radiogen; *2* — obiectul de examinat; *3* — oglindă catadioptrică; *4* — amplificator de luminozitate (fotocatod); *5* — ocular de privire directă a imaginii; *6* — monitor de televiziune cu diagonală 48 cm; *7* — grupul de alimentare cu tensiune înaltă.

Scanned with OKEN Scanner

AMPLIFICATORUL DE LUMINOZITATE

Ca o perfecționare tehnică deosebită privind examenul radiologic, care stă la baza radiocinematografiei, metodă modernă ce se adresează studiului funcțiunilor elementelor anatomice în mișcare, este *amplificatorul de luminozitate*. Imaginea radiologică se formează pe un ecran emițător de fotoelectroni, care la rîndul lor sînt accelerați de un cîmp electric și deviați prin « lentile » magnetice convergente, pînă ce imaginea se reduce de aproximativ zece ori și este recepționată de un ecran secundar. Datorită reducerii în dimensiuni și în special accelerării cîmpului electronic, luminozitatea ecranului secundar sporește de 1 000 pînă la 3 000 de ori față de a ecranului primar. Ea devine vizibilă la lumina zilei și poate fi cinematografiată, televizată pe un monitor la distanță de aparatul radiologic și chiar inregistrată pe bandă magnetică. În felul acesta, studiul mișcărilor normale sau patologice este posibil în condiții optime, simultan de colective largi de medici și reluată de cîte ori este necesar, în lipsa bolnavului. Iradierea este minimă, deoarece amplificarea luminozității permite utilizarea unui fascicul de radiații primare foarte redus.

Metoda se aplică în studiul elementelor anatomice în mișcare, de unde și denumirea de metodă radiologică de investigare morfofiziologică, atribut care o diferențiază net de examenul radiologic clasic, care este static, putînd cel mult să reprezinte instantaneul unor momente ale mișcării, cum ar fi radiografia articulației temporomandibulare cu gura închisă și deschisă.

Se pot studia cu ajutorul amplificatorului de luminozitate:

— masticația, pentru a urmări dinamica acțiunii de tăiere și de frecare, precum și spre a preciza cauza neadaptării unor proteze totale;

— mișcările condilului în articulația temporomandibulară în timpul masticației, pentru a descoperi efectul microtraumatismelor pornite de la unele anomalii ale articulării interdentare;

— studiul funcțiunilor conductului aerodigestiv în masticație-fonație la omul normal și în special la bolnavii cu anomalii (despicături labiovelopalatine, insuficiență velară etc.);

— localizarea corpilor străini radioopaci în timpul intervenției chirurgicale, de multe ori ecranul amplificatorului de luminozitate fiind un adevărat ghid al chirurgului pentru simplificarea operației și pentru menajarea unor organe importante.

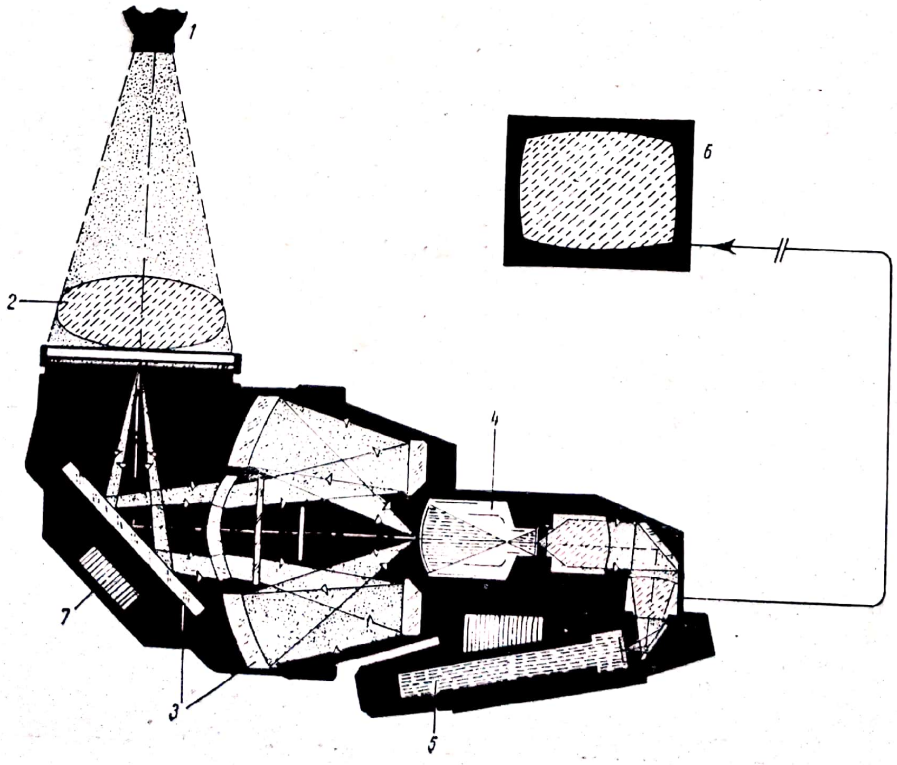

Fig. 83 — Schema de principiu a unui amplificator de luminozitate cu posibilitatea de a mări imaginea radiologică, deziderat important pentru studiul elementelor anatomice mici (articulația temporomandibulară). *1* — tubul radiogen; *2* — obiectul de examinat; *3* — oglindă catadioptrică; *4* — amplificator de luminozitate (fotocatod); *5* — ocular de privire directă a imaginii; *6* — monitor de televiziune cu diagonală 48 cm; *7* — grupul de alimentare cu tensiune înaltă.

Scanned with OKEN Scanner

RADIOGRAFIA PANORAMICĂ A ÎNTREGII DENTAȚII

Reprezintă obținerea pe un film a imaginii desfășurate a întregii dentații.

Prin realizarea radiografiilor panoramice a fost satisfăcut un deziderat al medicului stomatolog și anume privirea de ansamblu a ambelor arcade, studiul parodonțiului marginal împreună cu formațiile anatomice vecine cu care dinții au legături funcționale strînse, cum ar fi articulațiile temporomandibulare, sau relații de vecinătate cu implicații patologice: sinusurile maxilare, canalul alveolar inferior, fosele nazale etc.

Încercări de a obține imagini panoramice au fost realizate inițial prin improvizații în toate școlile medicale de radiologie. Vom cita metoda românească realizată de M. Rădulescu și Măgureanu, care au utilizat o casetă portfilm flexibilă ce se mulează extraoral peste ambele arcade. Autorii au efectuat două expuneri, centrînd fasciculul de radiații separat pentru fiecare jumătate (dreaptă și stîngă) a ambelor arcade. Raza centrală intră posterior de unghiul mandibular opus și ochește în regiunea premolarilor părții de radiografiat.

Imaginea panoramică obținută este de bună calitate pentru toți dinții, care apar izometric și ortoradial, cu excepția incisivilor, care pe film sînt mascați de ramura opusă.

Asemănătoare este și metoda Gardiner, care, tot prin două expuneri, obține comparativ imaginea întregii dentații, folosind un suport pentru film care ia puncte fixe în conductele auditive externe ale pacientului. Și

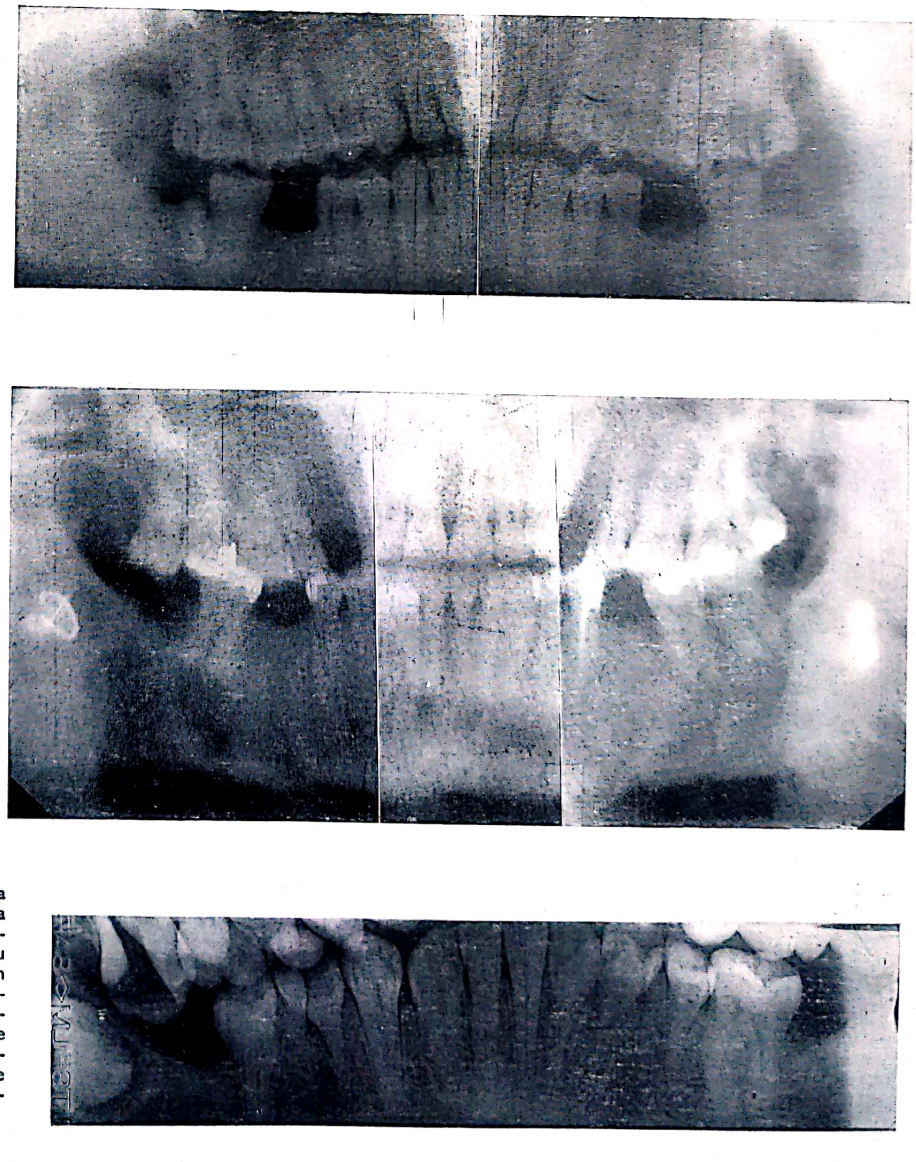

Fig. 84 — Posibilități diferite de a efectua radiografii pseudopanoramice după tehnica dr. Rădulescu, Măgureanu: *a* — la un aparat de radiodiagnostic în stomatologie cu două expuneri succesive pe un singur film extraoral; *b* — la un aparat de radiodiagnostic în stomatologie cu trei expuneri, cea centrală fiind o radiografie de contact, filmul extraoral; *c* — la un aparat de radiodiagnostic în stomatologie prin două expuneri, filmul fiind endobucal.

Scanned with OKEN Scanner

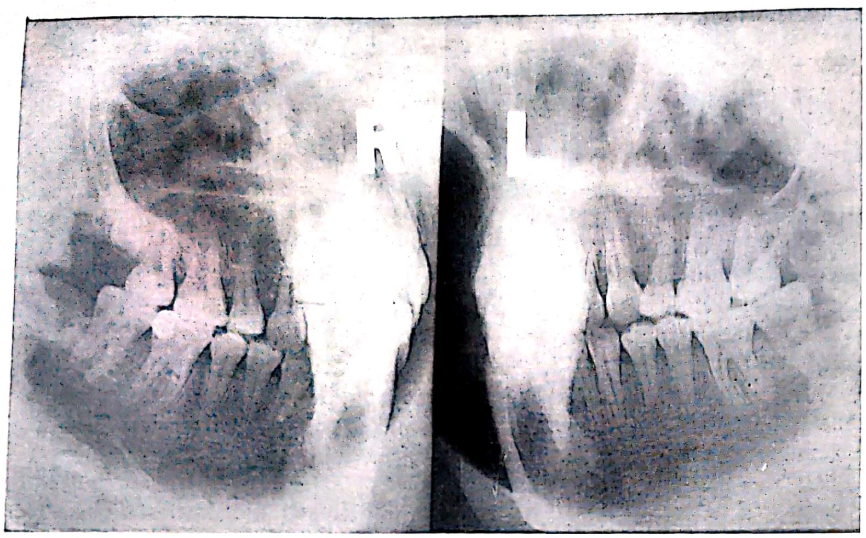

Fig. 85 — Radiografie pseudopanoramică după procedeul Gardiner.

aceste imagini pseudopanoramice prezintă dezavantajul unei defectuoase puneri în evidență a incisivilor.

Adevărate radiografii panoramice nu se pot realiza decît cu aparate special concepute pentru aceasta. Sînt două tipuri de aparate bazate pe principii diferite cu care se pot obține radiografii desfășurate ale întregii dentații, și anume:

a) Aparate la care sursa de radiații, printr-o construcție specială — anod pus la pămînt cu potențial electric 0 — este introdusă în gura pacientului. Tubul ajunge în centrul geometric al cercului imaginar care se înscrie în potcoava maxilarului. Radiațiile X pornind din acest punct, care este anodul, sînt dirijate după razele cercului și, venind dinăuntru în afară, impresionează un film ținut de pacient extraoral, aplicat intim pe pielea labiojugală în lungul arcadei de radiografiat. Pe acest film sînt proiectate elementele anatomice întîlnite de radiații, mărite de volum și ușor deformate. Cele de la periferia filmului sînt — proporțional cu realitatea — mai mari decît cele centrale.

Prin această tehnică se obțin radiografii separate pentru maxilar și mandibulă sau radiografii pentru ambele arcade, jumătatea dreaptă sau stîngă pe același film. Sînt de reținut prezența structurii osoase și finețea imaginii, apropiată de radiografia endobucală.

b) Aparat care se bazează pe principiul deplasării unui fascicul de radiații sub formă de fantă, pentru a cuprinde ambele arcade printr-o parcurgere continuă de la o extremitate la cealaltă. O adevărată măturare cu radiații a suprafeței de radiografiat.

Pacientul are capul sprijinit pe un suport. În față are filmul radiologic 15/30 cm într-o casetă semicirculară, iar în spate sursa de radiații. Filmul și tubul radiogen se pot deplasa sincron și în direcții inverse în jurul capului pacientului. În timp ce tubul se deplasează de la dreapta spre stînga, filmul, rotindu-se ortoradial, se deplasează de la stînga la dreapta.

Mișcarea este astfel reglată încît radiațiile sub formă de fantă verticală proiectează pe film totdeauna în alt loc fiecare pereche de dinți antagoniști, ca o măturare

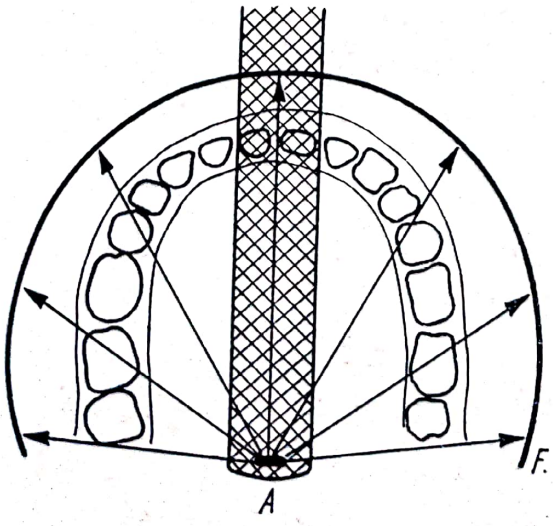

Fig. 86 a

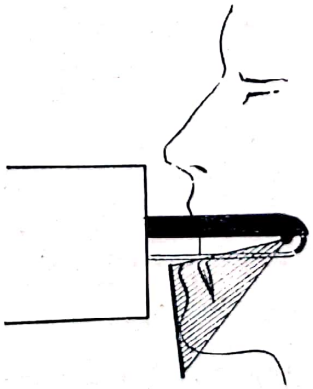

Fig. 86 b

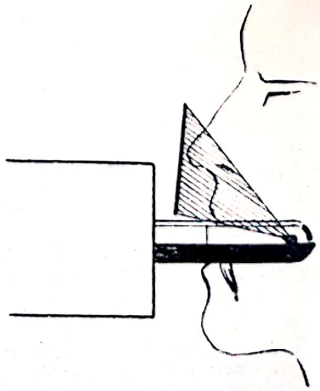

Fig. 86 c

Fig. 86 a — Schema după care se obțin radiografii panoramice cu tubul radiogen *(A)* introdus în gură și cu filmul plasat extraoral *(F)*. *b* — Direcția fasciculului de radiații pentru radiografia panoramică a mandibulei; *c* — Direcția fasciculului de radiații pentru radiografia panoramică a maxilarului.

Scanned with OKEN Scanner

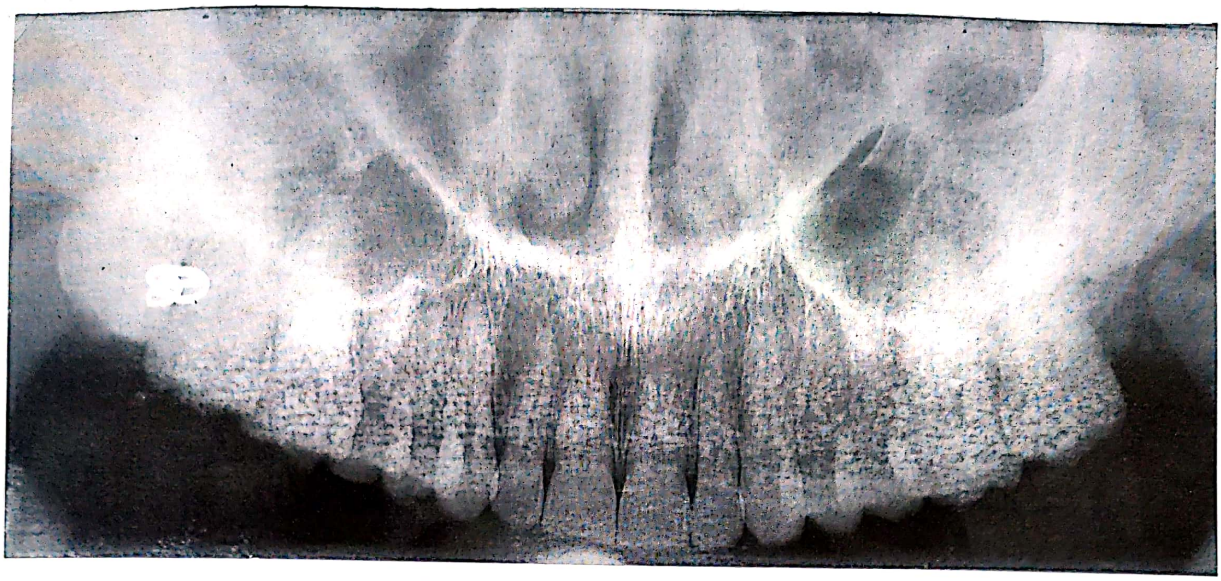

Fig. 87 a — Radiografie panoramică a maxilarului.

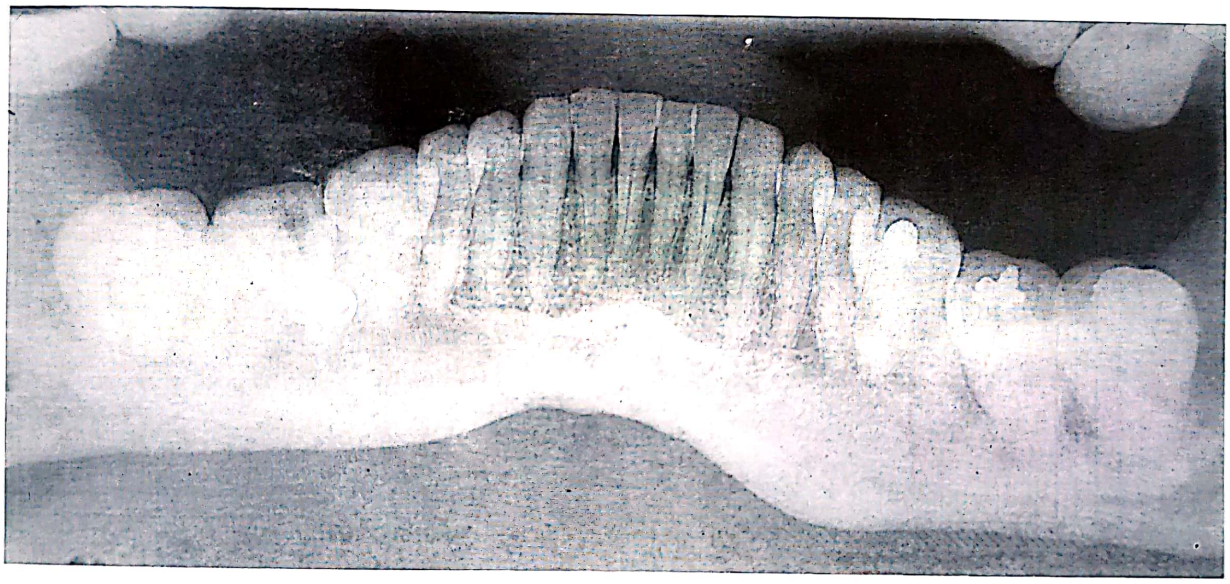

Fig. 87 b — Radiografia panoramică a mandibulei.

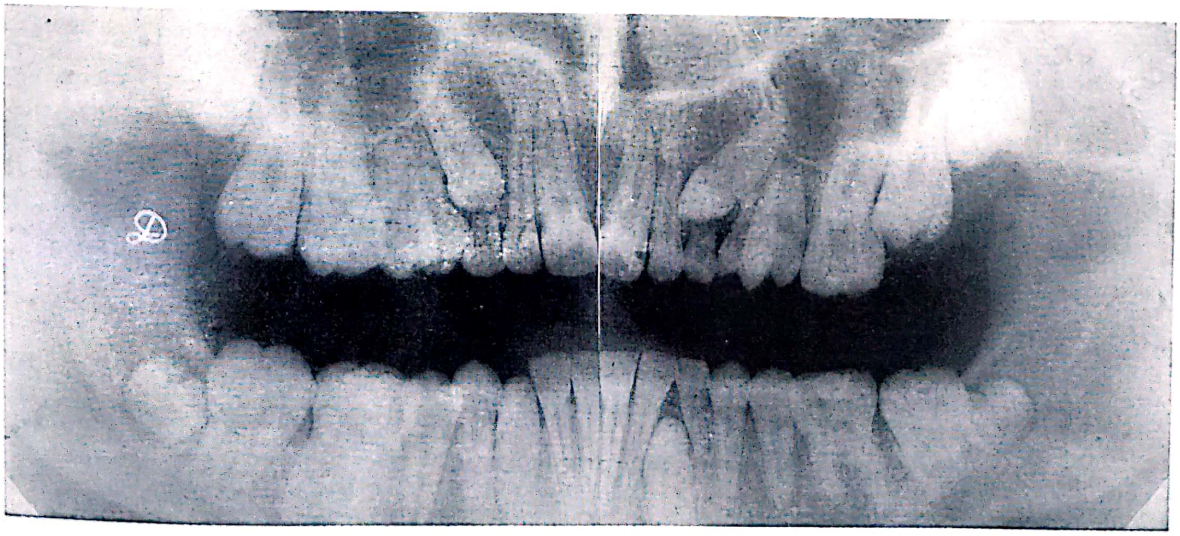

Fig. 87 c — Radiografia panoramică a maxilarului și mandibulei pe 2 filme jumătatea dreaptă și stîngă.

Scanned with OKEN Scanner

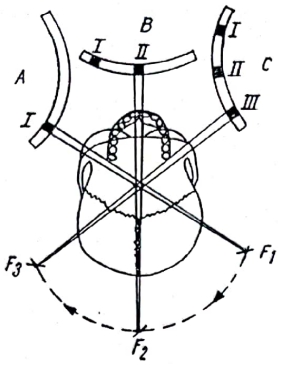

Fig. 88 a — Schema principiului de efectuare a pantomografiei: *F 1, 2, 3* — poziţiile succesive ale tubului radiogen şi direcţia de deplasare; *A, B, C* — poziţiile succesive ale filmului radiologic; *I, II, III* — poziţiile fasciculului de radiaţii sub formă de fantă care „mătură" filmul, proiectînd pe rînd dinţii pe o imagine desfăşurată.

continuă a întregii dentaţii. Mişcarea a fost asemănată cu aceea a aparatului de tomografie, de unde şi numele aparatului de *orthopantomograf*.

Expunerea unei radiografii panoramice durează în medie 15 secunde. Imaginea obţinută este deosebit de cuprinzătoare, începînd cu articulaţiile temporomandibulare, întreaga dentaţie, sinusurile maxilare şi fosele nazale în mare parte, precum şi mandibula în întregime. Datorită însă mişcării şi existenţei unei surse de flou cinetic, asemănător cu cel din tomografie, netitatea elementelor de structură osoasă are de suferit. În plus, regiunea incisivilor este în parte mascată de suprapunerea coloanei cervicale. Ceea ce se cîştigă prin cuprinderea pe un singur film a raporturilor topografice şi a prezentării panoramice a dentaţiei este parţial pierdut prin flou-ul în mişcare.

Fig. 88 b

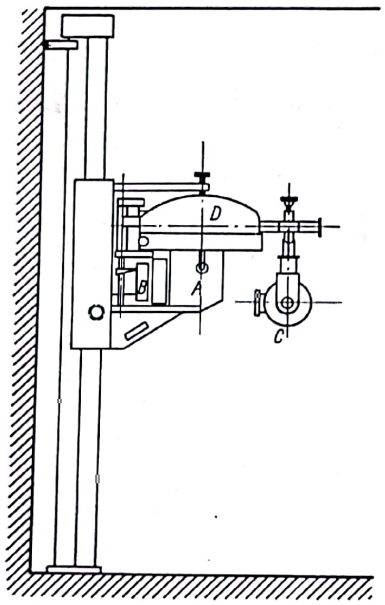

Fig. 88 c

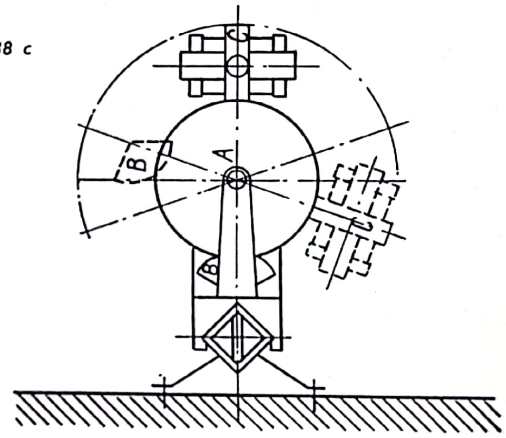

Fig. 88 b şi c — Schema de principiu a unui pantomograf: *A* — locul de plasare al pacientului; *B* — filmul radiologic; *C* — tubul radiogen; *D* — stativul suport al filmului şi tubului radiogen care permite deplasarea lor sincronă.

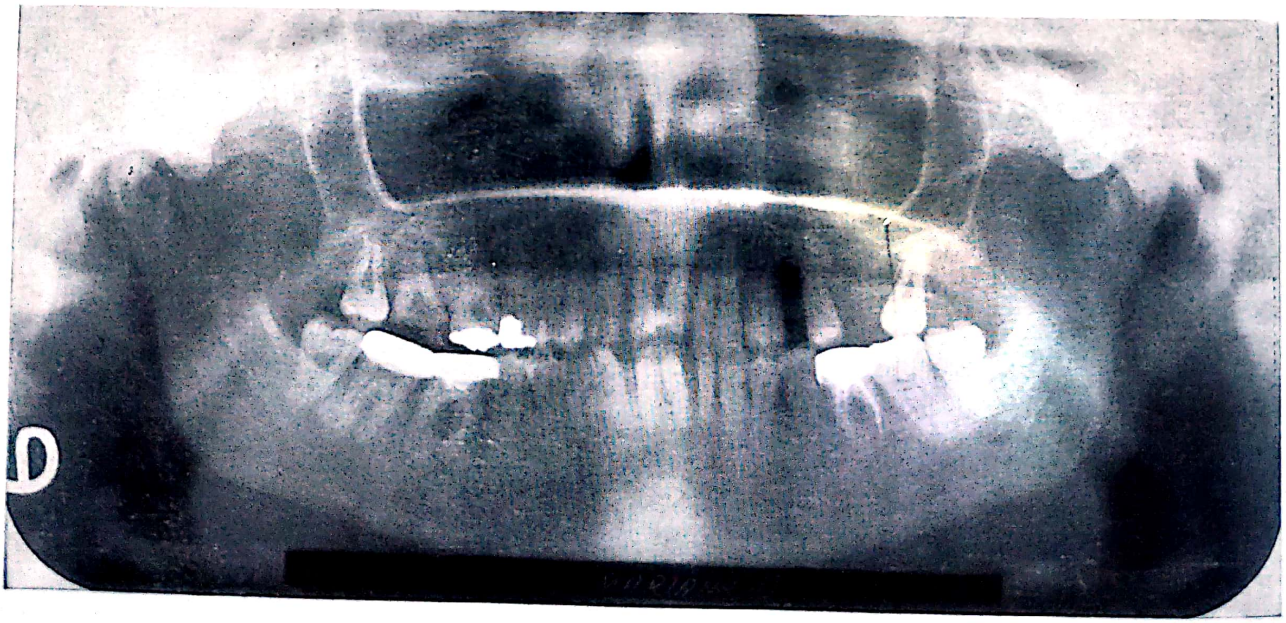

Fig. 89 — Pantomografie.

Scanned with OKEN Scanner

Scanned with OKEN Scanner

3

RADIODIAGNOSTICUL ÎN PATOLOGIA BUCO-MAXILO-FACIALĂ

RADIODIAGNOSTICUL CARIEI DENTARE

Caria dentară — afecțiunea stomatologică cea mai frecventă — se datorește acțiunii unor factori multipli, exogeni și endogeni, și se caracterizează printr-un proces distructiv evolutiv al substanței dure dentare.

În stadiile incipiente se prezintă sub formă de *pată* superficială *(pată cretoasă)*, care se excavează progresiv, mergînd în suprafață și în profunzime ajungînd să deschidă camera pulpară.

Procesul distructiv carios poate începe pe oricare suprafață a dintelui, acolo unde s-au creat condiții favorabile, dar mai ales în locurile retentive greu accesibile procesului de autocurățire. O soluție de continuitate a smalțului sau a cementului, prezența peliculei microbiene dentare și modificările chimice locale prin acidifiere favorizează dizolvarea sărurilor minerale. Caria este considerată un proces inflamator de tip special, caracteristic pentru țesutul proteinocalcar dentar.

Dentina nu are vascularizație proprie, motiv pentru care sărurile minerale nu pot fi vehiculate din dinte în marea circulație. Dentina nu se poate demineraliza în sensul morfofiziologic, fenomen ce se întîlnește frecvent la os.

Diagnosticul cariei se face de regulă prin simpla investigație clinică.

Caria devine evidentă radiologic încă din primele stadii și anume în momentul în care s-a produs *dezagregarea componentei minerale a smalțului* și cînd, prin scăderea densității calcare, absorbția radiațiilor diminuează.

Caria apare astfel sub forma unei zone de transparență crescută, în degradeuri, de formă neregulată și difuz conturate. Transparența este mai accentuată în zona centrală și superficială, unde sărurile minerale au fost eliminate, și devine din ce în ce mai opacă spre dentina normală, neputîndu-se diferența pe film limita dintre dentina sănătoasă și cea ramolită. Din această cauză, imaginea radiologică a unei carii dentare este mai mică decît caria în realitate. Abia după ce a fost curățată mecanic dentina ramolită, pînă în țesut sănătos, se poate observa pe film imaginea reală a cariei.

Descoperirea radiologică a cariilor pe suprafețele vestibulare și linguale ale dinților este dificilă din cauza ștergerii conturului carios prin proiecția lui perpendiculară pe fasciculul de radiații și mascarea prin însumare a transparenței cariei pe opacitatea dentinară.

Studiul radiologic al cariilor de pe suprafețele aproximale meziale și distale este mai facil, datorită suprafețelor de distrugere dentinară care se proiectează tangent la fasciculul de radiații.

Imaginea radiologică a cavității carioase pregătite pentru a fi obturată se deosebește de carie prin forma ei regulată, retentivă și prin conturul net.

Examenul radiologic este necesar și chiar indispensabil pentru:

a) depistarea stadiilor incipiente ale cariilor cu anumite localizări:

— carii aproximale (meziale, distale);
— carii subgingivale;
— carii recidivate (sub obturații);
— carii secundare (la marginea obturațiilor vechi);

b) aprecierea gradului de interesare a țesuturilor dure și *a raporturilor cu camera pulpară*;

c) efectuarea corectă și *controlul* corectitudinii *tratamentului* cariilor simple și complicate;

— *adaptarea* obturațiilor cariilor aproximale (distale, meziale) și a obturațiilor cariilor de colet (cl. a V-a);
— *raporturile* obturațiilor, în cariile profunde, cu camera pulpară;
— *cateterismul* corect al canalelor radiculare, identificarea anomaliilor canaliculare (canale ramificate, canale multiple);
— controlul *obturațiilor de canal* (fig. 91 *b*);
— identificarea *căilor false* (produse accidental în cursul tratamentului canalelor);
— *corpi străini* pe canale (denticuli, ace rupte);
— procese patologice endopulpare și endocanaliculare (granulom intern).

Se indică următoarele incidențe:

a) incidența interproximală Bite-Wing (Meryl Allos) pentru depistarea cariilor (coronare, colet);

b) incidența retroalveolară, pentru explorarea segmentului radicular;

c) incidența panoramică.

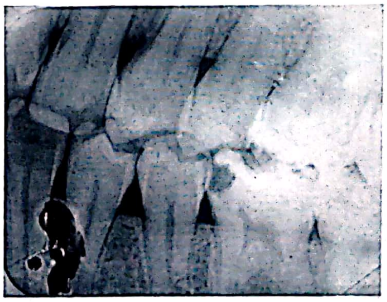

Fig. 90 — Diagnostic clinic. Suspiciune de carie (semne indirecte) *Examen radiologic.* Radiografie interproximală pentru premolari și molarul 1. Zonă de transparență crescută aproximal mezial la primul molar inferior. Calcificare pulpară. *Diagnostic radiologic.* Carie aproximală mezială, pulpolit.

Biblioteca Institutului de Medicină Iași

Scanned with OKEN Scanner

Fig. 90 a — Diagnostic clinic. Carii aproximale, în oglindă, pe incisivul central și lateral superior. *Examen radiologic.* Radiografie retroalveolară izometrică și ortoradială. Pe o zonă limitată se observă lipsă de smalț și dentină aproximal mezial pe incisivul lateral. Lipsa numai a smaltului aproximal distal pe incisivul central. Cele două zone sînt față în față. Pe film mai apare o zonă de transparență crescută aproximală distal al nivelul coletului incisivului lateral. *Diagnostic radiologic.* Carie de colet aproximal distal pe incisivul lateral. Carii aproximale interdentare în oglindă pe incisivii central și lateral.

Fig. 90 b — Diagnostic clinic. Carie aproximală distal la primul molar superior. *Examen radiologic.* Radiografie retroalveolară izometrică și ortoradială pentru molarii superiori. La nivelul primului molar superior aproximal distal apare o zonă de transparență crescută, difuz conturată, cu aspect de carie. În același nivel, pe al doilea molar, se observă o obturație în exces. Obturația intens radioopacă. Septul osos interdentar este resorbit în mare parte, obturația în exces producînd comprimarea parodonțiului marginal. Ea este factor favorizant pentru caria vecină, prin crearea unei zone de retenție. Pe fața aproximală a celui de al doilea premolar apare o cavitate preparată ; se observă că pereții ei au formă geometrică și sînt net trasați. *Diagnostic radiologic.* Carie aproximală distal pe primul molar superior, obturație în exces a unei cavități pe al II-lea molar, resorbție a septului interdentar, mai accentuată la acest nivel.

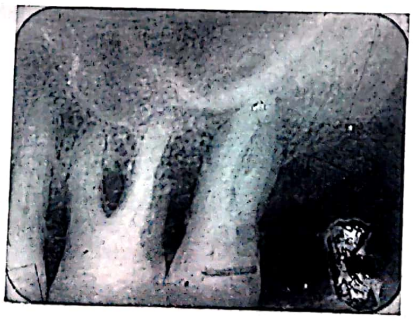

Fig. 90 c — Diagnostic clinic. Carie aproximală distală a molarului doi superior. *Examen radiologic.* Radiografie retroalveolară izometrică și ortoradială pentru molarii superiori. Pe film apare o resorbție accentuată a parodonțiului marginal, septul interradicular al primului molar și septurile interdentare fiind distruse în mare parte. Delimitarea rădăcinii distale a primului molar este neregulat conturată, cu aspect erodat. Al doilea molar superior are lipsă de substanță coronară difuz conturată, cu aspect de carie aproximală distal. *Diagnostic radiologic.* Eroziune de cement la primul molar și carie aproximală distală la al doilea.

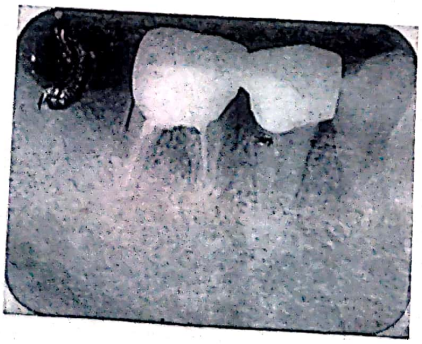

Fig. 90 d — Diagnostic clinic. Suspiciune de carie sub o coroană (semne indirecte). *Examen radiologic.* Radiografie retroalveolară izometrică și ortoradială a premolarului doi inferior. Pe filmul radiologic, sub coroana metalică de înveliș a celui de al doilea premolar inferior apare lipsă de substanță radiculară, difuz conturată, cu aspect de carie de colet. Parodonțiul marginal este parțial resorbit. *Diagnostic radiologic.* Carie sub coroana de înveliș.

Scanned with OKEN Scanner

Fig. 91 a — Diagnostic clinic. Controlul cateterizării canalului radicular. *Examen radiologic.* Radiografie retroalveolară izometrică și ortoradială pentru cel de al doilea premolar superior. Acul Miller cateterizează complet canalul radicular. De remarcat faptul că deschiderea apicală este plasată spre distal față de apex. *Diagnostic radiologic.* Cateterizare completă. Apical apare o zonă de liză osoasă net delimitată, de formă rotundă, a cărei limită se continuă cu lamina dura și care este un granulom chistic. El pătrunde în sinusul maxilar a cărui compactă este întreruptă.

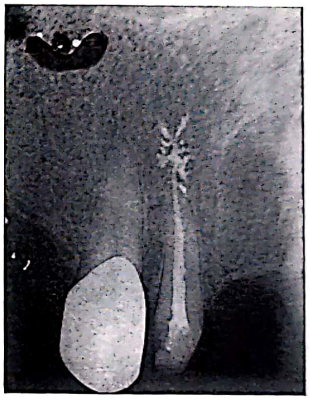

Fig. 91 b — Diagnostic clinic. Controlul obturației canalului radicular. *Examen radiologic.* Radiografie retroalveolară izometrică și ortoradială pentru incisivul lateral superior. Pe imaginea radiologică se constată că pasta de obturație pătrunde în spațiile medulare ale osului spongios periapical, formînd o imagine în rozetă. Pătrunderea este facilitată de leziunea osteitică preexistentă, care a distrus unele septuri osoase spongioase, iar pe altele le-a demineralizat. *Diagnostic radiologic.* Obturație în exces.

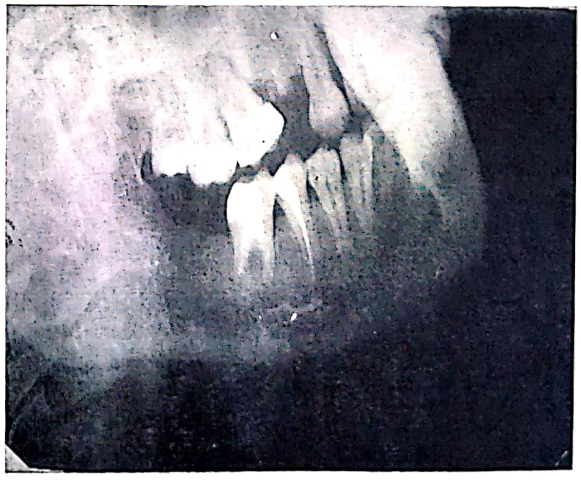

Fig. 91 c — Diagnostic clinic. Algii prelungite după obturația canalului radicular. Control radiologic la 2 luni de la obturație. *Examen radiologic.* Radiografia de mandibulă defilată. Se observă obturația pînă la apex a canalului radicular al celui de al doilea premolar inferior. Substanța de obturație a depășit apexul pătrunzînd de-a lungul canalului mandibular. Se observă și o zonă de demineralizare periapicală. *Diagnostic radiologic.* Obturație în exces cu pătrundere în canalul dentarului inferior.

Scanned with OKEN Scanner

IDENTIFICAREA RADIOLOGICĂ A CĂILOR FALSE

Căile false sînt examinate radiologic după ce pe calea nou-formată s-a introdus drept element de contrast un ac Kerr. Se efectuează o radiografie retroalveolară izometrică și ortoradială, imaginea radioopacă a acului arătînd direcția, mezială sau distală, precum și adîncimea la care s-a ajuns cu perforarea dintelui, important fiind să precizăm dacă spațiul periodontal a fost sau nu interesat.

Pentru căile false făcute cu orientare vestibulară sau orală, o singură radiografie nu este concludentă, acul suprapunîndu-se pe canalul radicular. Este necesar să se efectueze o a doua radiografie retroalveolară izometrică, dar cu orientare distoexcentrică. Pe această a doua imagine, datorită proiecției conice, imaginea acului nu se va mai suprapune pe canalul radicular, și anume:

— în cazul direcției vestibulare a căii false, acul va fi deviat spre mezial (fig. 92 *a*);

— în cazul orientării orale (palatinală la maxilar sau linguală la mandibulă), acul va fi radiografiat cu o deviere spre distal (fig. 92 *b*).

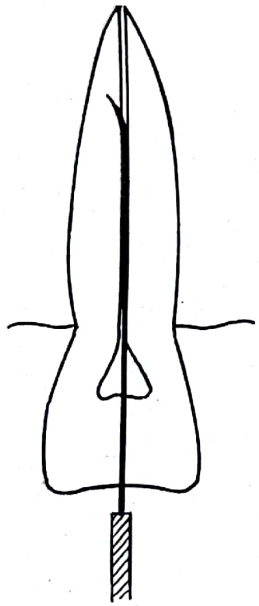

Fig. 92 a — Schema unei radiografii distoexcentrice pentru identificarea unei căi false la nivelul incisivului superior dreapta. Acul are o direcție spre mezial, ceea ce arată o cale falsă vestibulară.

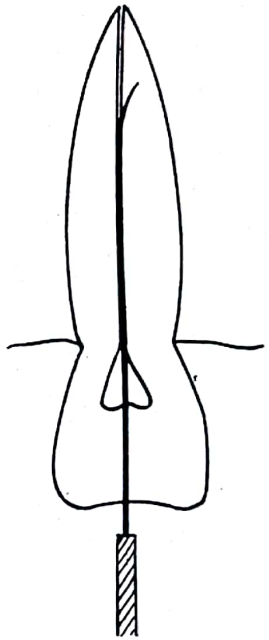

Fig. 92 b — Schema unei radiografii distoexcentrice a unui incisiv superior dreapta. Acul are o direcție spre distal, ceea ce arată o cale falsă palatinală.

Scanned with OKEN Scanner

IDENTIFICAREA RADIOLOGICĂ A CĂILOR FALSE

Căile false sînt examinate radiologic după ce pe calea nou-formată s-a introdus drept element de contrast un ac Kerr. Se efectuează o radiografie retroalveolară izometrică și ortoradială, imaginea radioopacă a acului arătînd direcția, mezială sau distală, precum și adîncimea la care s-a ajuns cu perforarea dintelui, important fiind să precizăm dacă spațiul periodontal a fost sau nu interesat.

Pentru căile false făcute cu orientare vestibulară sau orală, o singură radiografie nu este concludentă, acul suprapunîndu-se pe canalul radicular. Este necesar să se efectueze o a doua radiografie retroalveolară izometrică, dar cu orientare distoexcentrică. Pe această a doua imagine, datorită proiecției conice, imaginea acului nu se va mai suprapune pe canalul radicular, și anume:

— în cazul direcției vestibulare a căii false, acul va fi deviat spre mezial (fig. 92 *a*);

— în cazul orientării orale (palatinală la maxilar sau lingual la mandibulă), acul va fi radiografiat cu o deviere spre distal (fig. 92 *b*).

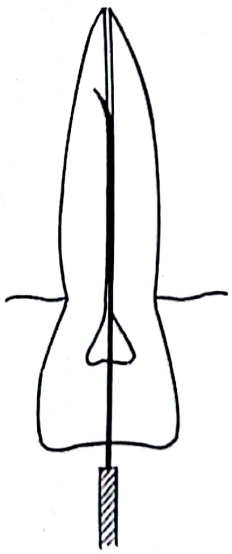

Fig. 92 a — Schema unei radiografii distoexcentrice pentru identificarea unei căi false la nivelul incisivului superior dreapta. Acul are o direcție spre mezial, ceea ce arată o cale falsă vestibulară.

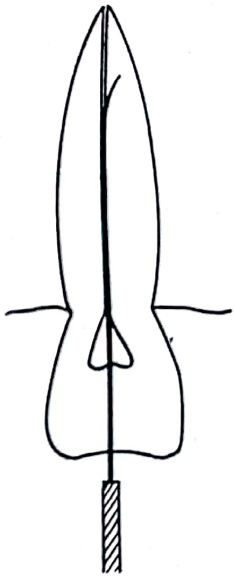

Fig. 92 b — Schema unei radiografii distoexcentrice a unui incisiv superior dreapta. Acul are o direcție spre distal, ceea ce arată o cale falsă palatinală.

Scanned with OKEN Scanner

RADIODIAGNOSTICUL ÎN PROCESELE PATOLOGICE APICOPERIAPICALE

Regiunea periapexiană (parodonțiul apical) beneficiază în modul cel mai larg de investigația radiologică, aceasta aducînd elemente, de regulă caracteristice, pentru precizarea diagnosticului; aceste date completează de obicei pe cele culese prin simptomatologia clinică. *De multe ori însă, examenul radiologic este singurul care poate depista aspecte care traduc procese patologice, ce nu dau manifestări clinice caracteristice.* De aceea, radiografia *este obligatorie*, pentru *diagnostic*. pentru stabilirea *indicațiilor de tratament* conservator sau radical și pentru *alegerea metodei* și tehnicii terapeutice de efectuat în complicațiile cariei dentare și anume în toate cazurile în care există suspiciunea afectării:

— *Segmentului apical* al rădăcinii dentare:
  — cementită cronică rarefiantă;
  — hipercementoză;
  — rizaliză.
— *Parodonțiului apical*:
  — parodontită acută;
  — parodontită cronică în diferitele ei forme.
— *Osului alveolar paraapical*:
  — osteite localizate sau difuzate etc.

Examenul radiografic este, într-un mare număr de cazuri, singurul care decide dacă un dinte mai poate sau nu să fie păstrat și de aceea devine indispensabil înainte de a hotărî extracția.

De asemenea, radiografia oferă date deosebit de utile asupra corectitudinii și eficienței tratamentului endodontic și chirurgical al cariilor complicate (corectitudinea obturației de canal, amploarea depășirilor cu paste de obturație, evoluția leziunilor periapicale după obturație, evoluția postoperatorie după chiuretaje apicoperiapicale, după rezecții apicale, după amputații radiculare, după replantări terapeutice etc.).

Se indică următoarele incidențe:

a) incidență retroalveolară izometrică și ortoradială;

b) incidență în ocluzie izometrică și ortoradială;

c) radiografie panoramică;

d) incidență de mandibulă defilată;

e) incidența axială pe grupe de dinți efectuată cu film ocluzal;

f) incidențe retroalveolare izometrice disto- și mezioexcentrice.

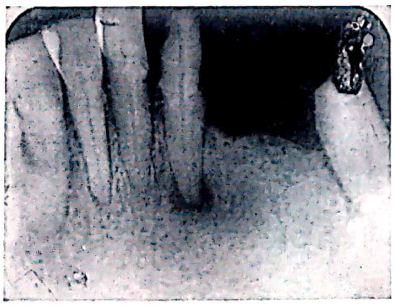

Fig. 93 a — Diagnostic clinic. Carii multiple ale incisivilor inferiori. *Examen radiologic.* Radiografie retroalveolară izometrică și ortoradială a incisivilor inferiori. Cei trei incisivi inferiori aflați pe arcadă prezintă o lipsă importantă de substanță coronară difuz conturată pe ambele fețe aproximale. Spațiile periodontale sînt net delimitate și de aspect normal la incisivii centrali. La incisivul lateral, spațiul periapical este difuz delimitat și din această cauză apare lărgit. *Diagnostic radiologic.* Carii la toți incisivii inferiori ; la cel lateral caria este penetrantă. Reacția apicală la incisivul lateral.

Fig. 93 b — Diagnostic clinic. Parodontită cronică apicală. *Examen radiologic.* Radiografie retroalveolară izometrică și ortoradială pentru incisivul lateral superior. Carie penetrantă, obturată. Canal neobturat. Zonă de liză osoasă periapicală care întrerupe lamina dura și este difuz conturată, limitele ei pierzîndu-se treptat în osul spongios. Se constată de asemenea apicoliză parțială. *Diagnostic radiologic.* Parodontită apicală cronică difuză.

Scanned with OKEN Scanner

Fig. 93 c — Diagnostic clinic. Parodontită cronică apicală. *Examen radiologic.* Radiografie retroalveolară izometrică şi ortoradială a incisivului central superior. Carie penetrantă a unghiului incizal distal. Carie tratată aproximală mezial. Zonă de liză osoasă care întrerupe lamina dura şi cuprinde treimea apicală a rădăcinii. Delimitarea acestei zone este neregulată, cu contur imprecis, dar destul de bine desenată. *Diagnostic radiologic.* Parodontită cronică apicală relativ bine delimitată (probabil ţesut fibros.)

Fig. 93 d — Diagnostic clinic. Parodontită cronică apicală. *Examen radiologic.* Radiografie retroalveolară izometrică şi ortoradială pentru premolarul doi inferior. Premolarul doi inferior are canalul radicular obturat pînă la delta apicală ; prezintă apicoliză şi moderată resorbţie marginală. Periapical apare o zonă de demineralizare osoasă difuză, care, fără limite precise, se pierde în osul sănătos. *Diagnostic radiologic.* Parodontită cronică apicală osteitică.

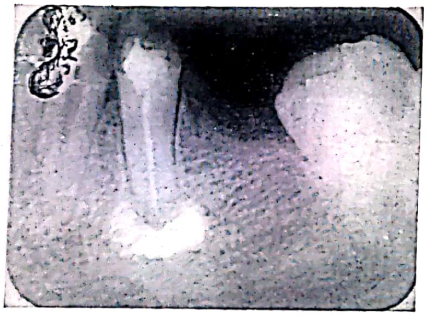

Fig. 93 e — Diagnostic clinic. Control radiologic la şase luni de la tratamentul de canal. *Examen radiologic.* Radiografie retroalveolară izometrică şi ortoradială pentru premolarul doi inferior. Canalul este complet obturat. Spaţiul periodontal în regiunea apicală este modificat, lamina dura apare îngroşată şi se continuă spre osul spongios cu o zonă de condensare. *Diagnostic radiologic.* Condensare cicatriceală osoasă periapicală după tratament de canal.

Fig. 93 f — Diagnostic clinic. Parodontită cronică apicală. *Examen radiologic.* Radiografia retroalveolară izometrică şi ortoradială a incisivilor central şi lateral superior. Filmul radiologic pune în evidenţă, la apexul incisivilor central şi lateral, cîte o zonă de liză osoasă rotundă, net delimitată, care are perete osos ce se continuă cu lamina dura. *Diagnostic radiologic.* Parodontită cronică apicală chistică.

Scanned with OKEN Scanner

Fig. 93 g — Examen radiologic. Radiografie endobucală izometrică și ortoradială. Aspect radiologic normal al găurii incisive, variantă anatomică în care apare evidentă separația între cele două orificii ale canalelor nazopalatine. Septul separator se proiectează tangent la fasciculul de radiații. Imaginea radiologică apare bine vizibilă datorită faptului că fasciculul de radiații este corect orientat, fiind cuprins în planul meziosagital.

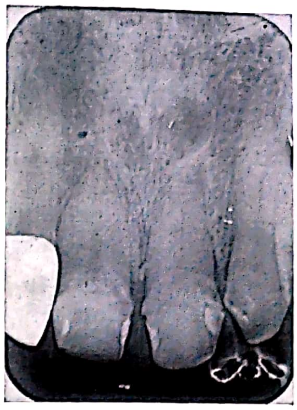

Fig. 93 h — Radiografia aceluiași caz din figura 93 *g* într-o incidență excentrică : gaura incisivă se proiectează pe apexul incisivului central, dînd o falsă imagine patologică.

Fig. 93 i — Diagnostic clinic. Gangrenă pulpară. *Examen radiologic.* Radiografie retroalveolară izometrică și ortoradială. Canalul radicular al rădăcinii distale prezintă două zone rotunde de distrugere dentinară cu formă rotundă. *Diagnostic radiologic.* Granuloame interne ale canalului rădăcinii distale a molarului de 12 ani.

Fig. 93 j — Examen radiologic. Radiografie de control tardiv după tratament endodontic. Radiografie retroalveolară izometrică și ortoradială. Din rădăcinile molarului 2 superior persistă doar un segment longitudinal mezial de-a lungul obturației. Celelalte rădăcini sînt complet dispărute și înlocuite cu țesut osos care prezintă o structură trabeculară normală, insinuîndu-se pe sub segmentul coronar restant. *Diagnostic radiologic.* Resorbție radiculară postterapeutică cu reosificare.

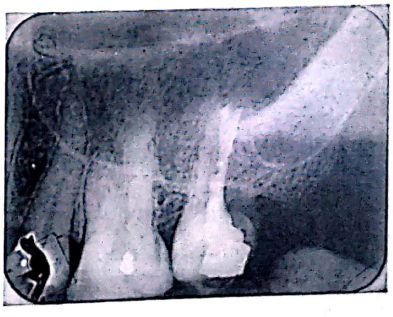

Scanned with OKEN Scanner

RADIODIAGNOSTICUL PARODONTOPATIILOR MARGINALE

Parodonțiul marginal — complex anatomic care asigură legătura morfofuncțională a dintelui în maxilar este format din: *gingie, ligamentul alveolodentar, cementul radicular* și *osul alveolar.*

Îmbolnăvirile parodonțiului marginal, ca urmare a unor cauze diverse: septice, mecanice (traumatice), toxice, iritative etc., se pot prezenta sub forma de *gingivite* sau *parodontite superficiale*, care, de regulă, nu afectează osul și nu se traduc prin imagini radiologice evidente.

Cu o mare frecvență se întîlnesc însă *parodontopatiile marginale cronice progresive* (peste 50% din populația adultă), în *etiopatogenia* cărora sînt incriminați factori multipli endo- și exogeni, cu acțiune prelungită, cumulativă și complexă și în care afectarea *distrofică inflamatorie* a parodonțiului osos constituie elementul fundamental; în aceste cazuri se impune examenul radiologic, care dă o imagine concludentă a *formei* și *gradului* leziunilor osoase.

Sînt furnizate, de asemenea, date utile în ceea ce privește *indicațiile terapeutice* și atitudinea față de dinți, cît și în ceea ce privește *evoluția* și *rezultatele tratamentelor* efectuate.

Radiografia arată, în general, o imagine de demineralizare care începe cu lamina dura la nivelul limbusului alveolar. Osul spongios subiacent leziunii incipiente devine mai transparent, aspect denumit în radiologie *osteoporoză.* Atît timp cît țesutul conjunctiv endoosos își păstrează caracterele specifice, osul se poate remineraliza, își recapătă aspectul normal după stingerea factorilor etiopatogenici, dar cu o modificare a structurii. Ochiurile spongioasei se lărgesc și au un aspect mai rudimentar. Acest aspect este numit de unii autori *juvenilizare*, termen întrebuințat pentru a defini o structură de curînd constituită pe un fond osos vechi.

În procesele de demineralizare la care factorul etiopatologic continuă să acționeze, țesutul conjunctiv endoosos, suport al sărurilor minerale, poate degenera în țesut de granulație sau în țesut fibros. În această situație, demineralizarea devine definitivă, osul nu se mai poate reface, parodonțiul marginal, *septurile interdentare, apar ca amputate. Resorbția verticală în formă de pilnie* începe la nivelul limbusului alveolar, se întinde de-a lungul rădăcinilor și merge progresiv, putînd interesa tot osul pînă în jurul apexului, astfel încît dă impresia că *dintele plutește fără un suport osos*, aspect denumit *parodontoliză totală.*

Dar în afectarea parodonțiului marginal mai intervin și procese degenerative osoase ca urmare a leziunilor *distrofice* care au loc la acest nivel. La baza acestora stă al doilea tip de leziune distructivă osoasă, *osteoliza*, care se datorește acțiunii de fagocitare pe care o au osteoclastele. Parodonțiul marginal se retrage pe întinderi mari, dezgolind treptat rădăcinile unor grupe de dinți, chiar ale întregii arcade.

Se indică: — radiografii în incidențe retroalveolare (pe grupe de dinți);

— radiografii panoramice;

— radiografii retroalveolare cu dispozitive de corecție ale înclinării fasciculului de radiații prin suport special pentru film.

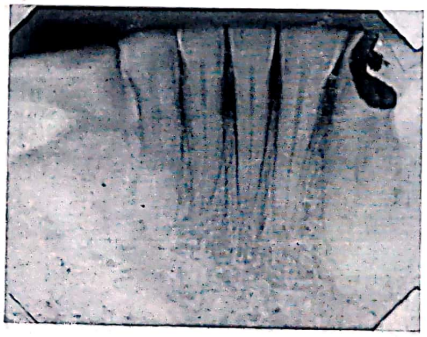

Fig. 94 a — Diagnostic clinic. Parodontită cronică marginală. *Examen radiologic.* Radiografie retroalveolară izometrică și ortoradială a incisivilor inferiori. Septurile osoase interradiculare apar osteoporozate, mai accentuat spre limbusul alveolar. Între rădăcini se pot identifica canale osoase arteriale a căror imagine este accentuată față de normal. *Diagnostic radiologic.* Demineralizare a parodonțiului marginal.

Fig. 94 b — Diagnostic clinic. Parodontită cronică marginală unidentară. *Examen radiologic.* Radiografia de mandibulă defilată pentru treimea anterioară. Septul osos interdentar între canin și primul premolar este distrus, dezgolind suprafețele radiculare respective pînă în apropierea apexurilor. *Diagnostic radiologic.* Pungă osoasă marginală la primul premolar inferior.

Scanned with OKEN Scanner

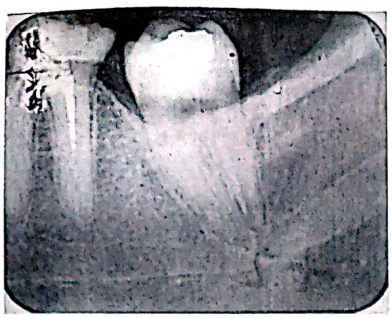

Fig. 94 c — Diagnostic clinic Control pentru molarul trei inferior. *Examen radiologic*. Radiografie retroalveolară izometrică şi ortoradială pentru molarul doi inferior. Molarul de minte, din cauza absenţei pe arcadă a molarului de 12 ani, s-a mezializat, înclinîndu-se uşor. Din această cauză, septul osos interdentar apare oblic, dînd o falsă imagine de resorbţie marginală. Se constată prezenţa delimitării nete şi prezenţa corticalei osoase. *Diagnostic radiologic*. Molarul de minte mezializat, fără modificări patologice.

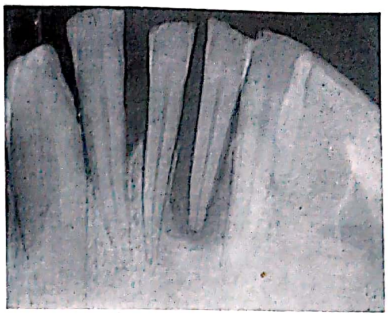

Fig. 94 d — Diagnostic clinic. Parodontită cronică marginală. Mobilitate a unui incisiv central. *Examen radiologic*. Radiografie retroalveolară izometrică cu film ocluzal. Parodonţiul în jurul incisivului central inferior este complet distrus, dintele plutind fără suport osos. *Diagnostic radiologic*. Parodontită marginală cronică cu osteoliză totală unidentară.

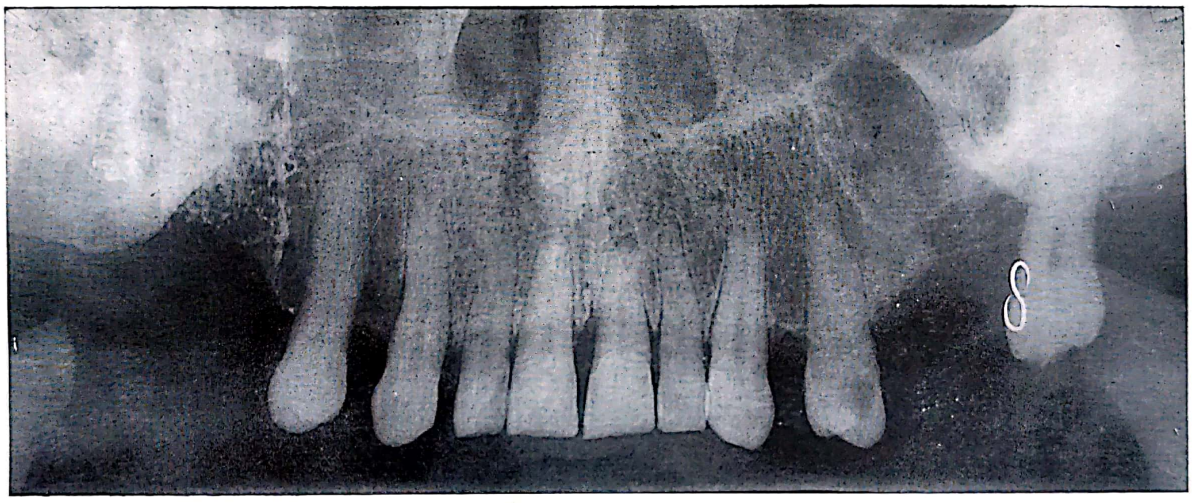

Fig. 95 a

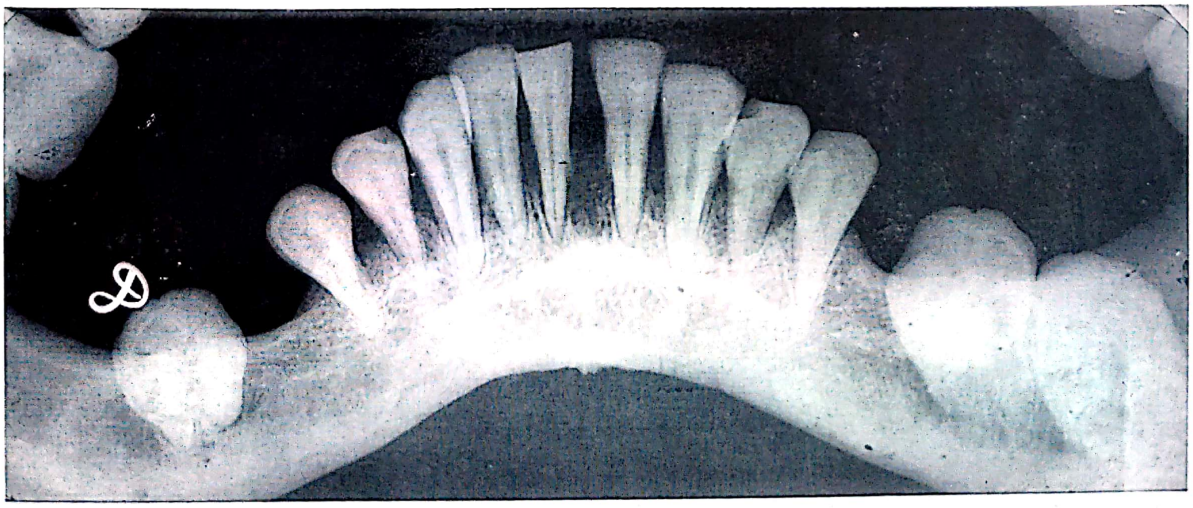

Fig. 95 b

Fig. 95 a, 95 b — Diagnostic clinic. Parodontopatie cronică. *Examen radiologic*. Radiografie panoramică pentru maxilar şi mandibulă. Parodontopatie marginală cronică cu atrofie întinsă mixtă, orizontală, şi verticală.

Scanned with OKEN Scanner

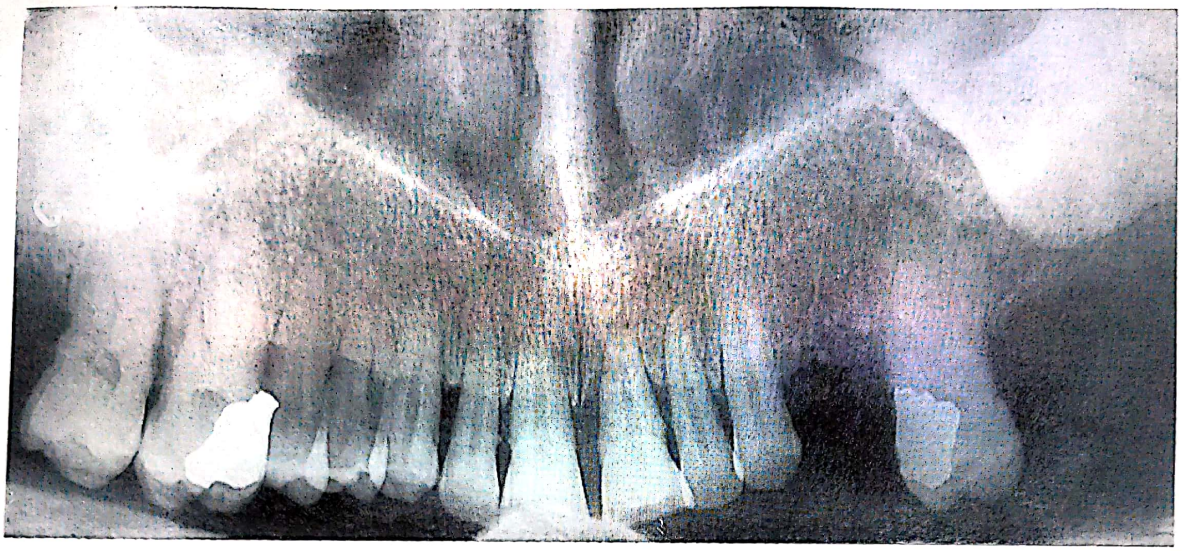

Fig. 95 c

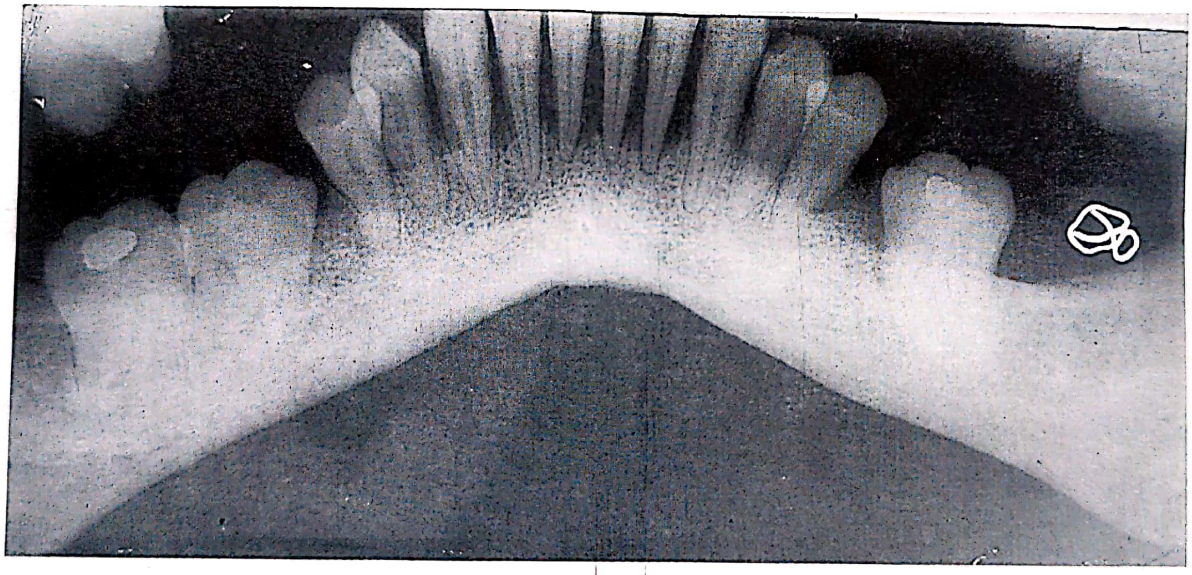

Fig. 95 d

Fig. 95 c și d — Diagnostic clinic. Parodontopatie diabetică. *Examen radiologic.* Radiografie panoramică a mandibulei și a maxilarului superior. Resorbția septurilor osoase interdentare este completă, cu aspect de parodontopatie totală la frontul inferior și superior, resorbție foarte avansată la ceilalți dinți.

Scanned with OKEN Scanner

RADIODIAGNOSTICUL ÎN ANOMALIILE DENTARE

Anomaliile dentare sînt de obicei congenitale şi datorate, fie unor factori ereditari-genetici, fie unor factori care-şi exercită influenţa în timpul dezvoltării embrionare (toxici, infecţioşi, fizici etc.).

a) **Anomalii de număr** (fig. 96, 97)

— *Anodonţia*, absenţa congenitală a tuturor dinţilor, este excepţională.

— *Hipodonţia* (oligondonţia), diminuarea numărului dinţilor este explicată prin lipsa formării unor muguri dentari primitivi, prin atrofia germenilor dentari sau prin nedezvoltarea completă a acestora. Mai frecvent lipsesc incisivii laterali superiori, molarii de minte inferiori, incisivii inferiori, premolarii I şi II inferiori. Uneori hipodonţia sau anodonţia constituie una dintre manifestările clinice ale unor sindroame ereditare complexe: polidisplazia ectodermică Christ Sienmens, sindromul Bloch-Sulberger, sindromul Franceschetti, sindromul Apert, Crouzon etc.

În aceste cazuri, numărul dinţilor absenţi este mare, iar cei care persistă sînt nanici, deformaţi, cu întîrzieri de erupţie sau rămîn incluşi.

— *Dinţi supranumerari* (polidonţie, hiperodonţie), provenind prin formarea şi mineralizarea mai multor muguri ai unei lame dentare sau prin subdiviziunea germenului dentar primitiv; sînt interpretaţi în general ca o reminiscenţă a *polyphyodontismului primitiv*. Se pot întîlni de-a lungul întregii arcade, cu cea mai mare frecvenţă însă în regiunea frontală superioară (meziodens) sau în prelungirea arcadei (al IV-lea molar). Dinţii supranumerari pot avea o dezvoltare normală ca formă şi dimensiuni; de regulă, ei sînt însă mai mici şi deformaţi (odontoizi); de asemenea, rămîn frecvent în incluzie şi provoacă tulburări în erupţia dinţilor normali (înghesuiri, ectopii).

b) **Anomalii de volum, formă şi structură** (fig. 98)

Fig. 96 a — Examen radiologic. Radiografia retroalveolară izometrică şi ortoradială. *Diagnostic radiologic.* Anadonţia incisivului lateral superior cu persistenţa dintelui temporar.

Fig. 96 b — Examen radiologic. Radiografie r.i.o. pentru premolari inferiori. *Diagnostic radiologic.* Caninul şi primul premolar inferior sînt pe cale de a erupe. Molarul doi de lapte este prezent pe arcadă. Anodonţia celui de al doilea premolar inferior.

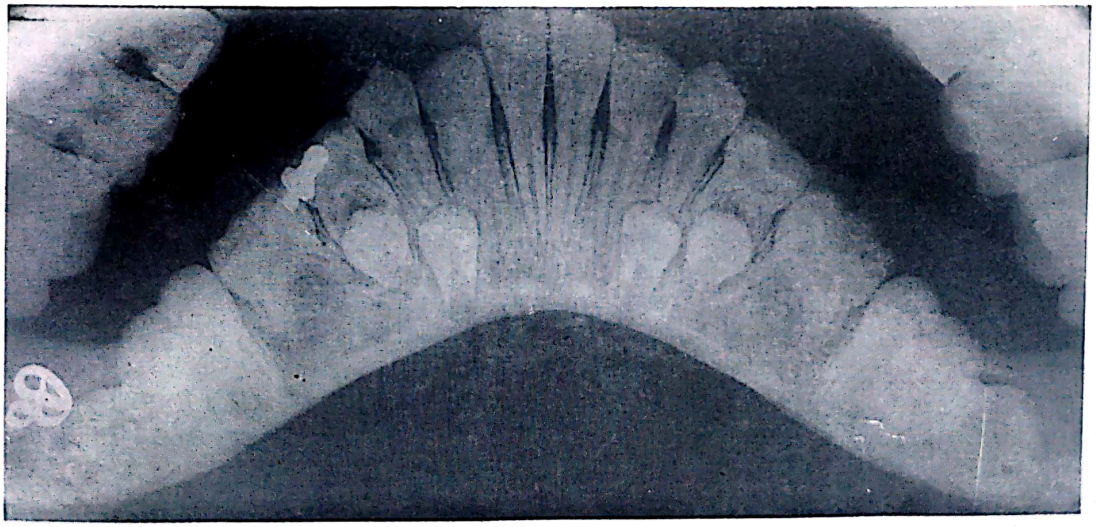

Fig. 96 c — Examen radiologic. Radiografie panoramică a arcadei inferioare. *Diagnostic radiologic.* Anodonţie bilaterală a premolarului doi inferior. Prezenţa bilaterală a mugurilor dentari ai caninilor, primilor premolari şi ai molarilor de minte.

Scanned with OKEN Scanner

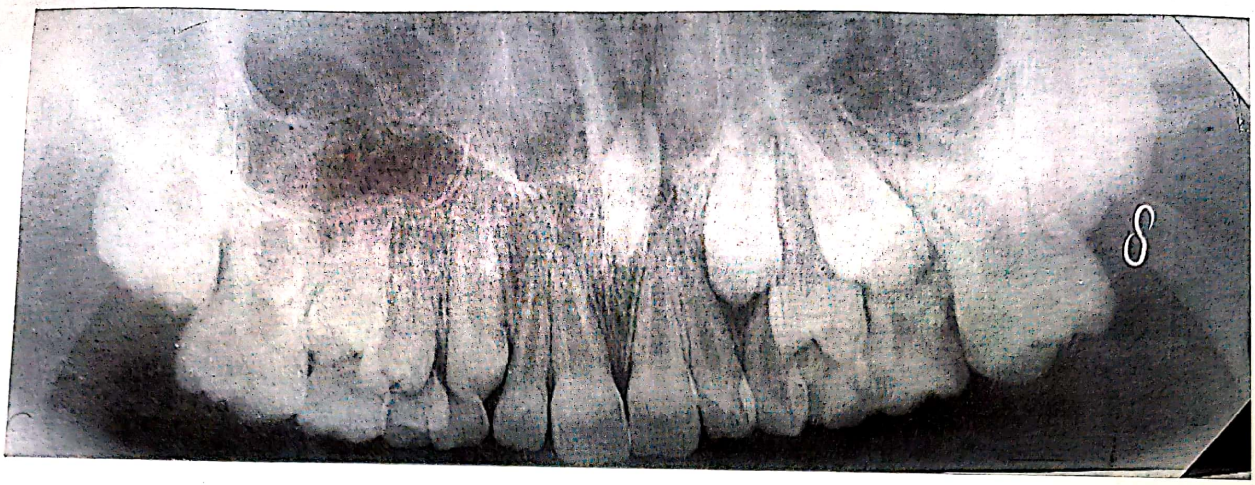

Fig. 97 a

Fig. 97 b

Fig. 97 a — Examen radiologic. Radiografie panoramică. Între rădăcinile incisivilor centrali superiori apare un dinte supranumerar cu rădăcina incomplet formată și coroana orientată spre fosa nazală. Dinții permanenți ai grupului frontal erupți, avînd apexurile însă incomplet închise, au rădăcinile ușor distalizate, în V. Caninii și premolarii permanenți în stadii avansate de dezvoltare, cu persistența dinților temporari ce au rizaliză accentuată. *Diagnostic radiologic.* Meziodens.

Fig. 97 b — Examen radiologic. Radiografie retroalveolară izometrică și ortoradială pentru incisivii centrali superiori. *Diagnostic radiologic.* Falsă imagine de meziodens, datorită suprapunerii și însumării parțiale a rădăcinilor și coroanelor incisivului central erupt în poziție normală și a incisivului lateral în poziție vicioasă, erupt incomplet.

Fig. 97 c — Diagnostic clinic: Anomalii de erupție dentară. *Examen radiologic.* Radiografie panoramică. *Diagnostic radiologic*: Dinți supranumerari în incluzii multiple.

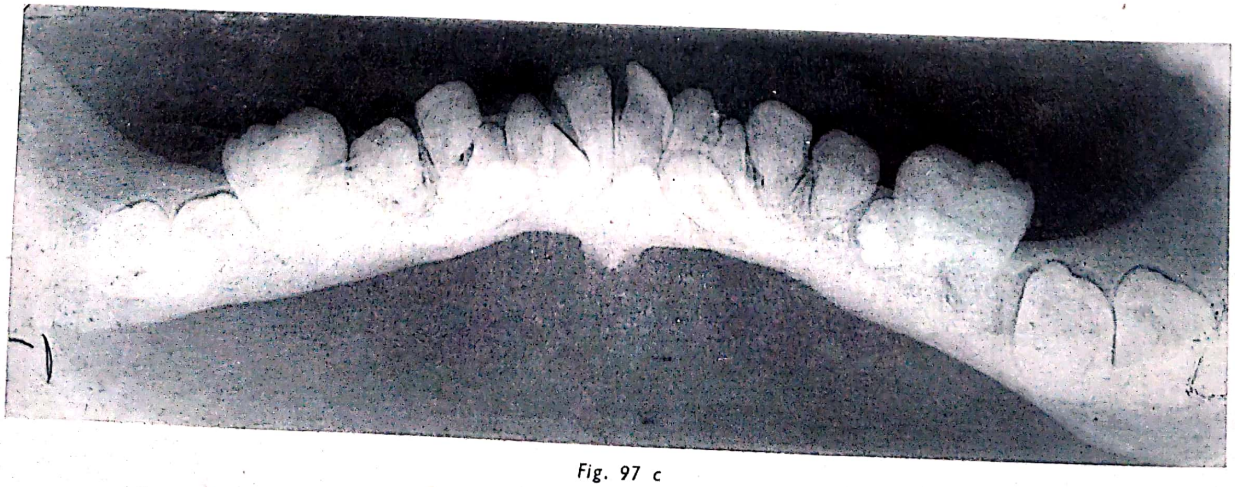

Fig. 97 c

Scanned with OKEN Scanner

— *Deformații coronare*, coroane voluminoase, globuloase, cu tuberculi supranumerari *(macrodonție)* sau dinți *nanici* (microdonție);

— dinți atrofici de formă conoidă, uneori ascuțiți, răsuciți, în echer etc.

— *Gigantismul coronar* favorizează rămînerea în incluzie a dinților.

c) **Hipoplazii, displazii, atrofii** ale țesuturilor dure dentare (smaltul, dentina), care îmbracă diferite aspecte: eroziuni, procese distructive ale coroanei, uneori stigmate cicatriceale (displazii — *dinți Hutchinson*), alteori evolutive și după naștere, putînd duce la topirea întregii porțiuni coronare (distrofii), hipocalcificări ale smaltului și dentinei *(hipoplazia brună ereditară, dentina opalescentă ereditară Capdepont, dentinogenesis imperfecta Hodge* etc.).

d) **Anomaliile radiculare** îmbracă diferite forme:

— *dedublarea* rădăcinilor monoradicularilor, îndeosebi la premolarii inferiori;

— bifiditatea porțiunilor apexiene, îndeosebi la caninii superiori și premolarii superiori;

— rădăcini *supranumerare* la molari și îndeosebi la molarii de minte;

— *fuzionarea* rădăcinilor (uneori formînd un bloc) la molari;

— *deformații* radiculare: curburi accentuate, rădăcini îndoite în baionetă;

— rădăcini convergente, divergente.

Cunoașterea acestor anomalii este deosebit de importantă pentru efectuarea tratamentelor endodontice, deoarece ele coexistă cu deformații ale canalelor și cu orientarea schimbată a lor, cu îngustări sau chiar obstrucții ale canalelor, cu prezența de canale supranumerare sau ramificații secundare ale canalelor principale etc. De asemenea, anomaliile radiculare dau dificultăți deosebite în extracție.

Examenul radiografic este necesar chiar pentru anomaliile coronare, în special pentru a aprecia defectele de structură. El aduce însă date deosebit de utile, devenind indispensabil pentru diagnostic și tratament în cazul anomaliilor radiculare, al dinților supranumerari, al hipo- și anodonțiilor etc.

Imaginile radiologice sînt expuse unor factori de eroare și de aceea se impune efectuarea mai multor incidențe; interpretarea lor trebuie să fie făcută în coroborare cu datele clinice.

Se indică — radiografii în incidențe endobucale retroalveolare, izometrice și ortoradiale;

— radiografii axiale în plan ocluzal;

— radiografii de ansamblu — panoramice;

— radiografii segmentare în incidențe exobucale.

Rizaliza — resorbția rădăcinilor dentare.

Se întîlnesc:

a) *rizaliza fiziologică*, proces fiziologic în evoluția normală a dinților temporari, concomitentă și legată de dezvoltarea și erupția dinților permanenți;

b) *rizaliza patologică*, atît la dinții temporari, cît și la cei permanenți, datorită unor cauze variate:

— *infecții* cronice apicoperiapicale;

— tulburări *mecanice:* dinți incluși, odontoame, tumori chistice, ameloblastoame;

— tulburări *trofice*: afecțiuni generale (acromegalie), leziuni traumatice, tratamente ortodontice.

Examenul radiologic este singurul capabil să depisteze procesul, dînd relații utile privind întinderea lui, cauzele care l-au provocat, posibilitățile evolutive, tratamentul.

Imagini radiologice: în stadiul inițial, conturul apexului își pierde aspectul net, devine ușor neregulat, apoi se subțiază și se scurtează, dînd impresia unei topiri progresive; spațiul peridontal se șterge, putînd apărea și modificări ale osului alveolar, la început cu caracter resorbtiv, apoi productiv, umplînd golul rămas.

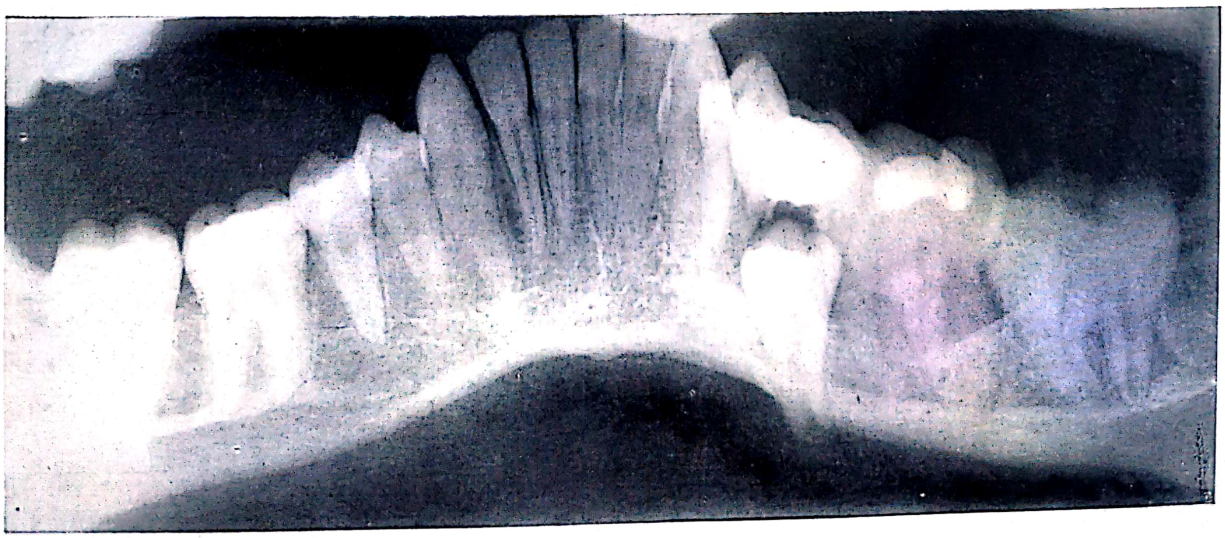

Fig. 98 a — Examen radiologic. Radiografie panoramică a mandibulei. *Diagnostic radiologic.* Macrodonție a molarilor de partea stîngă, împiedicînd erupția premolarului II, care prezintă un gigantism coronar.

Scanned with OKEN Scanner

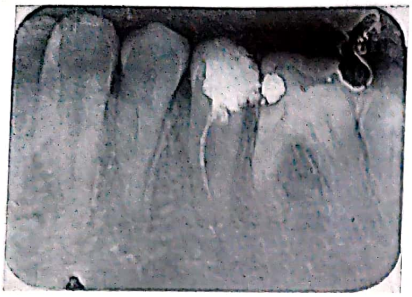

Fig. 98 b — Diagnostic clinic. Controlul obturației canalului radicular. *Examen radiologic.* Radiografie retroalveolară izometrică și ortoradială pentru premolarii inferiori. *Diagnostic radiologic.* Premolarii inferiori au rădăcinile dedublate — sînt prezente două canale radiculare. La premolarul doi, un singur canal este obturat, cel mezial.

În *rizaliza fiziologică* a dinților temporari se observă coroana dinților permanenți în evoluție, care apare înconjurată de un halo clar sub rădăcinile resorbite, scurtate și subțiate ale dinților temporari supraiacenți.

Se indică incidența retroalveolară, izometrică și ortoradială, radiografia panoramică.

Abraziunea suprafețelor triturante, proces fiziologic, mai accentuat la masticația de tipul predominant frecător, apare radiologic prin reducerea smalțului de pe fața ocluzală, dispariția cuspizilor și reducerea în volum a camerei pulpare.

Se indică radiografii retroalveolare interproximale cu film cu aripioare.

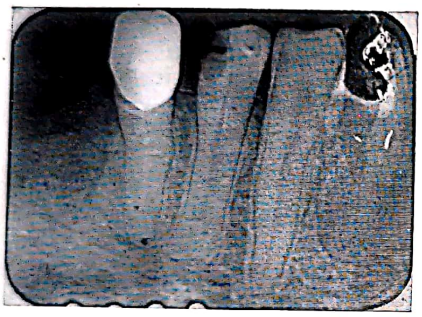

Fig. 98 c — Examen radiografic. Radiografie retroalveolară izometrică și ortoradială a premolarilor inferiori. *Diagnostic radiologic.* Porțiunea apexiană a primului premolar inferior este dedublată, canalul radicular bifurcîndu-se.

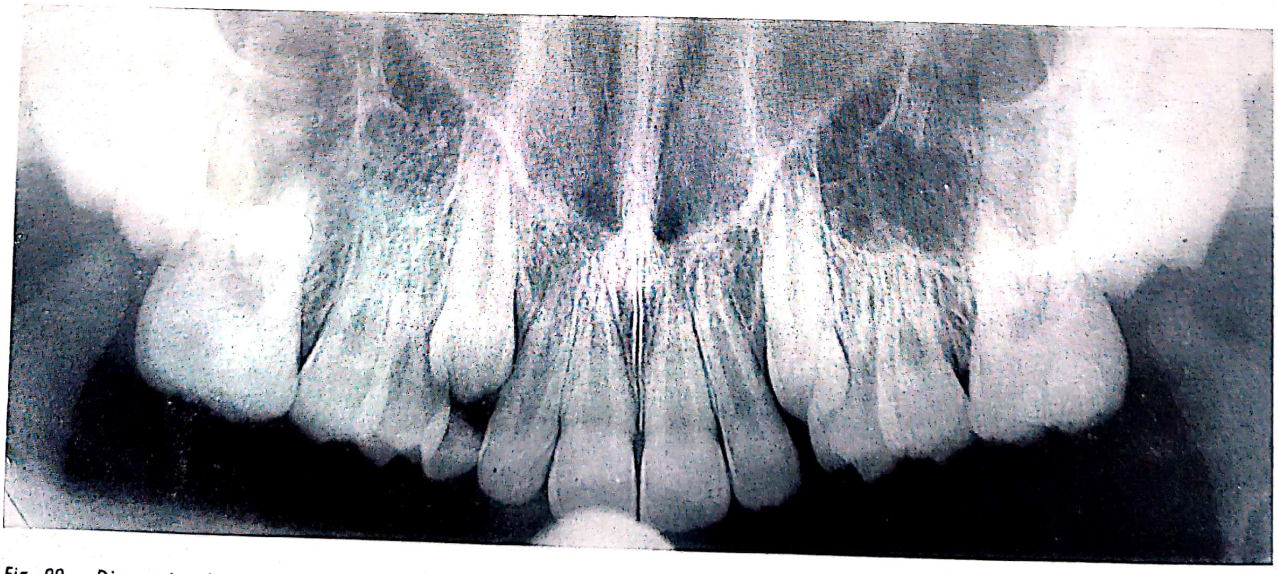

Fig. 99 — Diagnostic clinic. Prezența pe arcadă a caninului de lapte cu întîrziere în erupția canînilor definitivi. *Examen radiologic.* Radiografia panoramică a maxilarului. Rizaliză fiziologică completă a caninului de lapte. Între coroana incisivului lateral și a primului premolar se află coroana caninului de lapte. Apare și haloul clar al sacului folicular al caninului definitiv. *Diagnostic radiologic.* Rizaliză completă a caninului de lapte. Caninii permanenți, într-un stadiu avansat de evoluție, sînt încă reținuți datorită probabil lipsei de spațiu pe arcadă.

Scanned with OKEN Scanner

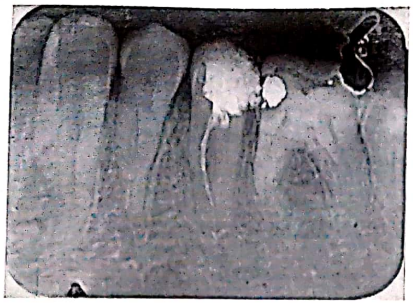

Fig. 98 b — Diagnostic clinic. Controlul obturației canalului radicular. *Examen radiologic.* Radiografie retroalveolară izometrică și ortoradială pentru premolarii inferiori. *Diagnostic radiologic.* Premolarii inferiori au rădăcinile dedublate — sînt prezente două canale radiculare. La premolarul doi, un singur canal este obturat, cel mezial.

În *rizaliza fiziologică* a dinților temporari se observă coroana dinților permanenți în evoluție, care apare înconjurată de un halo clar sub rădăcinile resorbite, scurtate și subțiate ale dinților temporari supraiacenți.

Se indică incidența retroalveolară, izometrică și ortoradială, radiografia panoramică.

Abraziunea suprafețelor triturante, proces fiziologic, mai accentuat la masticația de tipul predominant frecător, apare radiologic prin reducerea smalțului de pe fața ocluzală, dispariția cuspizilor și reducerea în volum a camerei pulpare.

Se indică radiografii retroalveolare interproximale cu film cu aripioare.

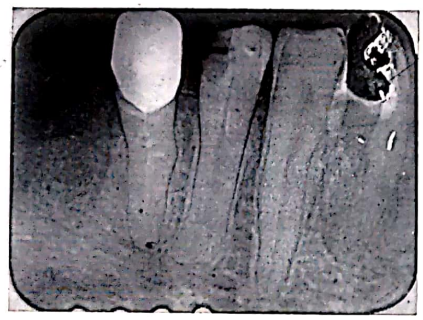

Fig. 98 c — Examen radiografic. Radiografie retroalveolară izometrică și ortoradială a premolarilor inferiori. *Diagnostic radiologic.* Porțiunea apexiană a primului premolar inferior este dedublată, canalul radicular bifurcîndu-se.

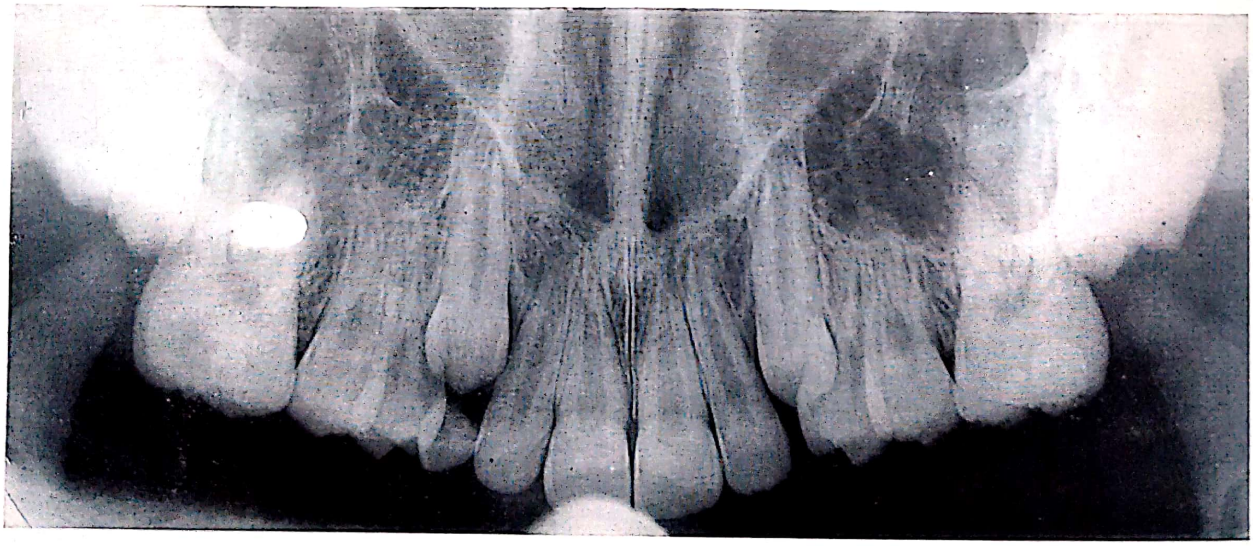

Fig. 99 — Diagnostic clinic. Prezența pe arcadă a caninului de lapte cu întîrziere în erupția caninilor definitivi. *Examen radiologic.* Radiografia panoramică a maxilarului. Rizaliză fiziologică completă a caninului de lapte. Între coroana incisivului lateral și a primului premolar se află coroana caninului de lapte. Apare și haloul clar al sacului folicular al caninului definitiv. *Diagnostic radiologic.* Rizaliză completă a caninului de lapte. Caninii permanenți, într-un stadiu avansat de evoluție, sînt încă reținuți datorită probabil lipsei de spațiu pe arcadă.

Scanned with OKEN Scanner

Fig. 100 a — Diagnostic clinic. Abraziune. *Examen radiologic.* Radiografie interproximală. Abraziune accentuată a frontului superior, unde coroanele sînt reduse la o treime ; abraziune moderată a frontului inferior, reprezentînd numai dispariția crestelor incizale.

Fig. 100 b și 100 c — Diagnostic clinic. Abraziune. *Examen radiologic.* Radiografie retroalveolară izometrică și ortoradială. Premolarii și molarii inferiori prezintă abraziunea suprafețelor triturante, cuspizii sînt dispăruți.

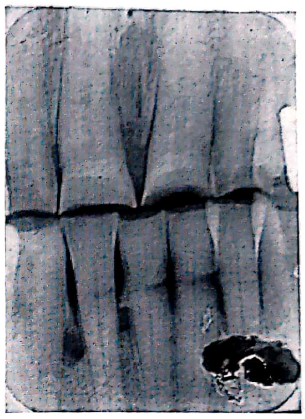

Fig. 100 a

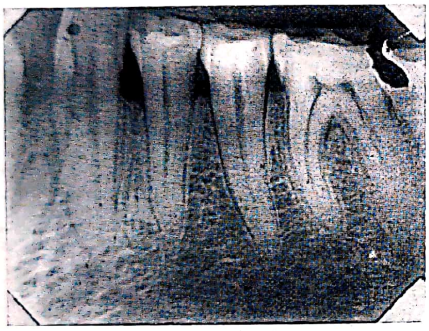

Fig. 100 b

Fig. 100 c

Scanned with OKEN Scanner

RADIODIAGNOSTICUL ÎN INCLUZIA DENTARĂ

Rămînerea în grosimea osului la locul normal de formare sau în ectopie a dinților complet dezvoltați, după perioada lor de erupție fiziologică, este posibilă pentru toate grupele dentare; se observă însă cu o frecvență mai deosebită la caninii superiori și molarii de minte inferiori și superiori. În incluzie sînt găsiți adesea dinții supranumerari. Incluzia poate fi *unidentară*, *bidentară* simetrică și, mai rar, *multiplă*; se datorește unor factori complecși (anomalii sau ectopii ale germenilor, malformații coronoradiculare, obstacole în calea erupției, odontoame, boli distrofiante, hipodezvoltarea maxilarelor etc).

Incluzia dinților temporari este excepțională. Se întîlnește așa-zisa « incluzie » secundară, respectiv *reintruzia* unui dinte (de regulă molarul II) temporar care, după ce a erupt, se reînfundă în procesul alveolar datorită presiunii exercitate de dinții permanenți vecini (molarul de 6 ani și premolarul I) care au o erupție convergentă. Deși acest mecanism este negat de unii autori, totuși depistarea radiologică a unor obturații de amalgam pe molarul inclus confirmă posibilitatea incluziei secundare.

Dinții incluși nu dau de regulă simptome caracteristice, suspiciunea prezenței lor intraosoase fiind trezită de absența pe arcadă și de apariția unor complicații (infecțioase, mecanice, chistice etc.).

Examenul radiologic este indispensabil pentru a-i pune în evidență și furnizează, de asemenea, date valoroase privind atitudinea terapeutică adecvată *(odontectomie, redresare chirurgicală ortodontică, replantare)* în raport cu *sediul* și *profunzimea în os*, raporturile de vecinătate, *existența spațiului pe arcadă* etc.)

Radiografia dă informații asupra proceselor patologice asociate (chist folicular, odontom).

Se indică:

a) incidențe retroalveolare izometrice și ortoradiale;

b) incidența axială cu film ocluzal, pentru a preciza poziția în grosimea osului;

c) stereoradiografia;

d) radiografia panoramică;

e) radiografii exobucale, indispensabile în cazul ectopiilor la distanță (în sinus, în ramul ascendent al mandibulei, în apofiza condiliană, în porțiunea bazilară a mandibulei).

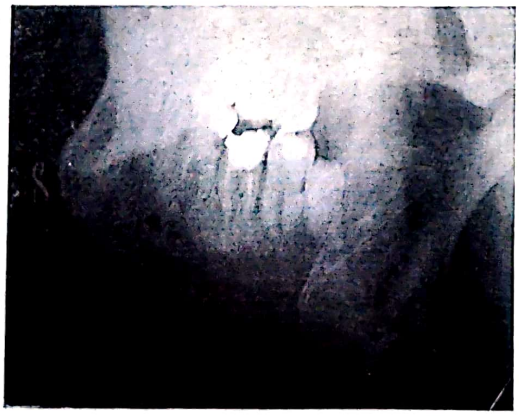

Fig. 101 a — Examen radiologic. Radiografie de mandibulă defilată pentru unghi. *Diagnostic radiologic.* Este prezent al patrulea molar în incluzie.

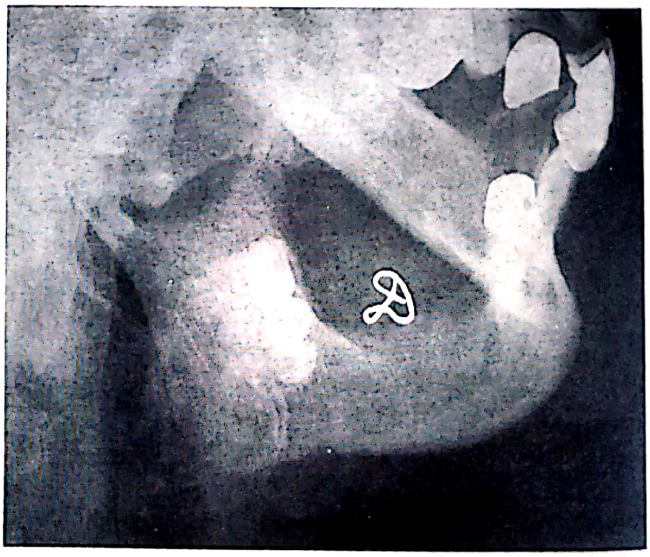

Fig. 101 b — Examen radiologic. Radiografia mandibulei în incidență defilată. *Diagnostic radiologic.* Incluzia în ramura ascendentă în poziție orizontală a doi molari inferiori. Este vorba de molarul de minte și un al patrulea molar.

Scanned with OKEN Scanner

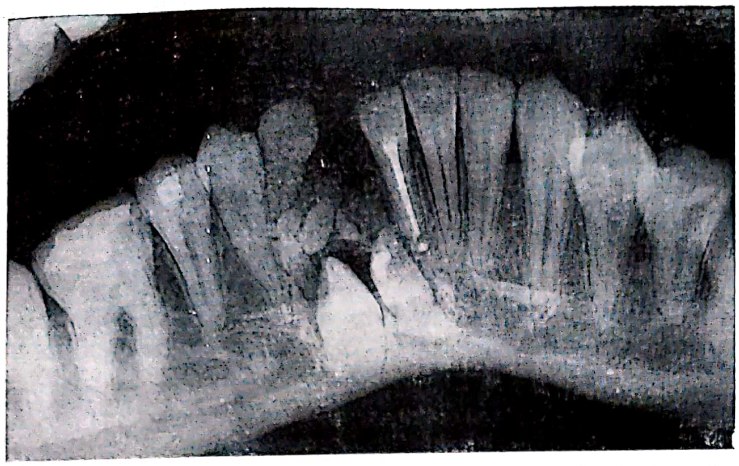

Fig. 101 c — Examen radiologic. Radiografie panoramică a mandibulei. *Diagnostic radiologic.* Incisivul lateral și caninul inferior sînt ținuți în incluzie prin prezența mai multor dinți supranumerari nanici. Caninul de lapte este prezent pe arcadă.

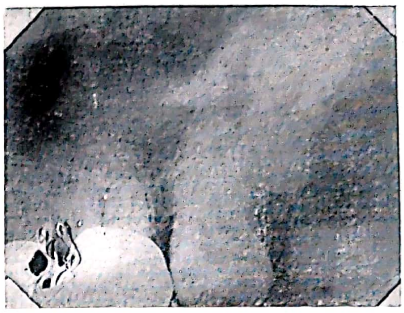

Fig. 101 e — Diagnostic clinic. Algii tuberozitare. *Examen radiologic.* Radiografie retrcalveolară izometrică și ortoradială. *Diagnostic radiologic.* Molar de minte inclus în peretele posterior al sinusului maxilar în poziție inversată.

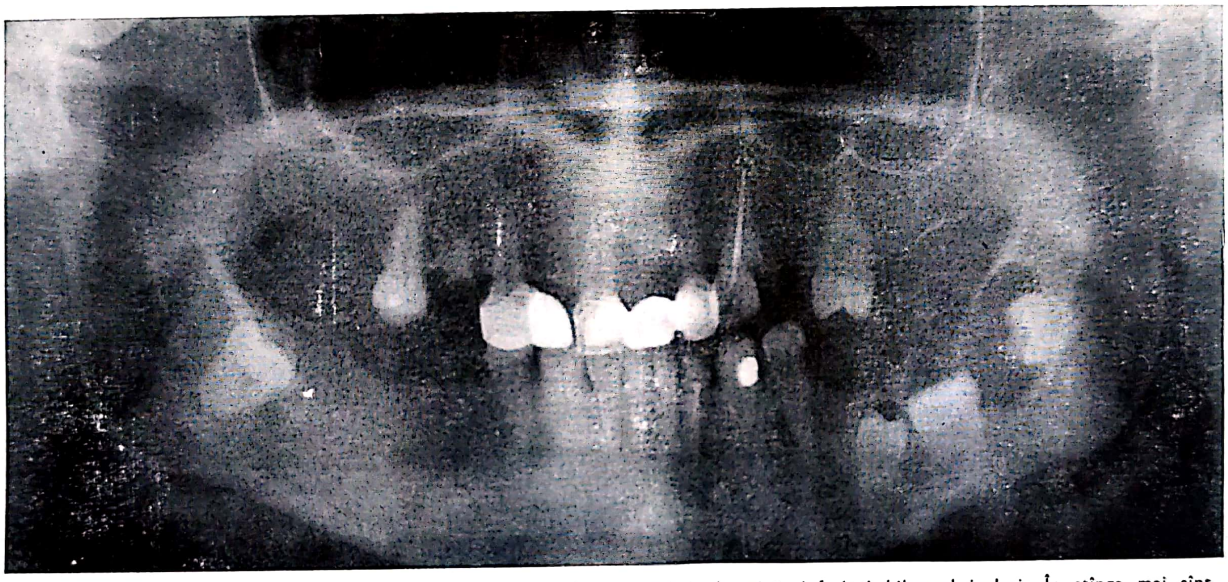

Fig. 101 d — Examen radiologic. Pantomografie. *Diagnostic radiologic.* Molarii de minte inferiori bilateral incluși. În stînga mai sînt incluși al doilea premolar și al doilea molar. Molarii inferiori stîngi au chisturi foliculare.

LOCALIZAREA DINȚILOR INCLUȘI

Pentru *arcada inferioară* se efectuează radiografii retroalveolare sau panoramice și radiografii axiale cu film ocluzal. Precizăm necesitatea unei incidențe strict axiale, referindu-ne la grupa de dinți de pe arcada vecină cu dintele inclus. Incidențele relativ axiale, la care dinții de pe arcadă nu apar strict circular, neavînd canalul ca un punct radiotransparent central, nu sînt concludente. Pentru a ilustra faptul că incidențele incorecte nu sînt concludente, atît pentru mandibulă cît și pentru maxilar, ne vom referi la caninul superior, unde radiografiile corect axiale sînt foarte greu de obținut din cauza înclinării dinților a căror axă se întîlnește într-un punct situat la 1,5 cm intern de nazion.

Pe radiografia pseudoaxială apare imaginea unui dinte mult scurtat, cu opacitate mai puternică în dreptul coroanei.

Caninul inclus vestibular de apexul incisivului lateral se proiectează palatinal de coroana incisivului, ceea ce duce la erori de diagnostic.

Pentru o corectă localizare a caninului superior inclus, precum și a oricărui alt dinte inclus, metoda cea mai indicată este aplicarea *legii paralaxei*. La efectuarea unei radiografii, elementele anatomice din planuri diferite se proiectează pe film cu anumite raporturi. La efectuarea unei a doua radiografii, la care sursa de radiații s-a deplasat într-o direcție X, atunci pe filmul obținut raporturile dintre elementele anatomice se schimbă, și anume cele apropiate de film se vor deplasa în aceeași direcție cu sursa de radiații, cele apropiate de tubul radiogen se vor deplasa în direcție contrară.

În cazul caninului superior se vor efectua două radiografii. Prima centrată ca pentru incisivul lateral prezent pe arcadă, a doua ca pentru canin, dacă ar fi prezent. Pe a doua radiografie imaginea caninului inclus se va deplasa spre mezial față de apexul incisivului de pe arcadă, în cazul incluziei vestibulare și se va deplasa spre distal în cazul incluziei palatinale.

Scanned with OKEN Scanner

RADIODIAGNOSTICUL ÎN EXTRACŢIA DENTARĂ

Extracţia dinţilor, considerată o *intervenţie de necesitate*, la care nu trebuie să se recurgă decît cu foarte mult discernămînt, numai în cazurile în care tot ansamblul terapeutic de care stomatologia dispune în prezent nu poate fi eficient, beneficiază larg de examenul radiografic, atît pentru *indicaţiile şi tehnica de efectuat*, cît şi pentru *controlul evoluţiei postoperatorii*.

Radiografia furnizează date indispensabile, care scapă examenului clinic, privind *starea dintelui* şi a *structurilor înconjurătoare*, privind *forma* şi *întinderea proceselor patologice*; se apreciază pe radiografie, în cazul distrucţiilor coronoradiculare întinse dacă dintele respectiv mai poate fi recuperat morfologic, prin reconstituiri ortopedice, precum şi dacă este posibilă o eradicare a proceselor patologice prin metodele conservatoare.

Deşi în principiu ar fi bine ca toate extracţiile să fie precedate de un examen radiologic, în practică acest lucru nu este posibil.

Se poate renunţa la radiografie în cazurile de mare urgenţă (anumite forme de parodontite, leziuni traumatice), precum şi atunci cînd indicaţia de extracţie este categorică, şi cînd se apreciază prin examenul clinic că tehnica nu va întîmpina dificultăţi (dinţi cu mobilitate accentuată, resturi radiculare uşor accesibile etc.). Dar *radiografia se impune ori de cîte ori există premisele clinice ale unei extracţii dificile* (molari de minte, dinţi multiradiculari, fracturi radiculare cu resturi profunde în os, dinţi sinuzali etc.). Radiografia pune în evidenţă *anomalii radiculare*, procese *patologice* care îngreuiază tehnica *(hipercementoză, odontome satelite* etc.*)*., raporturile de vecinătate riscante *(sinus, canal dentar* etc.*)*, făcînd astfel posibilă o adaptare cît mai adecvată a tehnicii.

Radiografia singură poate decela *resturi radiculare* rămase intraosos după extracţii vechi şi care pot declanşa manifestări patologice tardive, cu o simptomatologie clinică adesea neconcludentă.

În *fracturile dinţilor sinuzali* (premolari, molari superiori), controlul radiografic se impune pentru a localiza restul radicular, şi anume:

— rest intrasinuzal (intracavitar) (fig. 102 *c, d)*;

— rest împins sub mucoasă (fig. 102 *a, b*).

Deschiderea accidentală a sinusului în cursul extracţiei este mai greu decelabilă pe radiografia efectuată imediat sau în zilele următoare; *comunicările bucosinuzale* rămase după asemenea deschideri pot fi puse în evidenţă radiologic, fie prin introducerea unei sonde metalice, fie instilîndu-se substanţă de contrast (lipiodol) (fig. 102 *e, f*).

Tot prin radiografie sînt depistate *eventualele cavităţi patologice endoosoase* (chisturi) în care pot fi împinse rădăcinile dentare fracturate în timpul extracţiei cu elevatorul.

Se indică;

a) radiografii în incidenţă retroalveolară;

b) radiografii în incidenţă axială (în cazul resturilor radiculare profunde);

c) radiografii panoramice (în extracţii multiple);

d) radiografii în incidenţe extrabucale (molari de minte incluşi, trismus);

e) radiografii cu diferite sisteme *localizatoare* pentru resturi radiculare profunde, vechi.

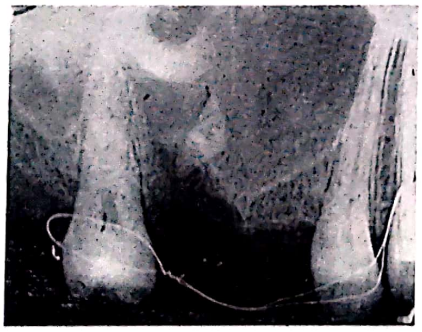

Fig. 102 a — Diagnostic clinic. Accident de extracţie dentară. *Examen radiologic.* Radiografie retroalveolară izometrică şi ortoradială pentru molarul doi superior. Pe film apare un rest radicular care se proiectează parţial în cavitatea sinuzală, avînd poziţia răsturnată, cu porţiunea fracturară orientată spre sinus. Pe dinţii de pe arcadă este ligaturat un fir metalic pentru a menţine tamponamentul de protecţie. *Diagnostic radiologic.* Rest radicular în porţiunea inferioară a sinusului, probabil submucos.

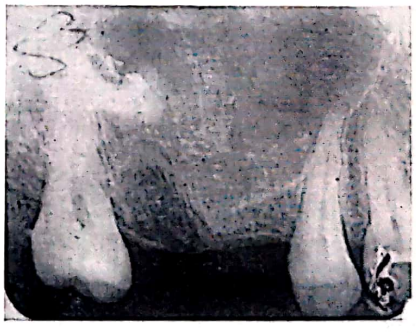

Fig. 102 b — Diagnostic clinic. Accident de extracţie dentară. *Examen radiologic.* Radiografie retroalveolară izometrică şi ortoradială pentru al doilea molar superior. *Diagnostic radiologic.* Rest radicular sub mucoasa sinuzală. Se văd urme de iodoform în plaga alveolară.

Scanned with OKEN Scanner

EXPLORAREA RADIOLOGICĂ ÎN DESCHIDERILE ALVEOLOSINUZALE

Deschiderea accidentală a sinusului maxilar în timpul extracției dentare, cu sau fără împingerea fragmentelor radiculare în cavitatea sinuzală, necesită uneori examen radiologic cu film endobucal. Pe aceste radiografii se poate observa întreruperea continuității osoase a peretelui sinuzal în dreptul alveolei dintelui extras, imagine de comunicare bucosinuzală. Pentru depistarea comunicării se pot efectua radiografii după introducerea prin plaga alveolară a unui stilet butonat. Radiografia cu lipiodol precizează forma și dimensiunea comunicării.

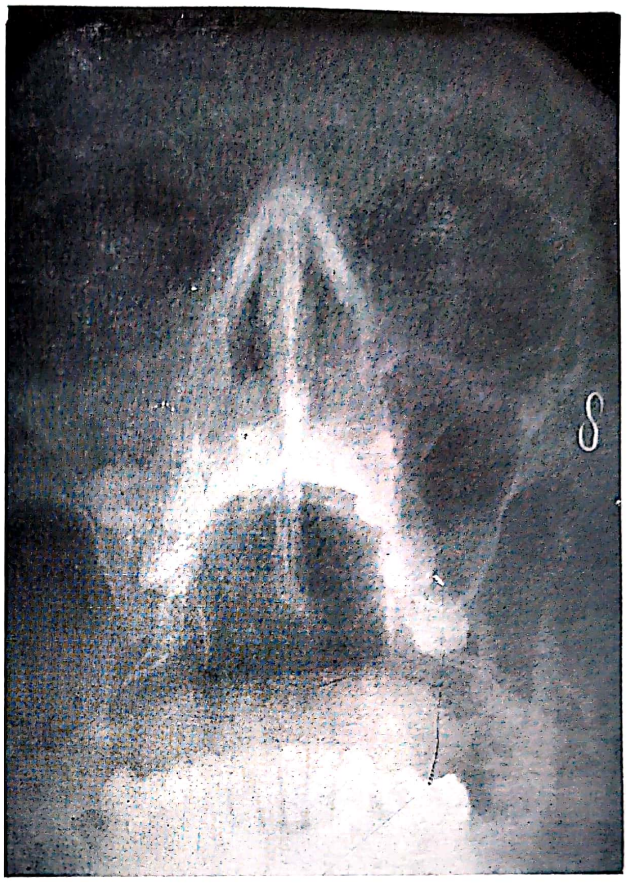

→

Fig. 102 c — Diagnostic clinic Accident de extracție dentară: împingerea restului radicular în cavitatea sinuzală. *Examen radiologic.* Radiografia sinusurilor anterioare în incidența Tcheboul. Apare un fragment dentar din primul molar superior, format din rădăcini și o porțiune din coroană, proiectat în totalitate în sinusul maxilar drept. Poziția dintelui este inversată, cu rădăcina în jos și înainte, ceea ce denotă faptul că restul dentar este liber în cavitate. Sinusul maxilar prezintă o ușoară voalare în regiunea alveolară și chiar în cavitatea sinuzală se proiectează urme de substanță radioopacă (iodoform).

→

Fig. 102 d — Același caz în radiografie de profil. Se confirmă prezența intrasinuzală a restului dentar. *Diagnostic radiologic.* Rest dentar intrasinuzal cu reacție sinuzală secundară.

Scanned with OKEN Scanner

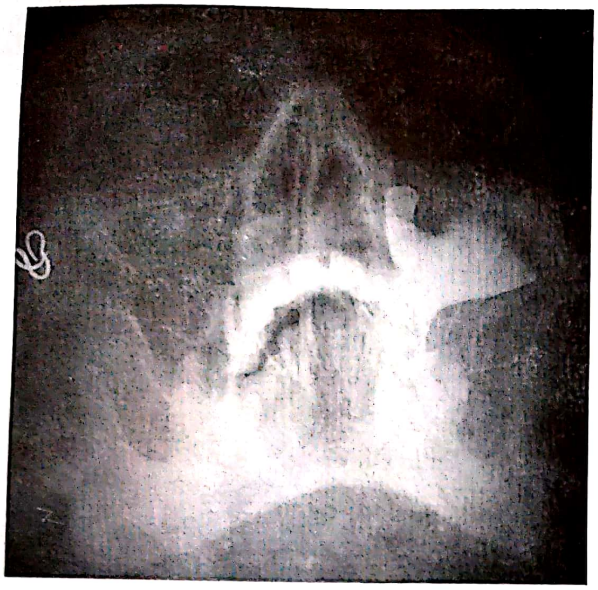

Fig. 102 e. — Diagnostic clinic. Comunicare bucosinuzală post-extracțională. *Examen radiologic.* Radiografia semiaxială a masivului facial cu substanță de contrast.

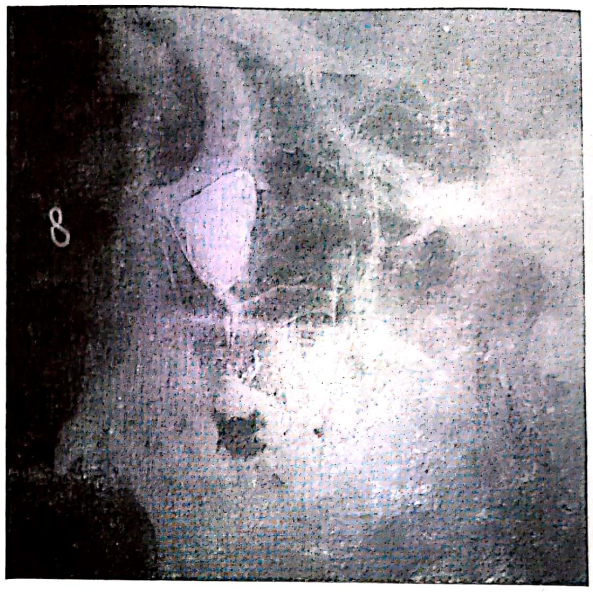

Fig. 102 f — Radiografia de profil a masivului facial — același caz. Substanța de contrast injectează traiectul comunicării bucosinuzale și umple lumenul cavității sinuzale, mulîndu-se pe mucoasa sinuzală îngroșată, ca urmare a reacției inflamatorii. *Diagnostic radiologic.* Îngroșări de mucoasă în sinusul maxilar, comunicare bucosinuzală.

Fig. 102 g, — Diagnostic clinic. Comunicare postextracțională cu o cavitate chistică. *Examen radiologic.* Radiografia sinusurilor anterioare incidența Blondeaux cu substanță de contrast.

Fig. 102 h — Radiografie de profil a masivului facial. Același caz. Substanță de contrast opacifiază traiectul comunicării alveolare cu o formațiune rotundă care pătrunde în cavitatea sinuzală, avînd pereți proprii ce o delimitează net. Această formațiune se află în treimea inferioară a sinusului pe care o ocupă parțial. Sinusul maxilar prezintă discrete îngroșări de mucoasă și are lumenul redus, dar clar. *Diagnostic radiologic.* Chist radicular care proemină în sinusul maxiliar, umplut cu substanță de contrast (umplere negativă a sinusului, spre deosebire de umplerea cavității sinuzale — *fig. 102 e, f* — umplere pozitivă).

Scanned with OKEN Scanner

RADIODIAGNOSTICUL ÎN INFECŢIILE OASELOR MAXILARE

Oasele maxilare sînt afectate de procese infecţioase de origine diferită, care produc în general *leziuni de tip distructiv şi necrotic* şi mai rar de *tip productiv — proliferativ*, încadrate sub termenul de osteită şi osteomielită.

Cele mai frecvent întîlnite sînt provocate de infecţiile bucale banale, nespecifice; acestea se produc, în marea majoritate a cazurilor, prin *însămînţarea directă* a osului:

— *infecţiile odontogene:* carii complicate, parodontopatii, plăgi postextracţionale, pericoronarite etc.;

— *leziuni traumatice:* fracturi deschise în cavitatea bucală, dinţi în focar, corpi străini etc.;

— *supuraţii în părţile moi perimaxilare* etc.

Mai rar se văd la maxilare *infecţii osoase de cauză generală (hematogenă)*:

— prin *metastaze* septice de la alte focare la distanţă (furuncul, panariţiu, otită);

— în cursul *bolilor infecţioase.*

Infecţiile specifice ale maxilarelor (sifilisul, tuberculoza) au devenit excepţionale.

În schimb, a crescut numărul de *necroze ale maxilarelor*, în special datorite tratamentelor cu radiaţii ionizante ale tumorilor bucomaxilofaciale.

Clinic apar evidente o serie de semne obiective şi subiective care orientează diagnosticul de osteomielită.

În ceea ce priveşte însă natura şi stadiul de evoluţie a leziunii, precum şi extensia ei, date de precizie aduce numai *examenul radiologic.*

Imaginea radiologică traduce procesele de demineralizare neomogenă ce caracterizează inflamaţia osoasă; pH-ul local este modificat în sensul acidifierii, iar circulaţia sanguină accentuată. Osteocitul îşi măreşte metabolismul ca urmare a acestei activităţi sporite; local, sărurile minerale sînt vehiculate din os în marea circulaţie, iar traveele osoase ale ţesutului spongios sînt subţiate. Prin pierderea unei cantităţi de săruri minerale, regiunea bolnavă devine mai radiotransparentă. Dar procesul inflamator osos afectează în intensităţi diferite zone mici, vecine, de ţesut conjunctiv endoosos. De asemenea, cronologic, îmbolnăvirea osoasă nu este simultană pe tot segmentul afectat, existînd unele insule bolnave înconjurate de ţesut pe cale de îmbolnăvire. Aceste motive determină o demineralizare neomogenă.

Cu cît procesul inflamator osos se învecheşte, demineralizarea neomogenă se accentuează prin apariţia procesului de vindecare, de depunere a sărurilor minerale în mici zone în care mielita s-a stins. Apar insule de eburnare osoasă, în care traveele osoase ale spongioasei se recalcifică, devin mai groase, cu structură neorganizată, specifică procesului de reparare. Pot exista insule de demineralizare alternînd cu os normal sau cu zone de scleroză. Această diversificare morfopatologică dă imaginea radiologică caracteristică pentru inflamaţia osoasă.

Mutaţiile calcice provocate de procesul distructiv şi reparator al osului, respectiv *necroza şi sechestraţia* cu decalcifiere masivă, cu sau fără distrugerea tramei conjunctive urmată de *procesul de reparaţie cu formarea de os nou*, care se restructurează treptat funcţional, se reflectă pe radiografii cu următoarele aspecte:

— o *estompare* a structurii osoase normale, cu ştergerea desenului trabecular şi lărgirea spaţiilor intertrabeculare şi a ochiurilor spongioasei;

— imaginea de *„os pătat"* sau *„zahăr topit"*, *„os marmorat"*, *„miez de pîine"*, *„os poros"* etc. şi anume: zone radiotransparente cu contur neregulat, inegal, alternînd cu zone radioopace de diferite intensităţi, pe alocuri mai crescute decît ale osului normal; uneori *plajele de demineralizare* îmbracă un aspect *difuz* sau *serpiginos*;

— *izolarea sechestrului* este marcată prin imaginea *„în sloiuri"* sau în *„sarcofag"*, sechestrul apărînd mai radioopac, înconjurat de o zonă clară radiotransparentă în care dă impresia că pluteşte.

Radioopacitatea sechestrului osos se datoreşte tot procesului inflamator care poate produce embolia septică a unui vas sanguin. Circulaţia fiind întreruptă, teritoriul osos care era irigat de vasul respectiv nu se mai poate demineraliza, cărăuşul sărurilor minerale — sîngele — nu mai circulă în segmentul respectiv. Osul se necrozează, rămîne burat de puroi şi microbi, dar din punct de vedere radiologic îşi păstrează radioopacitatea aproape normală.

De jur-împrejurul acestei zone clare, osul normal prezintă o zonă marginală cu un caracter mai flou, care continuă cu aspectul structural normal. Într-o fază mai avansată, pe măsură ce procesul reparator progresează, osul înconjurător se restructurează şi avansează îngustînd tot mai mult zonele de osteoliză.

În *formele localizate*, imaginile radiologice traduc procesele de demineralizare şi de osteoliză cu sau fără evidenţiere de sechestru, astfel:

— în *osteitele periapicale* apare o imagine de rarefiere centrată pe vîrful rădăcinii, cu margini neregulate, difuze, sau la examene repetate arată tendinţă extensivă;

— în *osteitele corticale* (fig. 103 *d*) apare o demineralizare a tablei osoase cu caracter flou; corticala osoasă se fasciculează şi apoi apare chiar o zonă de erodare neregulată ca o *„ciupire"* a corticalei, *„carie osoasă"*, uneori cu evidenţiere de sechestre, adesea cu aspect lameliform;

— *periostita acută*, în general, nu este evidentă radiologic; în formele cu tendinţa la cronicizare apare o îngroşare osoasă periferică, o umbră de opacitate mai puţin intensă decît corticala, imagine ce se datoreşte depunerilor calcare pe faţa periostală a osului;

— în *osteita alveolară* (alveolită), *lamina dura* dispare, osul spongios pare a comunica direct cu părţile moi, marginile alveolei se estompează progresiv, devin neregulate, zona de radiotransparenţă, cu aspect neomogen, se extinde prin demineralizarea progresivă a osului înconjurător (fig. 103 *c*).

În *osteomielită*, radiografia poate evidenţia de asemenea *fracturile patologice* datorite diminuării rezistenţei osoase prin procesul infecţios şi necrotic.

Scanned with OKEN Scanner

— **Osteoradionecroza** sau *osteonecroza actinică*, poate rămîne multă vreme puţin evidentă radiologic. Segmentul pe cale de necroză şi sechestrare începe să-şi piardă desenul structural, apare mai flou pe clişeu, pentru ca treptat să se diferenţieze printr-o radioopacitate mai puţin intensă decît a osului normal, de care uneori se separă printr-un halou clar, radiotransparent, discontinuu şi abia vizibil. Spre deosebire de osteomielitele infecţioase, în necrozele prin agenţi fizici sau chimici procesul de regenerare osoasă începe foarte tîrziu şi este deosebit de lent.

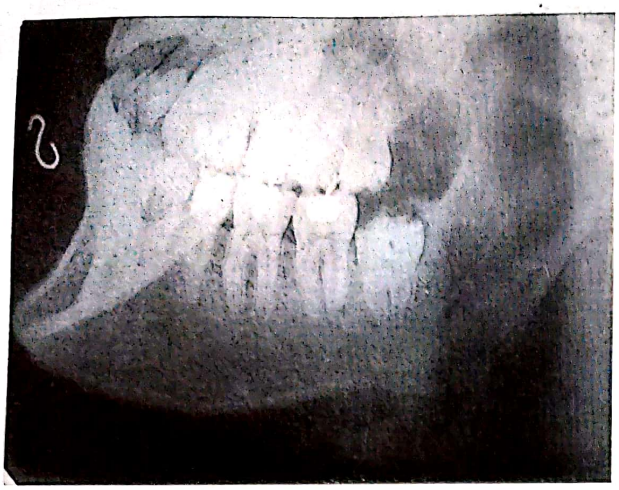

Fig. 103 a — Diagnostic clinic. Accident de erupţie a molarului de minte inferior. *Examen radiologic.* Radiografia unghiului mandibulei în incidenţă de mandibulă defilată. Molarul de minte semiinclus are întreruptă continuitatea osoasă a tavanului alveolar. Sacul folicular ajunge astfel subgingival. Părţile laterale pericoronariene ale sacului folicular sînt uşor lărgite şi difuz conturate. *Diagnosticul radiologic.* Pericoronarită la nivelul molarului de minte inferior, care este pe cale de a erupe.

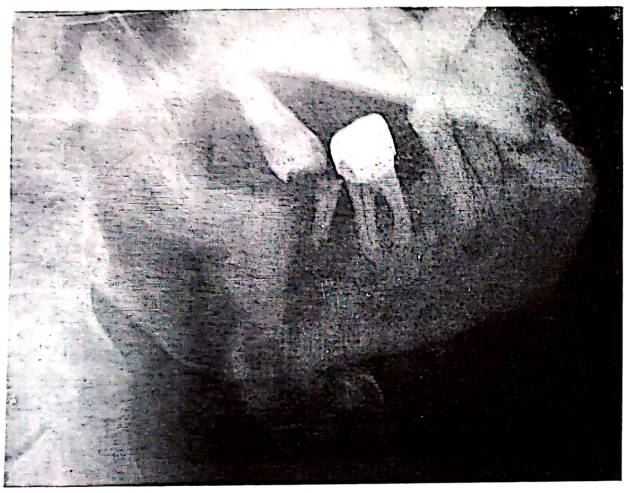

Fig. 103 b — Diagnostic clinic. Fractură veche a mandibulei ; supuraţie în focar. *Examen radiologic.* Radiografie de mandibulă defilată pentru unghi şi ramura orizontală. Întreruperea continuităţii desenului osos apare ca o linie verticală netă, dar neregulat conturată, care începe de la creasta alveolară, distal de un rest radicular la 47 si se continuă aproape vertical pînă la marginea bazilară. De fapt, această linie delimitează fragmentul mic. Fragmentul mare, spre linia de fractură, apare intens demineralizat pe o zonă triunghiulară cu baza în sus şi vîrful la marginea bazilară. În această zonă cu aspect osteitic se găseşte restul radicular amintit, care are apicoliză patologică. Leziunea inflamatorie periapicală preexistentă traumatismului s-a întins rapid, fractura osoasă şi a vaselor fiind un factor favorizant. În acelaşi timp, linia de întrerupere a continuităţii osoase se opune difuzării procesului patologic în fragmentul mic. La 46 apare o zonă transparentă sub coroana de înveliş pe rădăcina distală, cu aspect de carie şi discrete demineralizări apicale. *Diagnostic radiologic.* Osteită în focarul de fractură.

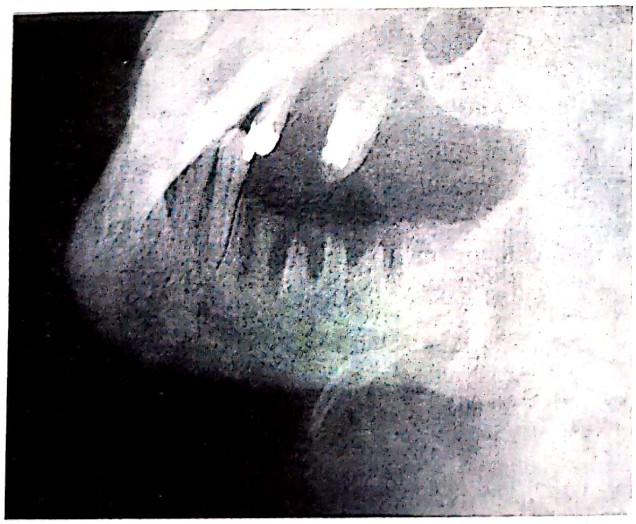

Fig. 103 c — Diagnostic clinic. Alveolită postextracţională. *Examen radiologic.* Radiografia mandibulei în incidenţa defilată. Alveola celui de al II-lea premolar inferior şi alveola mezială a primului molar inferior prezintă demineralizare difuză a regiunii apicale, care este mărită de volum. Septul osos interradicular la molar este difuz delimitat, zimţat, neregulat. Alveolele celorlalţi dinţi extraşi au desenul net al laminei dura. *Diagnostic radiologic.* Alveolită postextracţională.

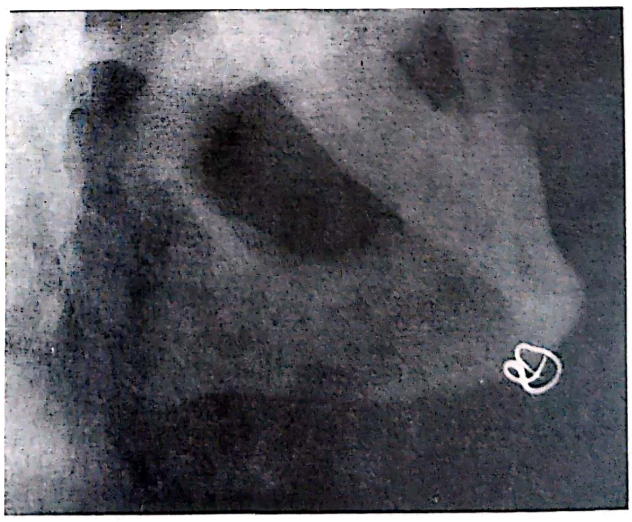

Fig. 103 d — Diagnostic clinic. Osteită corticală a mandibulei. *Examen radiologic.* Radiografie de mandibulă defilată. Pe film apare o zonă de demineralizare difuz conturată în dreptul treimii mijlocii a marginii bazilare. Demineralizarea interesează compacta şi se întinde şi la spongioasa imediat vecină. *Diagnostic radiologic.* Carie osoasă a marginii bazilare a mandibulei.

Scanned with OKEN Scanner

Fig. 104 a — Diagnostic clinic. Osteomielită mandibulară la un copil de 5 luni. *Examen radiologic.* Radiografie de mandibulă defilată. Apare o demineralizare accentuată neomogenă, care cuprinde ramura orizontală și ramura verticală a mandibulei. Se schițează doi muguri dentari temporari, precum și multiple sechestre diseminate în zona de radiotransparență. Apare, de asemenea, o discretă îngroșare a periostului marginal. *Diagnostic radiologic.* Osteomielită a sugarului.

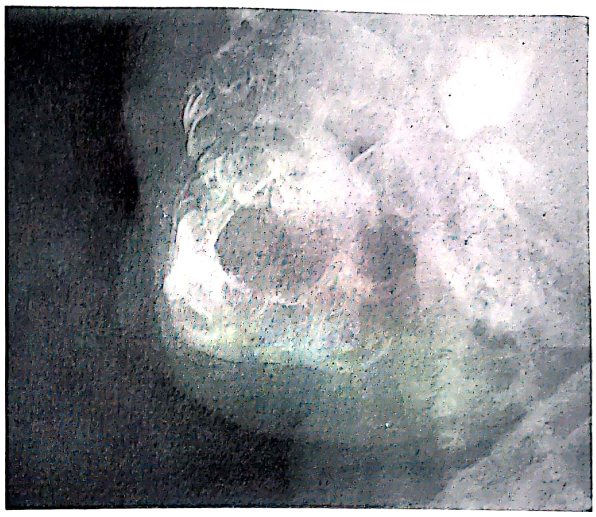

Fig. 104 b — Diagnostic clinic. Osteomielita ramurii orizontale a mandibulei. *Examen radiologic.* Radiografie de mandibulă defilată. Pe filmul radiologic, treimea mijlocie a ramurii orizontale a mandibulei apare neomogen demineralizată, cu aspect de „miez de pîine". Spre marginea bazilară se vede un fragment osos alungit, de formă neregulată, înconjurat de o zonă radiotransparentă cu aspect de „sarcofag". Marginea compactă osoasă bazilară este demineralizată și fasciculată. Periostul este ușor îngroșat și are discrete depuneri calcare. *Diagnostic radiologic.* Osteomielită, prezența de sechestru și periostită.

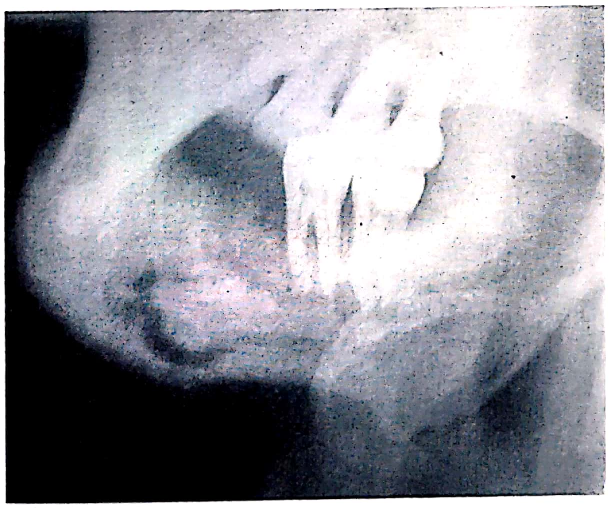

Fig. 104 c — Diagnostic clinic. Osteomielita ramurii orizontale a mandibulei. *Examen radiologic.* Radiografie de mandibulă defilată. Din dreptul alveolei goale a primului molar inferior începe o zonă de demineralizare neomogenă, difuz conturată, care se întinde aproape în toată jumătatea corpului mandibular, pînă aproape de marginea posterioară a ramurii ascendente, în dreptul unghiului. În centrul acestei zone apare un sechestru înconjurat de un halou radiotransparent. La nivelul marginii bazilare se vede reacție periostală. *Diagnostic radiologic.* Osteomielită, prezență de sechestru și periostită.

Fig. 104 d — Diagnostic clinic. Osteomielită cronică mandibulară. *Examen radiologic.* Radiografie de mandibulă defilată. Treimea distală a ramurii orizontale și ramura ascendentă au un aspect radiologic modificat; apar zone de condensare osoasă alternînd cu zone de radiotransparență. Cea din ramura orizontală este net conturată (abces Brodie), cele din ramura ascendentă au conturul mai șters. Zonele de condensare prezintă îngroșări ale septulurilor osoase, apropiind osul spongios de cel compact. *Diagnostic radiologic.* Osteomielită cronică mandibulară.

Scanned with OKEN Scanner

RADIODIAGNOSTICUL LEZIUNILOR OSOASE SPECIFICE

Sifilisul afectează maxilarele în perioada terțiară și se manifestă sub forma de leziune circumscrisă (gomă) sau difuză (sifilomul difuz). Localizările de predilecție sînt: bolta palatină, unghiul mandibular, regiunea alveolară superioară și podeaua nazală.

— *Gomele* dau plaje de decalcifiere, uneori total radiotransparente, cu margini perfect nete (ca tăiate) și fără reacție de condensare periferică;

— *sifilomul difuz*, manifestat clinic sub formă de îngroșări difuze ale osului, care apoi îmbracă aspectul osteomielitic sechestrant și fistulizant, nu dă imagini radiologice patognomonice care să permită diferențierea de osteomielitele banale. Se văd plaje de decalcifiere întinsă, neregulare, neuniforme, neomogene, uneori pătate de zone radioopace, care traduc absența sau foarte redusa reacție reparatoare osoasă perilezională și periostală.

Tuberculoza, cu localizări de predilecție la osul zigomatic, la unghiul mandibulei sau procesele alveolare, dă leziuni de tip osteolitic, distructiv-productiv, cu debut central (profund endoosos) sau periferic.

Imaginea radiografică nu are caracteristici patognomonice; se văd zone de *declacifiere* rotunjite sau ovoidale, cu margini neregulate, cu sechestre mici, de opacitate puțin intensă, fără reacție reparatoare osoasă perilezională sau periostală.

Actinomicoza osoasă produce leziuni distructive sau proliferative (pseudoneoplazice).

Imaginile radiologice arată plaje de decalcifiere difuză, neomogenă, alteori zone de radiotransparență asemănătoare chisturilor, fără reacție osteogenetică perilezională, fără îngroșare periostală și fără secheste (fig. 105).

Imaginea radiologică a proceselor infecțioase osoase este mai tipică la mandibulă și mai dificil de interpretat la maxilar.

Fig. 105 — Diagnostic clinic. Actinomicoză a mandibulei. *Examen radiologic.* Radiografie de mandibulă defilată. În treimea mijlocie a ramurii orizontale a mandibulei apar plaje de demineralizare neomogenă, dintre care una, plasată spre marginea bazilară, este mai mare, mai intensă și difuz conturată. Nu apar sechestre și nici reacții osteogenetice perilezionale. *Diagnostic clinic.* Osteită mandibulară actinomicotică.

Scanned with OKEN Scanner

RADIODIAGNOSTICUL ÎN SINUZITA MAXILARĂ ODONTOGENĂ

Sinuzitele maxilare pot avea ca punct de plecare focare septice parodontale apicale sau marginale ale *dinților sinuzali (premolari și molari superiori)* sau apar în legătură cu extracția acestor dinți (deschiderea accidentală a sinusului, împingerea fragmentelor radiculare în cavitatea sinuzală etc.).

Procesul patologic îmbracă un caracter *acut (empiem, sinuzită catarală, sinuzită supurată acută)* sau *cronic* (fiind întreținut de focarul odontogen cu virulență diminuată).

Sinuzita odontogenă poate fi de regulă diferențiată clinic de sinuzita rinogenă, în primul rînd prin unilateralitatea interesării sinusului.

Alături de semnele clinice (dureri locale, hemicranie, cacosmie, scurgeri purulente prin narina respectivă, stare generală septică), examenele complementare (rinoscopie anterioară, diafanoscopie, puncție) și în primul rînd examenul radiologic oferă elemente patognomonice pentru diagnostic.

Radiografia se impune în toate cazurile, ca o investigație obligatorie.

Iată cele mai caracteristice imagini întîlnite:

— în *sinuzita acută catarală* (fig. 106 *a*) radiotransparența normală a sinusului apare de obicei nemodificată; uneori, la un examen foarte atent se poate depista o ușoară umbrire a sinusului afectat, fie totală, fie localizată îndeosebi de-a lungul peretelui inferior, alveolar, în dreptul alveolelor dinților cauzali;

— în *empiemul sinuzal*: radioopacitate intensă, uniformă, uneori putîndu-se decela un nivel lichidian deplasabil în raport cu schimbarea poziției capului bolnavului *(imagine hidroaerică)*. Radiografia este efectuată în incidența Tcheboul, bolnavul în poziție verticală;

— în *sinuzita acută purulentă* (fig. 106 *b*) radioopacitatea este asemănătoare cu cea din empiem. Se poate observa o intensificare periferică a opacității, ca un chenar mai opac, de grosime variabilă, datorită îngroșării mucoasei; nivelul lichidian apare mai puțin net ca în empiem, iar limita lui superioară are formă concavă, cu concavitatea în sus, datorită formei de menisc pe care o ia lichidul și care este mai accentuată datorită consistenței puroiului. Această imagine permite deosebirea între nivelul de lichid intrasinuzal de imaginea unui chist al mucoasei, care are formă rotundă cu concavitatea în jos;

— în *sinuzita cronică* (fig. 106 *c*) voalarea sinuzală este mai puțin intensă și mai puțin omogenă; se observă o radioopacitate mai închisă marginal de-a lungul pereților sinuzali, formînd un chenar neregulat, uneori deosebit de gros; acesta traduce îngroșarea mucoasei, care poate prezenta adevărate vegetații polipoide, tinzînd să umple cavitatea sinuzală.

În sinuzita odontogenă radiografia confirmă unilateralitatea procesului; uneori însă, imaginea radiologică poate arăta totuși o opacifiere bilaterală, explicată prin supraadăugarea unui proces infecțios cu punct de plecare dentar, pe fondul unei sinuzite acute sau cronice rinogene; mai rar se văd sinuzite odontogene bilaterale, prin concomitența infectării de la focarele dentare de pe ambele hemiarcade.

Infecția din sinusul maxilar cu punct de plecare dentar poate difuza și la celelalte sinusuri (frontal, etmoidal), examenul radiologic aducînd elemente concludente pentru diagnostic.

Erori de diagnostic pot da:

— tumorile maxilarului cu debut și evoluție endosinuzală;

— chisturile maxilarului, atît cele cu evoluție externă, care se proiectează peste sinus, cît și îndeosebi cele cu evoluție endosinuzală.

Diagnosticul diferențial între o sinuzită și un chist se face pe următoarele semne:

— convexitatea superioară a imaginii în chisturi;

— rămînerea, spre unghiul superointern, a unei porțiuni din sinus clară, evidentă pe radiografie;

— lipsa de îngroșare marginală a mucoasei, care în sinuzită se traduce radiologic prin opacitate marginală.

Pentru precizarea diagnosticului este necesar să se recurgă uneori la *radiografii cu substanță de contrast*.

Tehnică. Prin puncție se injectează substanță radioopacă care va umple fie sinusul, fie formația chistică. În primul caz se obține imaginea de opacifiere pozitivă, în care lumenul sinuzal din jurul formației chistice se opacifiază, chistul rămînînd clar radiologic. În cel de al doilea caz, substanța de contrast pătrunde numai în formația chistică, care apare radioopacă, sinusul rămînînd clar. Aceasta reprezintă imaginea de umplere negativă a sinusului.

Se indică incidențele:

— Tcheboul;

— semiaxială a masivului facial;

— axială Schüller-Hirtz;

— axială cu film ocluzal Athanasiu;

— de profil.

Scanned with OKEN Scanner

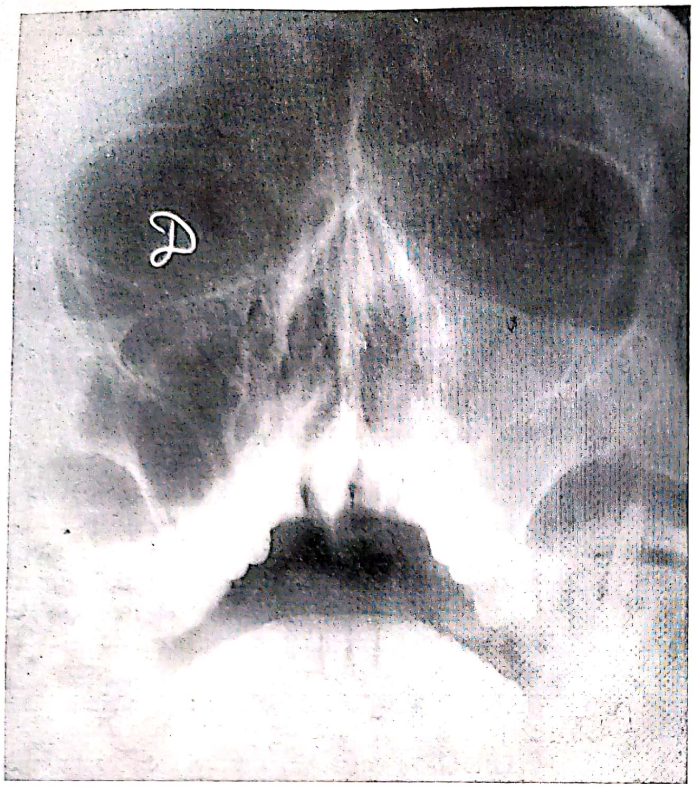

Fig. 106 a — Diagnostic clinic. Sinuzită maxilară acută. *Examen radiologic.* Radiografia sinusurilor anterioare în incidență Tcheboul. Sinusul maxilar sting apare discret și omogen voalat. Prin acest voal se vede fanta sfenoidală ceva mai transparentă, ceea ce denotă că modificările mucoasei sinuzale sînt incipiente, iar exsudatul intrasinuzal are o densitate redusă. Pereții osoși ai sinusului sînt net conturați, fără modificări radiologice. În dreptul alveolei molarului II, extras recent, se vede un rest radicular. Celelalte sinusuri craniofaciale sînt de transparență normală. *Diagnostic radiologic.* Sinuzită maxilară acută odontogenă.

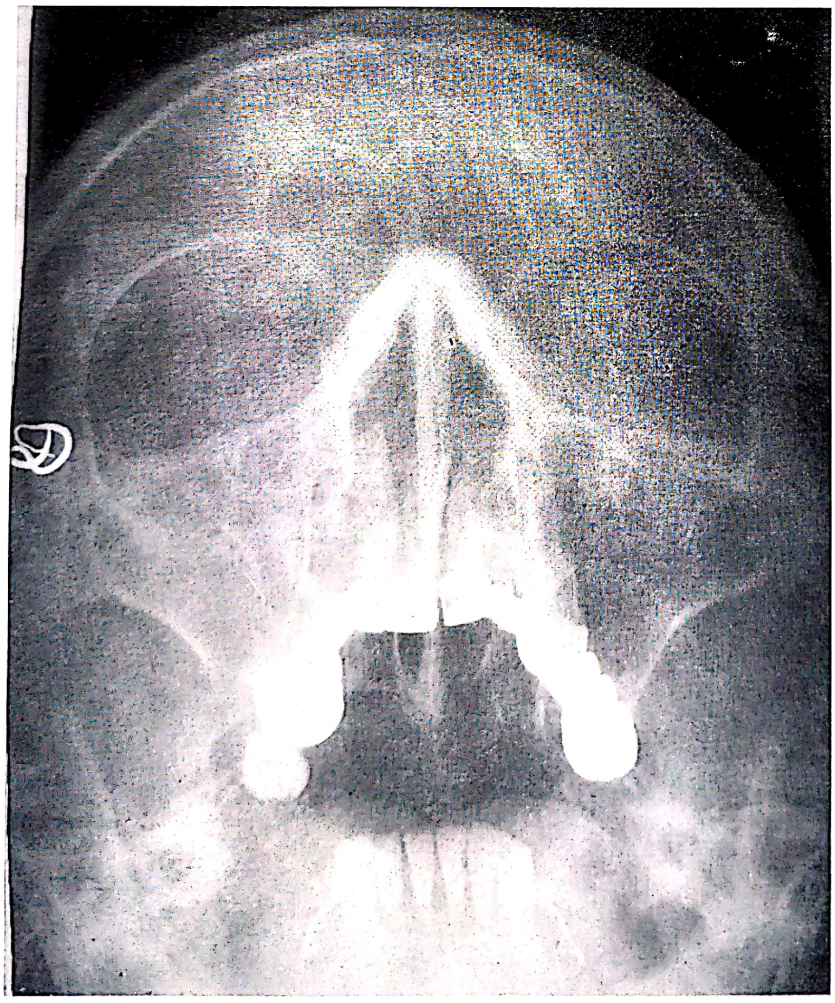

Fig. 106 b — Diagnostic clinic. Sinuzită acută purulentă. *Examen radiologic.* Radiografia sinusurilor anterioare, incidența Tcheboul. Sinusul maxilar drept apare voalat intens și omogen. Pereții osoși sînt net conturați, fără a arăta modificări. La nivelul apexurilor molarului stîlp de punte se proiectează o mică imagine de demineralizare osoasă, probabil o parodontită apicală. Celelalte sinusuri craniofaciale anterioare apar de radiotransparență normală. *Diagnostic radiologic.* Sinuzită maxilară acută purulentă unilaterală, probabil odontogenă.

Scanned with OKEN Scanner

Fig. 106 c — Diagnostic clinic. Sinuzită maxilară cronică. *Examen radiologic.* Radiografia sinusurilor anterioare în incidența Blondeaux. Sinusul maxilar drept apare voalat intens de-a lungul pereților osoși, ca o bandă groasă de 8—10 mm. Lumenul sinuzal este astfel diminuat, apărînd și el discret voalat. Voalarea în întregime a sinusului este astfel neomogenă. *Diagnostic radiologic.* Sinuzită cronică cu îngroșări importante de mucoasă.

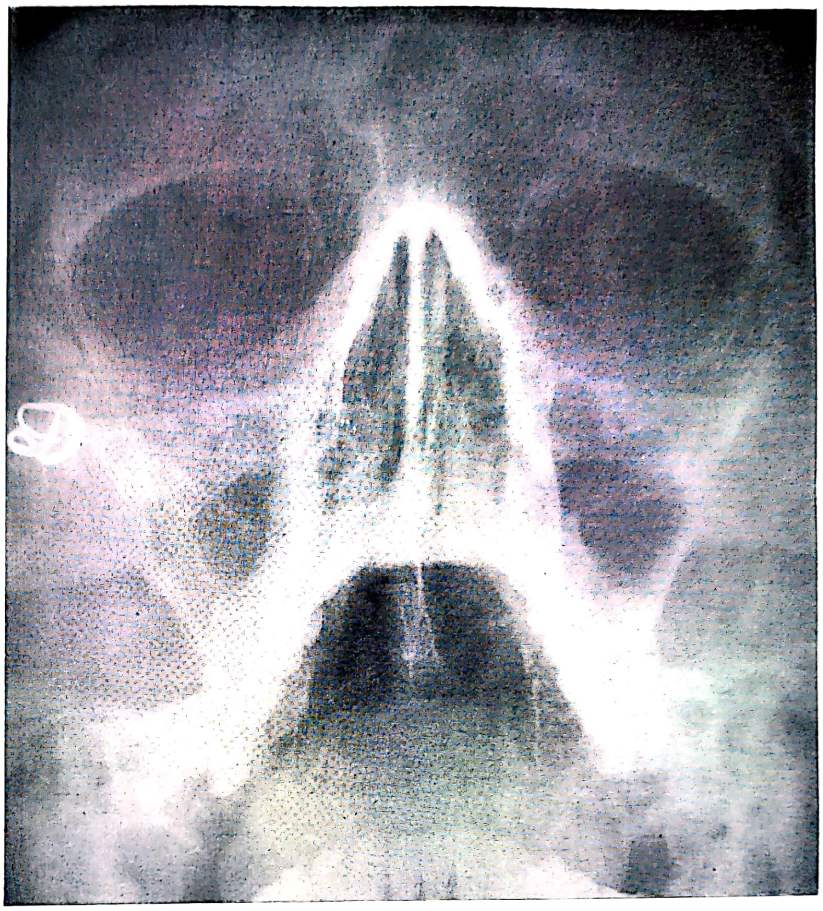

Fig. 106 c

Fig. 106 d — Diagnostic clinic. Sinuzită maxilară acută. *Examen radiologic.* Radiografia sinusurilor anterioare, incidența Tcheboul, poziție verticală. Sinusul maxilar stîng este voalat, marginal printr-o bandă cu grosimi variabile de la 2 la 8 mm, voalare dată de îngroșări ale mucoasei. În treimea inferioară, voalarea apare ca o linie orizontală, care este nivel de lichid. Se remarcă marginile nivelului de lichid în formă de menisc (concavitatea în sus). *Diagnostic radiologic.* Sinuzită supurată maxilară stîngă.

Fig 106 e — Diagnostic clinic. Sinuzită maxilară cronică *Examen radiologic.* Radiografia sinusurilor anterioare în incidența. Tcheboul Sinusul maxilar drept apare voalat marginal printr-o bandă cu opacitate părților moi, dată de îngroșări de mucoasă. În treimea inferioară, mucoasa bombează mult în lumenul sinuzal, net delimitată, avînd formă rotundă cu convexitatea în sus. *Diagnostic radiologic.* Sinuzită cronică ; chist al mucoasei sinuzale. Chistul mucoasei sinuzale se deosebește de chistul osos radicular, care bombează în sinus prin lipsa peretelui osos, asemănător cu o coajă de ou, pe care îl are chistul radicular.

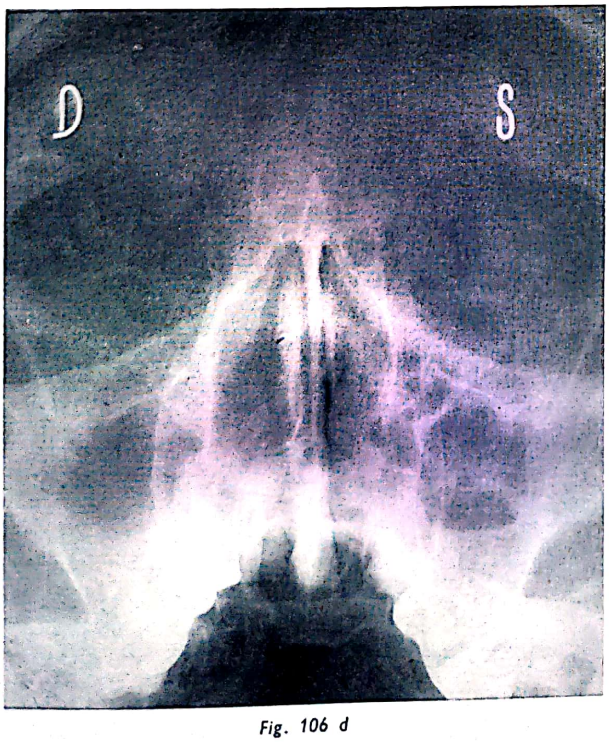

Fig. 106 d

Fig. 106 e

Scanned with OKEN Scanner

Fig. 107 a

EXPLORAREA RADIOLOGICĂ A FUNCȚIEI EVACUATOARE EXERCITATĂ DE CILII VIBRATILI AI MUCOASEI PITUITARE (fig. 107)

În raport de păstrarea acestei funcții se poate preciza în unele cazuri de sinuzită, indicația terapeutică, respectiv intervenția chirurgicală asupra sinusului sau tratamentul conservator.

Tehnica. Se injectează în sinus lipiodol: dacă după 100 de ore (M. Rădulescu—Athanasiu) substanța de contrast se evacuează în întregime din sinus, înseamnă că mucoasa prezintă numai alterări parțiale sau incipiente, fiind recuperabilă prin tratamente conservatoare. Dacă după 100 de ore substanța de contrast nu s-a evacuat înseamnă că mucoasa are leziuni inflamatorii sau distructive întinse, nerecuperabile, iar indicația terapeutică este cura radicală chirurgicală.

Fig. 107 a — Radiografia sinusurilor anterioare la care apare o discretă voalare marginală a sinusului maxilar drept.

Fig 107 b — Radiografia sinusurilor anterioare ale aceluiași caz, la care în sinusul maxilar drept s-a introdus prin puncție substanță de contrast liposolubilă. Substanța de contrast umple cavitatea sinuzală. Apare imaginea efilată a conului de eliminare care delimitează orificiul nazosinuzal și substanța de contrast pătrunsă în fosa nazală dreaptă, în meatul mijlociu. Urme de substanță se preling pînă în cavum.

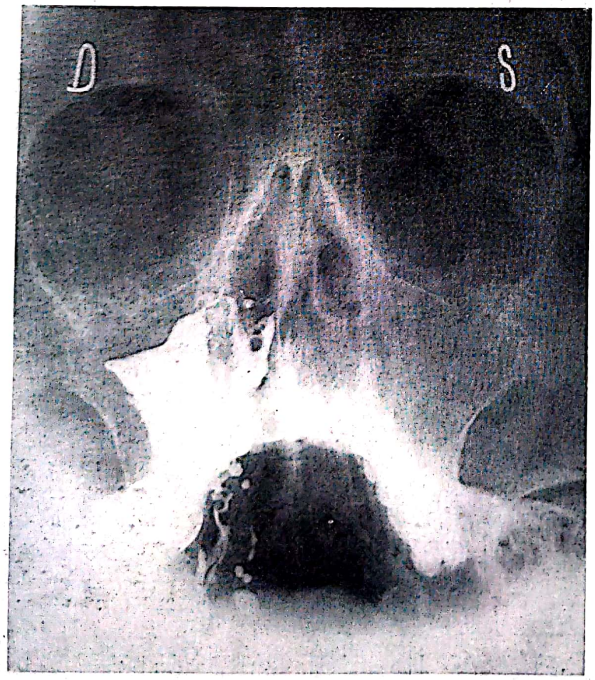

Fig. 107 b

Fig. 107 c — Radiografia de profil a masivului maxilar, același caz, pentru a vedea îngroșările de mucoasă delimitate marginal de pereții osoși, iar central de substanța radioopacă.

Fig. 107 c

Scanned with OKEN Scanner

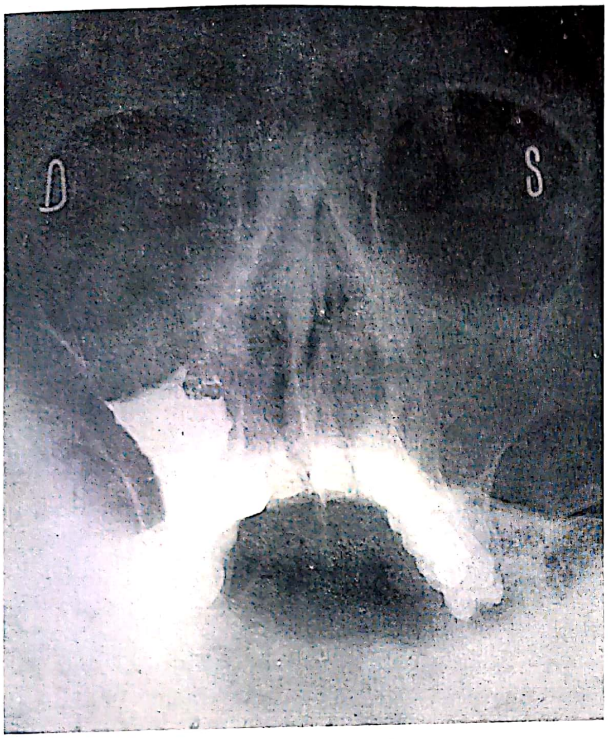

Fig. 107 d — Același caz după 24 de ore. O mică parte din substanța de contrast a fost evacuată.

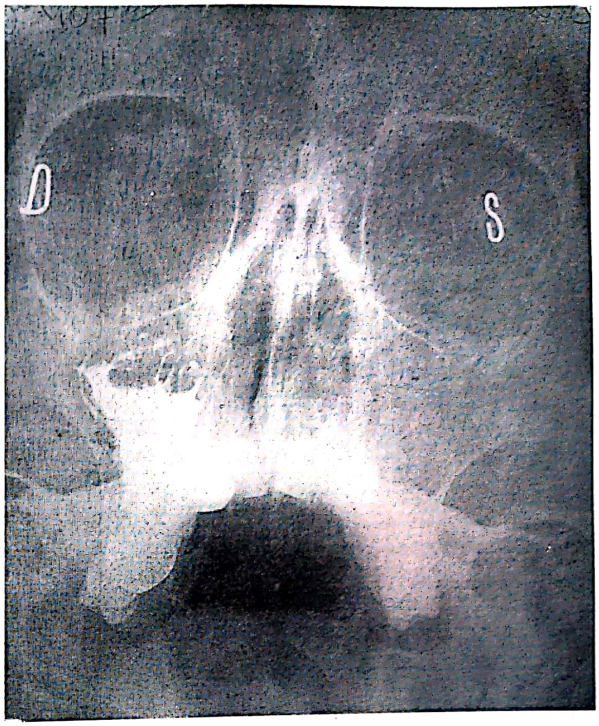

Fig. 107 e — La 48 de ore de la injectare, o treime din substanța de contrast este evacuată.

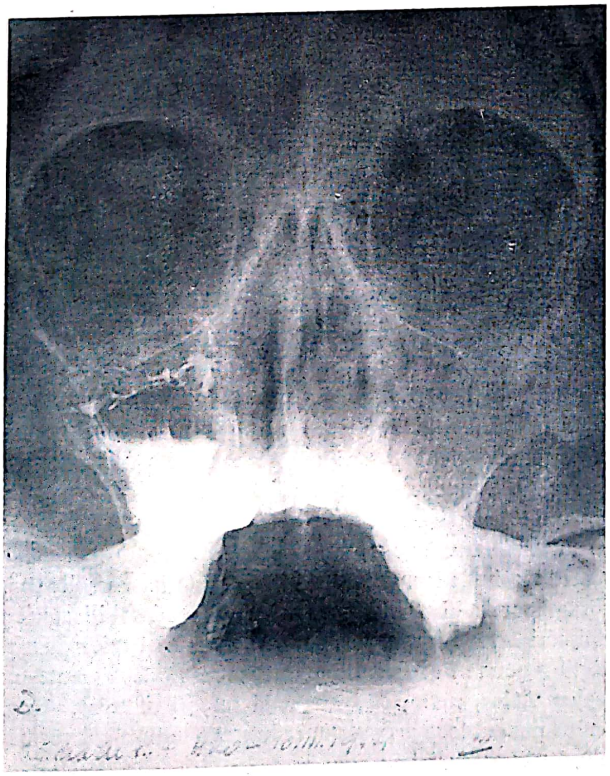

Fig. 107 f — La 72 de ore, ceva mai mult de jumătate din substanța de contrast este evacuată.

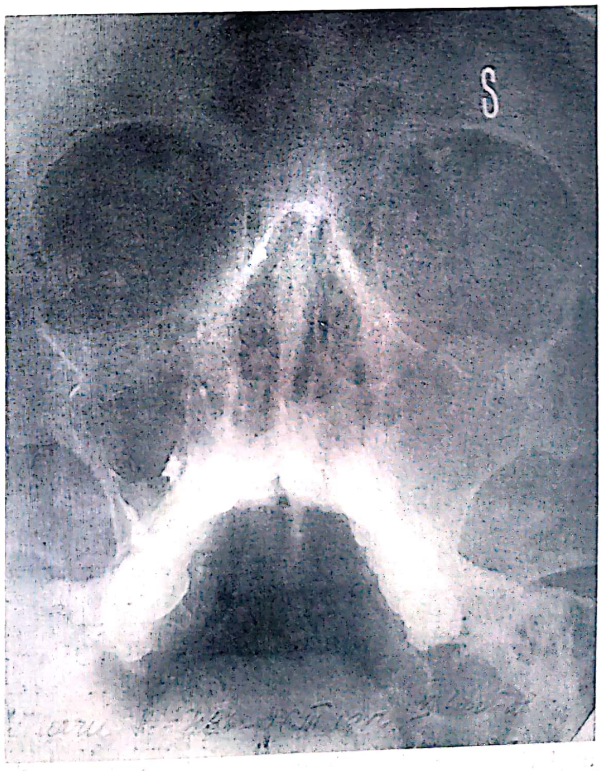

Fig. 107 g — La 96 de ore au mai rămas în sinus urme de substanță radioopacă. Aceasta arată că funcția evacuatoare a mucoasei sinuzale nu a fost alterată prin îmbolnăvirea cronică. Sinusul bolnav poate beneficia de un tratament conservator.

Scanned with OKEN Scanner

RADIODIAGNOSTICUL ÎN TRAUMATOLOGIA MAXILOFACILĂ

În leziunile traumatice ale complexului scheletic care formează craniul visceral, examenul radiologic este obligatorie pentru *depistarea* traiectelor fracturare (*sediul, direcția, segmentele osoase* interesate, *fracturi simple, multiple, cominutive*, cu *pierdere de substanță* etc.), pentru *aprecierea deplasărilor* fragmentelor osoase, pentru stabilirea *raporturilor focarului* de fractură cu diferitele elemente anatomice importante (orbită, fose nazale, sinusuri, baza craniului, dinți etc.).

De asemenea, radiologic sînt descoperiți și localizați *corpii străini radioopaci* reținuți în țesuturile moi și dure și sînt puse în evidență eventualele *procese patologice preexistente* (focare *osteitice*, *tumori*, boli de sistem) care au favorizat producerea fracturilor *(fracturi patologice)*.

Efectuarea tehnică a examenului radiologic în traumatologia maxilofacială întîmpină dificultăți deosebite în special în traumatismele grave însoțite de plăgi întinse ale părților moi, hemoragii abundente, tulburări funcționale grave și în primul rînd respiratorii etc., deoarece acestea pot fi agravate prin poziția în care trebuie așezați bolnavii pentru diferitele incidențe.

De asemenea, la copiii mici, menținerea capului în poziție fixă nu este totdeauna posibilă și de aceea este necesară efectuarea radiografiilor sub anestezie generală.

Se indică
- — radiografii de ansamblu, orientative ale întregului craniu visceral — față, profil, axială;
- — radiografii în incidențe speciale pentru diferitele segmente care trebuie investigate;
- — radiografii cu filme endobucale pentru a preciza starea dinților, raporturile lor cu focarele de fractură.

Bineînțeles, se începe prin acele incidențe care pot furniza informații asupra regiunilor suspectate clinic de existența fracturilor.

Radiografia este, de asemenea, *un adjuvant prețios în aprecierea corectitudinii tratamentului* (reducerea și contenția fragmentelor), și pentru *urmărirea evoluției* (procesul de formare a calusului, eventualele complicații ce pot surveni tulburînd consolidarea — dinți în focar care întrețin infecții, osteomielite fracturare etc.).

CALUSUL ȘI CONTROLUL RADIOLOGIC AL EVOLUȚIEI LUI

Formarea calusului osos reparator este un proces normal se osteogeneză, care se petrece între două fragmente osoase și se desfășoară în anumite faze evolutive.

În momentul fracturării, o dată cu soluția de continuitate a țesutului osos se produce și ruperea vaselor sanguine din spațiile medulare, precum și ruperea vaselor periostale. Apare o hemoragie locală și formarea unui cheag sanguin. Prin coagulare, între fragmentele fracturate se depune un strat de fibrină și se produce o adevărată invazie de fibroblești. Apare primul timp al vindecării osoase, *calusul fibros*.

Modificările în cheagul amintit continuă prin formarea unei hiperemii locale și apariția în calusul fibros a vaselor sanguine de neoformație. Prin evoluție, calusul fibros se transformă în țesut conjunctiv tînăr, bine vascularizat, care proliferează de la periferie spre mijlocul cheagului. Substanța mezenchimală a cheagului se transformă în substanță *preosoasă*. Fibroblaștii produc fibrile colagene. În același timp, hiperemia locală determină o ușoară demineralizare a capetelor fragmentelor osoase și un surplus calcic local. Acesta este al doilea timp al vindecării osoase, timp denumit *calus conjunctiv*.

După formarea *calusului conjunctiv*, hiperemia locală scade, o parte din celulele conjunctive nou-formate își diminuează metabolismul, devin *osteocite*. În jurul lor începe depunerea de săruri minerale provenite din surplusul calcic local și din săruri mobilizate din întregul schelet. Primele trabecule osoase, subțiri, discrete sînt foarte greu de pus în evidență radiologic. Ele apar în continuarea capetelor osoase fracturate și au tendința de a se uni. Acesta este cel de al *treilea timp* al vindecării și anume, apariția *calusului osos propriu-zis*.

După aproximativ treizeci de zile, calusul reparator este format. El este reprezentat de țesut osos tînăr, lipsit de structură și mai transparent decît osul adult. Încetul cu încetul, condițiile circulatorii se normalizează și după încetarea imobilizării fragmentelor osoase, o dată cu apariția solicitărilor mecanice și a acțiunii dirijate a liniilor de forță asupra regiunii respective, țesutul osos se organizează după structura osului vecin, iar linia de fractură începe să se șteargă. După un an poate să dispară cu desăvîrșire.

Procesul de reparare osoasă se petrece într-un ritm mai rapid la copii și mai lent la bătrîni. Durata formării calusului osos este influențată și de starea generală a individului, de tulburările funcționale ale tubului digestiv cu modificări în absorbția sărurilor minerale, de lipsa eventuală a unor vitamine (vitaminele C și D) sau de stări fiziologice deosebite, cum ar fi sarcina, lăuzia, dezechilibrul hormonal în care parathormonul și opusul său tirocalcitonina secretată de celulele parafoliculare din tiroidă au rol principal.

Procesul de reparare osoasă mai este influențat și de relațiile topografice locale dintre fragmentele osoase, de reducerea și imobilizarea lor. Fragmentele deplasate și incomplet reduse se vindecă printr-un calus mai mic decît grosimea lor, cu rezistență scăzută la noi solicitări. Fragmentele bine reduse, dar incomplet imobilizate, cu mișcări între suprafețele lor care generează microhemoragii repetate în focarul de fractură se vindecă printr-un calus vicios, mare, deformant și uneori dureros. Acest calus poate bloca articulația temporomandibulară vecină, dînd *false anchiloze*.

Fragmentele osoase prea strîns imobilizate se vindecă greu, în timp îndelungat, fiind împiedicată circulația sanguină la acel nivel. Se consideră cea mai eficientă

Scanned with OKEN Scanner

imobilizare, aceea care suprimă mişcările, dar nu împiedică circulaţia şi acţiunea musculară asupra fragmentelor fracturate, nu împiedică acţiunea morfogenetică a factorilor mecanici locali.

Intîrzierea în consolidare se traduce radiologic prin persistenţa, mult după perioada normală de consolidare, a umbrei date de traiectul fracturii; acesta apare chiar mai lărgit, marginile capetelor osoase pierzîndu-şi conturul net, devenind uşor neregulate şi mai şterse.

De regulă se depistează şi *eventualele cauze* care împiedică consolidarea — *resturi radiculare, mici eschile osoase, corpi străini* care întreţin procese osteitice, — în care caz capetele osoase apar demineralizate.

PSEUDARTROZA

Este determinată de oprirea în evoluţie a calusului într-una din fazele formării lui: calus fibros, calus conjunctiv sau calus osos.

În prima fază, formarea calusului fibros poate fi împiedicată prin închistarea în focarul de fractură a unei cantităţi de ser sanguin. Fibrina se depune în jurul serului şi împiedică resorbţia lui. În mediul lichid astfel închistat, ţesutul reparator nu mai poate prolifera şi procesul de vindecare se opreşte aici.

Distrugerea largă a ţesuturilor moi vecine cu focarul de fractură, cu producerea consecutivă a unei ischemii locale prin lezarea reţelei vasculare, va împiedica evoluţia normală a calusului, a vaselor de neoformaţie, a aportului de material mezenchimal necesar formării fondului fibroconjunctiv. Nici în această situaţie calusul nu se poate constitui.

În cazul unui diastazis mare, deşi toate elementele reparatoare se dezvoltă normal, organizarea conjunctivă pornită de la capetele osoase fracturate nu ajunge să se contopească. Nu ajunge să se formeze fuziunea celor două fragmente şi nu se poate forma calusul.

Tot în cazul deplasărilor cu diastazis accentuat între fragmentele osoase se pot interpune fibre musculare. Prezenţa lor se opune dezvoltării ţesutului conjunctiv reparator. Cu vremea, fibrele musculare, prost hrănite şi lipsite de funcţionalitate, degenerează fibros, constituind astfel o barieră definitivă în calea sudării osoase.

Un proces inflamator local supraadăugat focarului de fractură modifică condiţiile de osificare, în primul rînd prin prelungirea perioadei de hiperemie, apoi prin acidifierea mediului local, acidifiere ce se opune depunerii calcare şi, în fine, prin transformarea ţesutului conjunctiv de neoformaţie în ţesut de granulaţie. Totalitatea acestor modificări constituie cel mai frecvent şi cel mai puternic obstacol în calea formării calusului osos şi în mecanismul de producere a pseudoartrozei.

Pseudartroza se evidenţiază printr-o imagine radiologică aparte, caracteristică: o zonă mai mult sau mai puţin întinsă de radiotransparenţă totală între capetele osoase, care apar rotunjite, cu contur net, fără zone de demineralizare marginală, ci, din contra, în fazele mai tardive, prezentînd chiar o linie de contur periferic mai radioopac, asemănător cu corticala normală care înconjură un cap articular.

În domeniul nostru de studiu, pseudartrozele se întîlnesc îndeosebi la mandibulă, la formarea lor concurînd o serie de factori şi anume:

— deplasările osoase mari datorite tracţiunilor musculare;

— reducerea prin traumatism a vascularizaţiei locale;

— prezenţa unor focare inflamatorii dentare.

FRACTURILE MANDIBULEI

Sînt cele mai frecvente, statisticile recente dînd între 50—80% de fracturi mandibulare din totalul fracturilor oaselor feţei. Favorizate de situaţia proeminentă a mandibulei, de mobilitatea ei deosebită şi de forma multirecurbată a osului, aceste fracturi se produc de-a lungul întregului arc mandibular, cu unele localizări de predilecţie: regiunea simfizară, regiunea unghiului, porţiunea dentată (ramura orizontală), apofiza condiliană.

De regulă, sînt *fracturi totale, unice* sau *multiple*, interesînd osul în toată grosimea lui, fracturile *parţiale*, precum şi cele *incomplete* întîlnindu-se mai rar. Sînt însoţite, în marea majoritate a cazurilor, de dislocări, adesea importante, ale fragmentelor, datorite iniţial forţei traumatice însăşi, dar accentuate şi dirijate în mare măsură de tracţiunile musculare, fapt care determină, în general, anumite tipuri de deplasare, caracteristice pentru fiecare localizare fracturară.

Examenul radiologic furnizează date precise în ceea ce priveşte *liniile de fractură, direcţia lor*, existenţa *focarelor multiple, raporturile cu dinţii* etc.

Linia de factură are un aspect radiologic diferit în funcţie de *tipul* de fractură şi de *unghiul* sub care o întîlneşte fasciculul de radiaţii. Examinatorul urmăreşte întreruperea continuităţii desenului osos în regiunea clinic interesată, care este vizibilă la nivelul corticalei şi mai greu de precizat în zona spongioasei. Dacă fasciculul de radiaţii cade *tangent* la linia de fractură, atunci aceasta apare ca o bandă cu transparenţă crescută, net delimitată şi uşor sinuoasă. O linie de fractură simplă poate să apară unică sau dublă pe filmul radiologic, în funcţie de nivelul interesării compactelor osoase.

În cazul fracturilor însoţite de deplasări, diagnosticul radiologic este mai uşor, leziunea osoasă apare net şi îmbracă, în funcţie de deplasare, diferite aspecte radiologice.

În ceea ce priveşte *deplasarea fragmentelor (sensul* şi *amploarea* deplasării) în anumite localizări *(fracturile condiliene, fracturile unghiului)*, radiografia dă elemente de certitudine, pe cînd în alte localizări *(fractură simfizară*, anumite forme de *fracturi ale ramurii*

Scanned with OKEN Scanner

Fig. 108 a — Diagnostic clinic. Fractură condiliană, fractura peretelui anterior al conductului osos auditiv extern. *Examen radiologic.* Radiografia articulației temporomandibulare în incidența Parma. Imaginea radiologică pune în evidență o deformare a capului condilului mandibular, care este tasat, aplatizat și ușor deplasat anterior (soluția de continuitate intracondiliană apare sub forma unor linii transparente sinuoase). Osul timpanal este fracturat în trei locuri; pe film apar trei linii foarte subțiri, transparente, care delimitează între ele două fragmente osoase ale peretelui anterior al conductului osos auditiv extern. *Diagnostic radiologic.* Factură cominutivă cu tasare a capului condilian. Fisuri ale osului timpanal.
Indicații. Tracțiune intermaxilară cu înălțarea ocluziei pe ultimul molar timp de aproximativ 2 săptămîni, apoi reluarea mișcărilor active și pasive urmărite o perioadă lungă de timp spre a evita instalarea anchilozei (deoarece probabil că și discul și cartilajele articulare au fost lezate).

Fig. 108 b — Diagnostic clinic. Fractură condiliană. *Examen radiologic,* Radiografie defilată a mandibulei pentru ramura ascendentă. Capul condilului apare detașat, traseul fracturar interesează gîtul condilului; capul condilian este detașat și dislocat anterior, ramura ascendentă trasă în sus, cele două fragmente se încalecă, rezultînd o scurtare a ramurii ascendente. *Diagnostic radiologic.* Fractură condiliană înaltă cu deplasare.

a s c e d e n t e ș i o r i z o n t a l e) imaginile sînt mai puțin concludente, fiind indispensabilă coroborarea cu datele clinice (tulburările de ocluzie).

Se indică radiografii în incidențe exofaciale:

a) pentru regiunea simfizară: incidența de contact a mentonului;

b) pentru regiunea ramurilor orizontale: incidența de mandibulă defilată;

c) pentru regiunea unghiului: incidențe de mandibulă defilată;

d) pentru regiunea ramurilor ascendente: incidențe de mandibulă defilată;

e) pentru regiunea apofizei condiliene: incidența Parma pentru articulația temporomandibulară;

f) pentru regiunea apofizei coronoide: incidența de mandibulă defilată și semiaxială a masivului maxilar.

Radiografia panoramică, atunci cînd starea locoregională permite să fie efectuată, dă o imagine de ansamblu a întregii mandibule, deosebit de utilă.

Fig. 108 c — Diagnostic clinic. Fractura condilului mandibular. *Examen radiologic.* Radiografia articulației temporomandibulare în incidența Parma. Pe radiografie apare scurtarea, chiar dispariția colului condilian, condilul suprapunîndu-se în mare parte peste ramura ascendentă. Acest aspect se datorește fracturii subcondiliene înalte și deplasării produse de musculatura închizătoare, care a determinat tracțiunea în sus a fragmentului mare. Linia de fractură este mascată în parte de suprapunerea celor două fragmente fracturate, care este de aproximativ 1 cm. Condilul este la locul său în cavitatea glenoidă, în timp ce fragmentul mare este ușor deplasat posterior. Datorită acestei deplasări apare un mic prag distal de condil, prag care indică locul liniei de fractură. *Diagnostic radiologic.* Fractură subcondiliană înaltă, cu deplasare în plan orizontal și scurtarea ramurii ascendente.

Scanned with OKEN Scanner

Fig. 108 d — Diagnostic clinic. Fractură condiliană. Scurtarea ramurii ascendente a mandibulei cu ocluzie în doi timpi. *Examen radiologic.* Radiografie de mandibulă defilată pentru ramura ascendentă. Pe imaginea radiologică apare întreruperea continuității desenului osos al marginii posterioare a ramurii ascendente și al liniei incizurii sigmoide a segmentului inferior al condilului suprapunîndu-se peste ramura ascendentă ; apofiza condiliană apare ușor basculată anterior, incizura sigmoidă mult îngustată, fapt care denotă ascensiunea ramurii ascendente. Fragmentul mic condilian este deplasat prin tracțiunea anterioară și internă a pterigoidianului extern. Fragmentul mare este ridicat. Datorită acestor tracțiuni, cele două fragmente se suprapun pe imaginea radiologică. *Diagnostic radiologic.* Fractură subcondiliană joasă, cu deplasare, cu încălecarea fragmentelor și scurtarea ramurii ascendente. Incidații: tracțiune elastică intermaxilară cu interpoziție pe molar pentru înălțarea ocluziei.

Fig. 108 e — Același caz — aceeași incidență — după reducere prin înălțarea ocluziei efectuată la nivelul molarilor și tracțiune elastică intermaxilară (control radiologic). Pe imaginea radiologică apare distanțarea ocluziei între molarii inferiori și antagoniști, distanțare datorită interpunerii unui căpăcel radiotransparent (acrilat). Apar, de asemenea, atelele metalice ligaturate pe dinții celor două arcade pe care s-a aplicat tracțiunea elastică. Se vede condilul revenit în poziție aproape corectă și apare linia de fractură zimțată, ușor oblică, plasată sub gîtul condilian. Suprafețele fracturate vin în contact pe două treimi din lățimea lor, suficient pentru formarea unui calus osos reparator. *Diagnostic radiologic.* Reducerea fracturii subcondiliene joase este suficient de corectă.

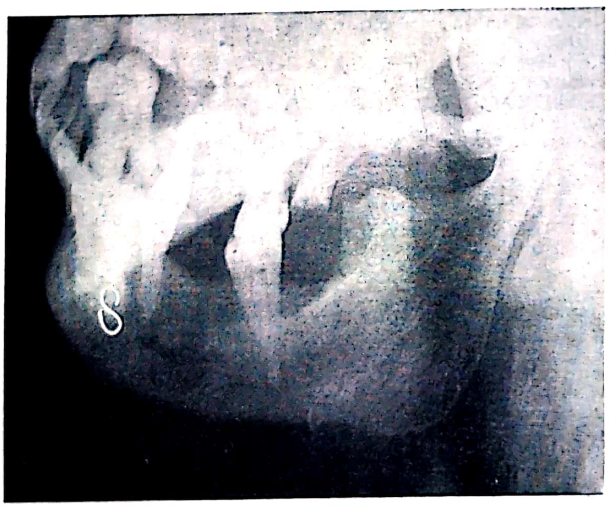

Fig.109 a — Diagnostic clinic. Traumatism lateral al feței, cu limitarea deschiderii gurii. *Examen radiologic.* Radiografie în incidența mandibulă defilată pentru ramura ascendentă. Radiografia pune în evidență soluția de continuitate a apofizei coronoide la nivelul bazei ei și deplasarea în sus a apofizei în totalitate; linia de fractură este ușor zimțată și sinuoasă. Apofiza coronoidă este deplasată, fiind tracționată în sus de mușchiul temporal (se vede mai slab datorită suprapunerii arcadei zigomatice și umbrei parazite date de marginea bazilară a mandibulei de partea opusă). Angrenarea molarilor se face normal. *Diagnostic radiologic.* Fractura apofizei coronoide, cu deplasare importantă. *Indicații.* Repaus mandibular prin frondă mentonieră timp de 8— 10 zile, după care vor fi reluate mișcările active și pasive.

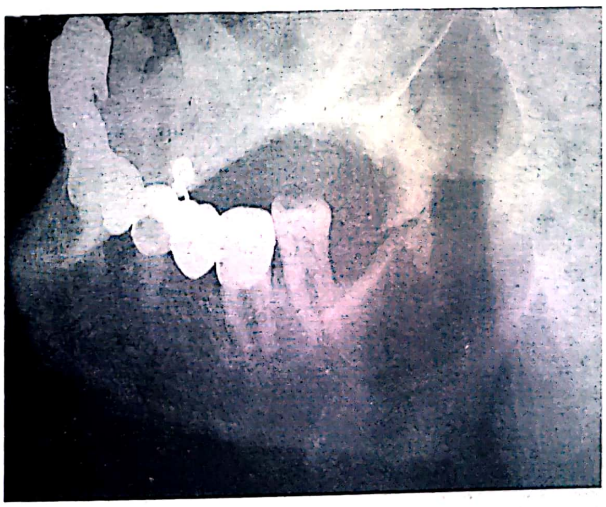

Fig. 109 b — Diagnostic clinic. Fractura arcadei zigomatice și a apofizei coronoide. *Examen radiologic.* Radiografie de mandibulă defilată pentru ramura ascendentă. Pe imaginea radiologică apare întreruperea continuității osoase la baza apofizei coronoide, sub forma unei linii sinuoase radiotransparente, inegale. Apofiza coronoidă, care este deosebit de voluminoasă, este deplasată cu cca 2 mm în sus și are o foarte discretă basculare spre înapoi. Arcada zigomatică prezintă și ea o soluție de continuitate sinuoasă, cu ușoară deplasare. Fracturarea apofizei coronoide se datorește prăbușirii arcadei zigomatice fracturate, fiind favorizată de dimensiunile ei exagerate. Producerea celor două fracturi a limitat deplasarea apofizei coronoide, care a fost blocată de zigoma înfundată. *Diagnostic radiologic.* Fractura apofizei coronoide, cu deplasare (redusă) prin prăbușirea arcadei zigomatice fracturate.

Scanned with OKEN Scanner

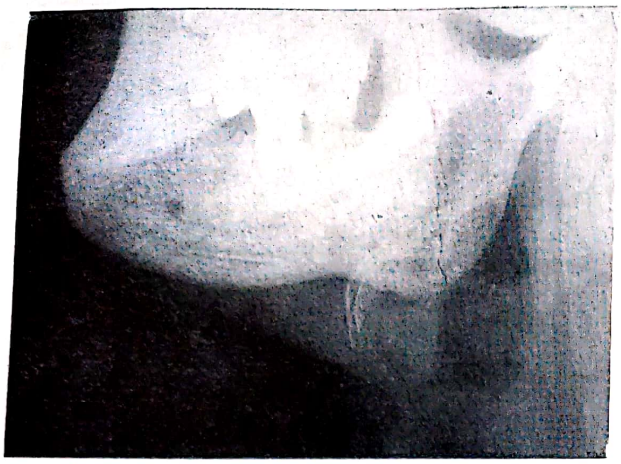

Fig. 110 a

Fig. 110 a — Diagnostic clinic. Fractura ramurii ascendente a mandibulei. *Examen radiologic.* Radiografie de mandibulă defilată. Pe imaginea radiografică apare o linie de întrerupere a continuității desenului osos, începînd din vîrful apofizei coronoide, care, sinuos și ușor zimțată, traversează în diagonală ramura ascendentă de sus în jos și dinainte înapoi pînă la nivelul unghiului. Linia de fractură traversează canalul dentar inferior imediat sub spina Spix. Fractura cu această localizare fiind deosebit de rară și pentru precizarea diagnosticului privind o eventuală deplasare în plan transversal, s-a mai efectuat un examen radiologic suplimentar.

Fig. 110 b — Același caz. Radiografie tangentă anterioară a ramurii ascendente a mandibulei. Linia de fractură apare din vîrful apofizei coronoide, pe care-l împarte în două și se continuă pînă în unghi, unde se constată o ușoară dehiscență osoasă nevizibilă pe radiografia în incidența mandibulei defilate. În plus, apare și o linie de întrerupere a continuității osoase a arcadei zigomatice, fără deplasare. *Diagnostic radiologic.* Fractură vertical-oblică — în diagonală — a ramurii ascendente a mandibulei; fractură de tip posterior a arcadei zigomatice.

Fig. 110 b

Fig. 110 c — Diagnostic clinic. Fractura unghiului mandibulei. *Examen radiologic.* Radiografie de mandibulă defilată pentru unghi și ramură ascendentă. Linia de întrerupere a continuității desenului osos traversează ramura ascendentă a mandibulei anterior, tangent la sacul folicular al molarului de minte, încă neerupt, iar posterior la 15 mm deasupra unghiului mandibulei. *Diagnostic radiologic.* Fractură transversală a ramurii ascendente în treimea inferioară.

Fig. 110 d — Diagnostic clinic. Fractura mandibulei în regiunea unghiului. *Examen radiologic.* Radiografie de mandibulă defilată. Tangent distal la alveola lui 38, traversînd spațiul periodontal și pînă la unghiul mandibulei, apare o întrerupere a continuității desenului osos sub forma unei linii sinuoase, cu marginile zimțate și demineralizate difuz, mai ales în treimea superioară; linia de fractură are diferite lățimi, mai lată în treimea superioară și mai îngustă spre marginea bazilară. Mai apare o linie de fractură în lungul ramurii ascendente, care pornește de la incizura sigmoidă și merge spre baza apofizei coronoide și apoi, cu un traiect sinuos, confluează cu prima linie în apropierea unghiului.
Cele două linii de fractură separă un fragment intermediar compus din apofiza coronoidă și segmentul anterior al ramurii ascendente. Canalul dentar inferior este traversat de două ori de traseele fracturare. La nivelul coroanei lui 38 apare o zonă întinsă de distrugere a dentinei, cu aspect de carie penetrantă. Lărgirea jumătății superioare a liniei de fractură a unghiului, precum și demineralizarea difuză mai accentuată la acest nivel au probabil o componentă inflamatorie cu punct de plecare 38. *Diagnostic radiologic.* Fractură dublă de mandibulă, longitudinală de ramură ascendentă și de unghi, fără deplasare. Leziuni incipiente de osteită în focarul de fractură.

Fig. 110 c

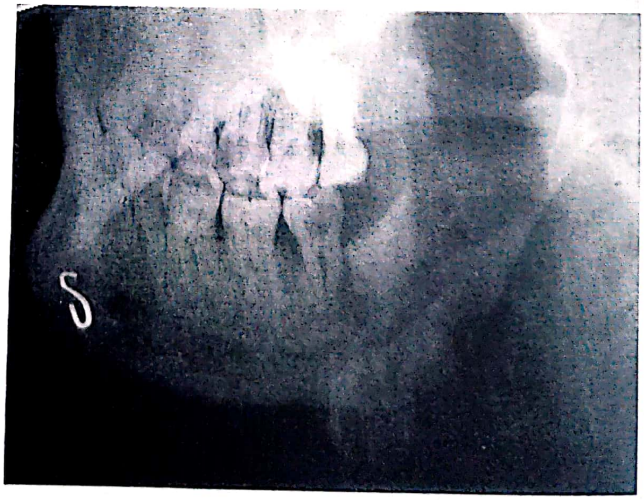

Fig. 110 d

Scanned with OKEN Scanner

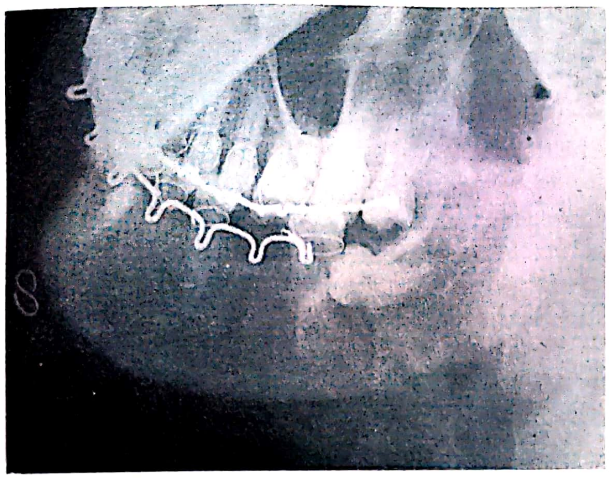

Fig. 111 a — Diagnostic clinic. Fractura unghiului mandibulei. *Examen radiologic.* Radiografie defilată de mandibulă. În treimea distală a corpului mandibulei, distal de alveola lui 37, în dreptul coroanei lui 38, care este inclus în poziție orizontală, apare o întrerupere a continuității osoase sub forma unei linii de fractură care traversează oblic, în întregime, corpul mandibulei pînă la marginea bazilară. În treimea mijlocie, această linie de fractură menajează un mic fragment osos alungit, o eschilă. Molarul de minte inclus a slăbit rezistența osoasă la acest nivel, favorizînd fractura. Coroana lui 38 se propteşte în coroana şi rădăcina lui 37, împiedicînd astfel producerea unei deplasări importante a fragmentelor osoase sub acțiunea tracțiunilor musculare, astfel încît deplasarea abia se schițează. Se văd de asemenea atelele ondulate aplicate pe ambele arcade pentru imobilizarea intermaxilară. *Diagnostic radiologic.* Fractură în treimea posterioară a ramurii orizontale mandibulare, fără deplasare. Molar de minte inclus în focarul de fractură.

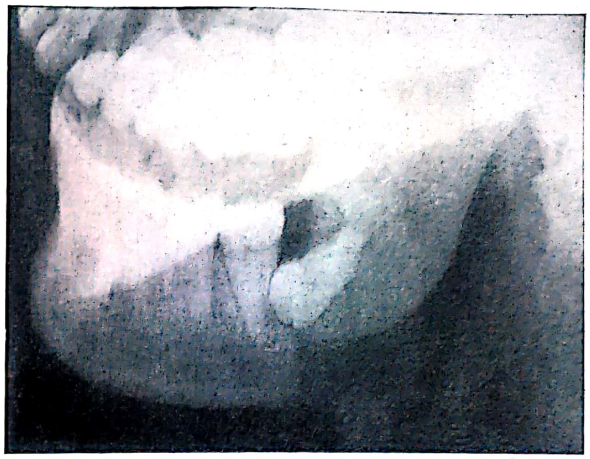

Fig. 111 b — Diagnostic clinic. Fractura ramurii orizontale a mandibulei în treimea distală. *Examen radiologic.* Radiografie de mandibulă defilată. În treimea distală a ramurii orizontale stîngi a mandibulei, în dreptul coroanei lui 38 inclus, se constată fractura completă a mandibulei, cu deplasarea importantă a fragmentului distal, care este tras în sus şi înainte, astfel încît, la nivelul marginii bazilare, între cele două fragmente există un decalaj de 1,5 cm. Molarul de minte este orizontalizat, rădăcina fiind implantată în fragmentul mic, în timp ce coroana apare în focarul de fractură, proptindu-se în fragmentul mare. Această poziție a molarului se opune reducerii fragmentului distal, deplasat probabil în momentul producerii fracturii, prin acțiunea directă a forței traumatice. *Diagnostic radiologic.* Fractură a mandibulei în treimea posterioară a ramurii orizontale, cu deplasare importantă în plan vertical. Molar de minte inclus în focarul de fractură, blocînd fragmentele osoase dislocate şi opunîndu-se reducerii.

Fig. 112 a — Diagnostic clinic. Fractura mandibulei în treimea distală, cu deplasare. *Examen radiologic.* Radiografie de mandibulă defilată pentru unghi şi ramură ascendentă. Linia de fractură este dificil de descoperit. Examinatorul este impresionat de suprapunerea ilogică dintre coroana molarului de minte peste coroana molarului de 12 ani. Studiind cu atenție regiunea, apare o bandă lată de aproximativ 5 mm, de opacitate uşor crescută, care, pornind dintre cei doi molari amintiți, se continuă pînă la marginea bazilară. La acest nivel se vede şi o uşoară întrerupere a continuității suprafeței periostice a marginii bazilare, dar tot acolo se suprapune şi hioidul, care maschează parțial imaginea. Banda radioopacă se datoreşte însumării celor două fragmente osoase, care se încalecă. *Diagnostic radiologic.* Fractură a treimii distale a corpului mandibulei, cu deplasare în plan orizontal şi suprapunerea pe cca 5 mm a segmentelor.

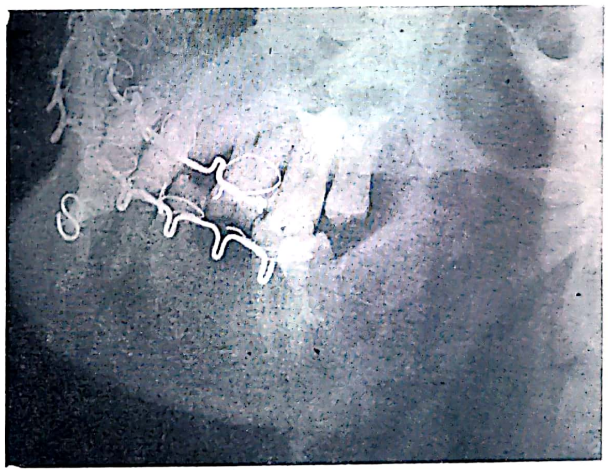

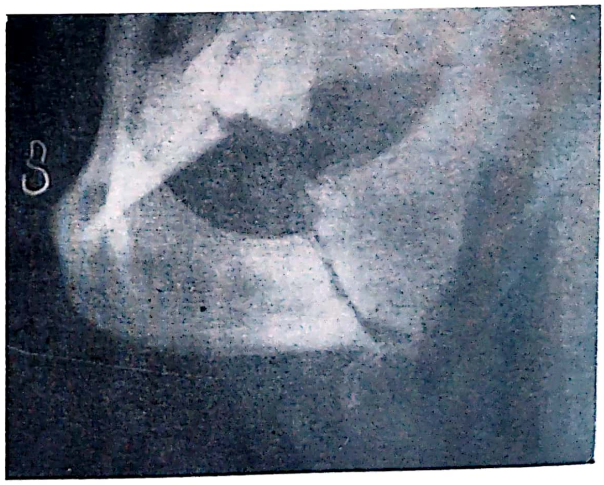

Fig. 112 b — Diagnostic clinic. Fractură laterală a mandibulei, cu deplasare. *Examen radiologic.* Radiografie de mandibulă defilată. Linia de întrerupere a continuității osoase, ca o transparență uşor zimțată, interesează complet treimea distală a mandibulei, jumătatea stîngă. Cele două fragmente mandibulare sînt deplasate în plan vertical cu aproximativ 12 mm, datorită agentului traumatizant şi tracțiunilor musculare. Fragmentul mic este tracționat în sus şi înainte, cel mare în jos şi înapoi. Deplasarea a fost favorizată datorită faptului că mandibula şi maxilarul sînt edentate precum şi de direcția liniei de fractură. *Diagnostic radiologic.* Fractura treimii distale stîngi a mandibulei, cu deplasare în plan vertical.

Scanned with OKEN Scanner

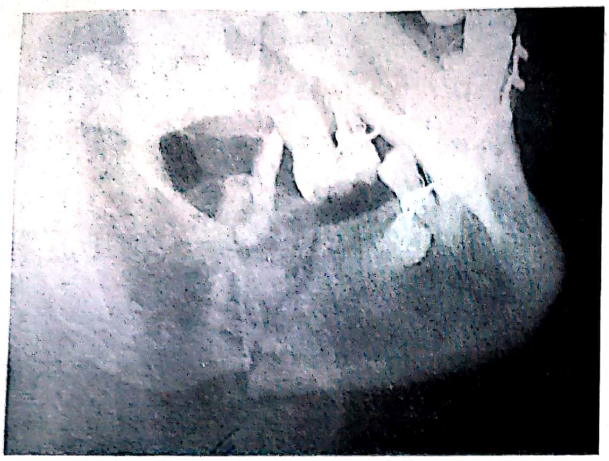

Fig. 112 c — Diagnostic clinic. Fractura mandibulei, cu deplasare. *Examen radiologic.* Radiografie în incidența mandibulă defilată. La nivelul treimii distale apar două linii de fractură în formă de V, care secționează în întregime corpul mandibulei. Fragmentul intermediar conține molarul de 12 ani și este deplasat cu aproximativ 10 mm în sus. Această deplasare este produsă prin tracțiunea fragmentului mic, și el ascensionat de mușchii ridicători, și este favorizată de edentația terminoterminală a maxilarului. Linia de fractură, neregulat zimțată, cuprinde cîteva eschile pe fragmentul mezial al V-lui și are o mică suprapunere osoasă la nivelul fragmentului distal. Această suprapunere indică și o ușoară basculare vestibulolingual a fragmentului intermediar. Molarul de 12 ani de pe fragmentul intermediar prezintă o carie profundă, cu distrucție coronară întinsă și parodontită cronică apicală. În afara fracturii, mezial de ea, se observă 35 inclus orizontal, avînd coroana deasupra găurii mentoniere. Este interesant de subliniat faptul că incluzia premolarului conferă osului o rezistență scăzută în zona respectivă, fractura, totuși, nu s-a produs la acest nivel. Se văd atelele de imobilizare intermaxilară. *Diagnostic radiologic.* Fractura dublă a corpului mandibulei în treimea distală stîngă, cu fragment intermediar deplasat în sus. Premolar inclus.

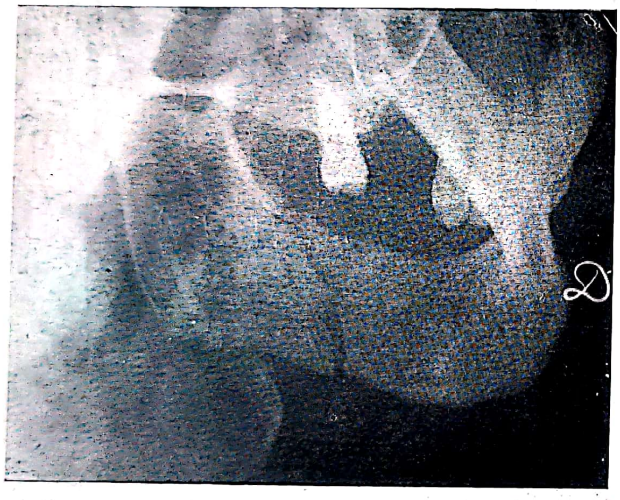

Fig. 112 d — Diagnostic clinic. Fractura mandibulei în treimea distală. *Examen radiologic.* Radiografie de mandibulă defilată pentru regiunea unghiului. Pe imaginea radiologică apar mai multe linii de întrerupere a continuității desenului osos, dintre care două sînt complete, celelalte fiind intermediare. Cele complete pleacă de la nivelul crestei alveolare, edentată pe toată întinderea, din dreptul regiunii molarului de minte și divergent, cu un traiect sinuos, se continuă pînă la marginea bazilară. Linia de fractură mezială prezintă o ușoară îndepărtare a fragmentelor. Linia distală se pierde spre gonion, fiind mascată de proiecția osului hioid. Nu se observă deplasare osoasă. Liniile de fractură intermediare, mai sinuoase, delimitează mai multe fragmente osoase. *Diagnostic radiologic.* Fractură cominutivă a ramurii orizontale mandibulare în treimea distală, fără deplasare.

Fig. 112 e — Diagnostic clinic. Traumatism al regiunii mandibulare stîngi. *Examen radiologic.* Radiografie de mandibulă defilată. Pe imaginea radiografică a ramurii orizontale a mandibulei și unghiului apar mai multe soluții de continuitate osoasă sub forma unor linii ușor zimțate, și anume: fisură parțială oblică externă pornind de la gaura mentonieră pînă la marginea bazilară; fisură începînd de la marginea bazilară, în treimea mijlocie (în dreptul primului molar) și mergînd longitudinal, orientată oblic în sus și înapoi pe sub rădăcinile molarilor, pînă la marginea posterioară a ramurii ascendente în 1/2 mijlocie a acesteia; fractura radiculară transversală a rădăcinii distale a molarului de 12 ani, în treimea coronară, fără deplasare. *Diagnostic radiologic.* Fracturi parțiale ale porțiunii bazilare a mandibulei fără deplasare. Fractură radiculară la 37 (probabil prin mecanism direct).

Scanned with OKEN Scanner

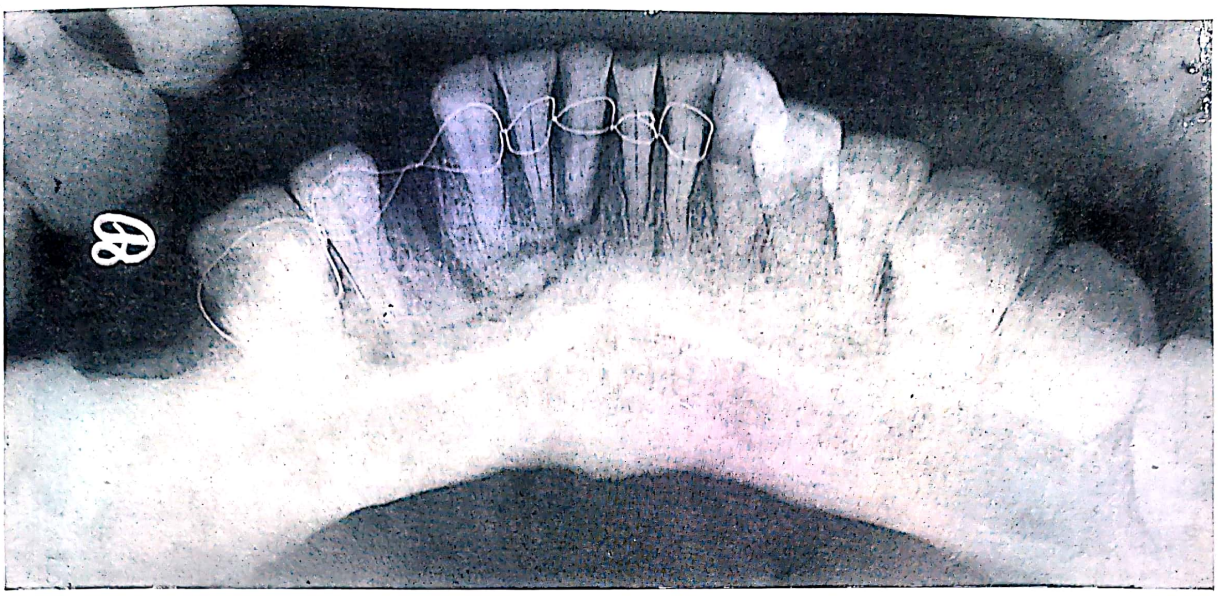

Fig. 112 f — Diagnostic clinic. Traumatism al regiunii paramediane stîngi a mandibulei. *Examen radiologic.* Radiografia panoramică a mandibulei. Pe radiografie apare întreruperea continuității osoase sub forma unor linii curbe radiotransparente, care deplasează două fragmente din creasta alveolară paramedian și lateral dreapta. S-a realizat imobilizarea printr-o ligatură de sîrmă interdentară. *Diagnostic radiologic.* Fracturi parțiale ale crestei alveolare, imobilizate.

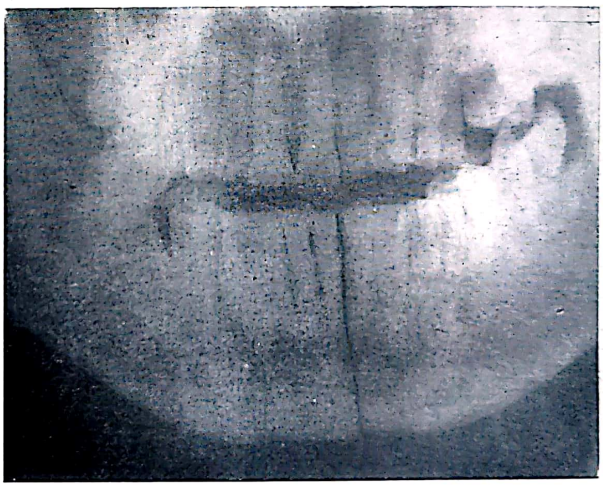

Fig. 113 a — Diagnostic clinic. Fractura arcului mentonier. *Examen radiologic.* Radiografia arcului anterior al mandibulei în incidența de contact. Între incisivul central și cel lateral din stînga apare o linie de întrerupere a continuității osului, verticală, net delimitată, ușor zimțată, care interesează și marginea bazilară. Traseul fracturar traversează prin partea distală a alveolei incisivului central, alveola incisivului lateral rămînînd intactă. În treimea inferioară, linia se bifurcă, menajînd un mic segment intermediar. Fragmentele mandibulare nu sînt deplasate. *Diagnostic radiologic.* Fractură paramediană stîngă a mandibulei fără deplasare.

Fig. 113 b — Diagnostic clinic. Fractura arcului anterior al mandibulei. *Examen radiologic.* Radiografia mentonului în incidență de contact. Linia întreruperii continuității osoase sub forma unei benzi radiotransparente, cu grosimi variabile între 2—3 mm, sinuoasă și cu marginile zimțate, începe între incisivul central și cel lateral din stînga și se continuă oblic-extern, traversînd marginea bazilară a mandibulei în dreptul celui de al doilea premolar inferior stîng. Fractură oblică în treimea apicală a rădăcinii lui 32 (incisivul lateral stîng), apexul rămînînd în fragmentul mezial. Linia de fractură trece prin alveola lui 33 (caninul), vîrful rădăcinii acestuia fiind în focar (posibilă afectarea pachetului vasculonervos). Deplasarea fragmentelor poate fi apreciată prin spațiul dintre 31 și 32 și decalajul vertical dintre marginile incizale ale acestor dinți, deoarece decalajul la nivelul marginii bazilare este abia perceptibil. *Diagnostic radiologic.* Fractură paramediană stîngă a mandibulei cu traseu oblic extern și dislocare redusă a fragmentelor; fractura treimii apicale a rădăcinii incisivului lateral; apexul caninului în focarul de fractură. Ușor diastazis în focarul de fractură.

Scanned with OKEN Scanner

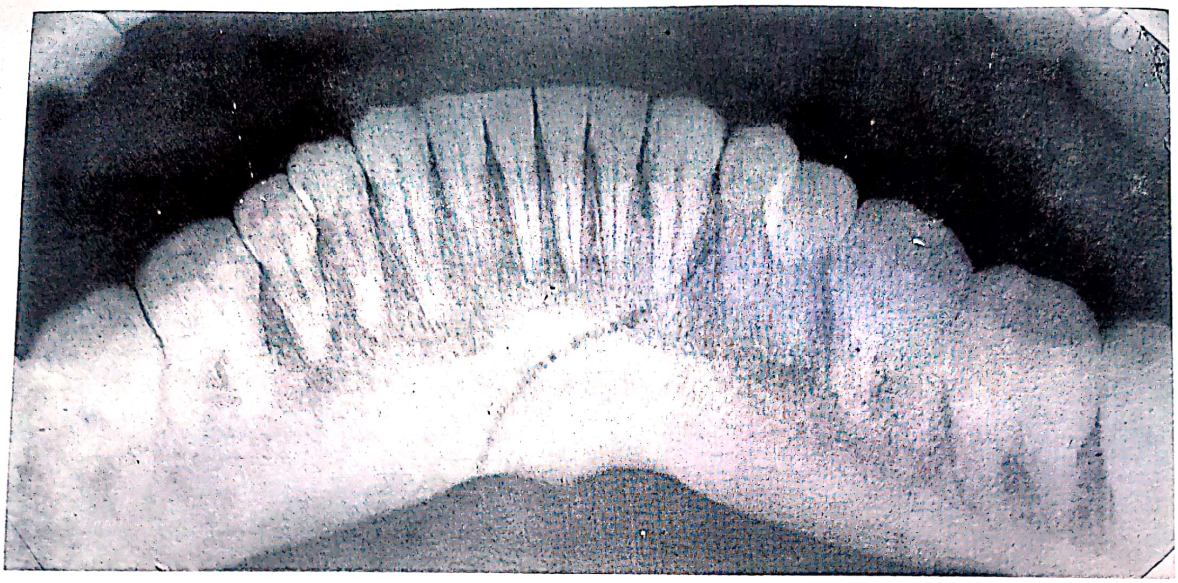

Fig. 113 c — Diagnostic clinic. Fractura arcului anterior al mandibulei. *Examen radiologic.* Radiografie panoramică a mandibulei. Întreruperea continuității osoase apare ca o linie fină, oblică, traversînd mentonul de la stînga spre dreapta și de sus în jos, la nivelul crestei alveolare între canin și premolarul stîng, ajungînd la marginea bazilară în dreptul caninului inferior drept. Traversînd mentonul oblic, linia de fractură se aseamănă cu o curea purtată în bandulieră. Fractura este fără deplasare. *Diagnostic radiologic.* Fractură în bandulieră a mentonului.

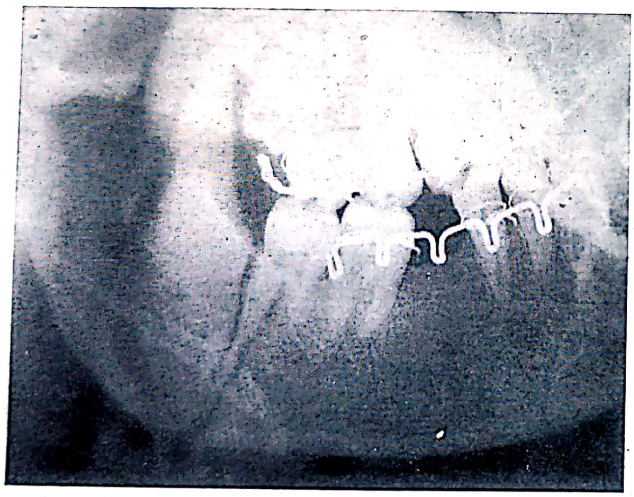

Fig. 114 a

Fig. 114 a — Diagnostic clinic. Fractura unghiului mandibulei. *Examen radiologic.* Radiografie de mandibulă defilată. Pe radiografie apare o imagine falsă de dublă fractură, datorită interesării la niveluri diferite a compactei osoase linguale și vestibulare. *Diagnostic radiologic.* Fractura unghiului mandibular.

Fig. 114 b — 114 c — Schemă demonstrînd producerea imaginii radiologice de fractură cu dublu traiect, deși în realitate fractura are traiect unic.

114 b I. Secțiune orizontală prin mandibulă: *L* — compacta lingual ă; *V* — compacta vestibulară; *S* — spongioasa osoasă; *F* — fasciculul de radiații. *II. Radiografia obținută*: Fasciculul de radiații va proiecta pe film, într-o singură linie, întreruperea continuității osoase mandibulare de la nivelul celor două compacte, suprapunîndu-se prin tangență.

114 c I. Secțiune orizontală prin mandibulă: *L* — compacta lingual ă; *V* — compacta vestibulară; *S* — spongioasa osoasă; F_1 — fasciculul de radiații tangent la suprafața fracturii compactei linguale; F_2 — fasciculul de radiații tangent la supafața fracturii compactei vestibulare. *II. Radiografia obținută*: Nivelul de fractură diferit al celor două compacte se va proiecta diferit pe film, dînd o falsă imagine de fractură dublă.

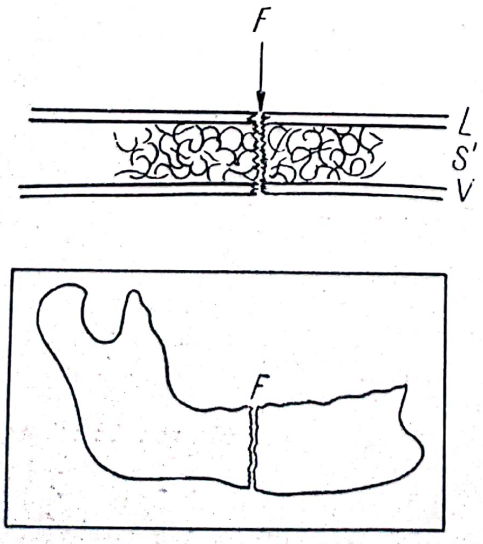

Fig. 114 b

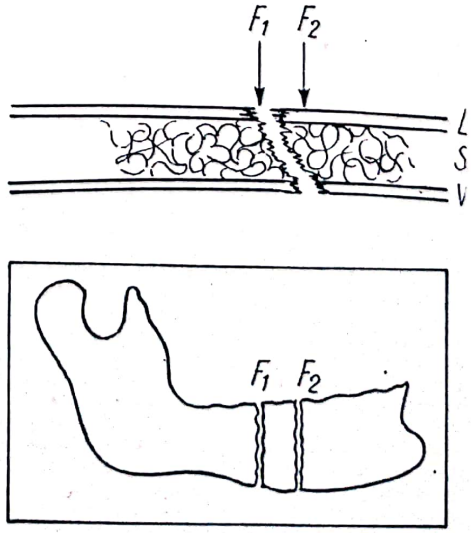

Fig. 114 c

Scanned with OKEN Scanner

Fig. 115 a — Diagnostic clinic. Întîrziere în consolidarea unei fracturi în regiunea unghiului stîng al mandibulei. *Examen radiologic.* Radiografie de mandibulă defilată pentru unghi și ramura ascendentă. Pe filmul radiologic apare soluția de continuitate în regiunea unghiului mandibulei ca o bandă de o transparență inegală și incompletă ; marginile capetelor osoase fiind neregulate, cu demineralizare inegală, care se estompează spre focar. *Diagnostic radiologic.* Fractură veche, cu distanțare interfragmentară și cu semne reduse de formare a calusului osos reparator.

Fig. 115 b — Diagnostic clinic. Pseudartroza mandibulei (după traumatism cu fractura mandibulei produsă cu 8 luni înainte). *Examen radiologic.* Radiografie defilată a mandibulei pentru unghi și ramura ascendentă. Se vede o soluție de continuitate care interesează treimea distală a ramurii orizontale a mandibulei, în dreptul spațiului edentat dintre premolarul al doilea și ultimul molar. Capetele fragmentelor osoase sînt netede, cu o limită regulată, cel distal rotunjit, convex, cel proximal ușor concav, îmbrăcînd o formă asemănătoare cu cea a unei suprafețe articulare, formată dintr-un condil și o galenă. Spațiul interfragmentar net conturat, total radiotransparent. *Diagnostic radiologic.* Pseudartroză strînsă a mandibulei în treimea distală a ramurii orizontale drepte.

Fig. 115 c — Diagnostic clinic. Pseudoartroza mandibulei la nivelul unghiului stîng. *Examen radiologic.* Radiografie defilată a mandibulei pentru unghi și ramura ascendentă. Soluție de continuitate în treimea distală a ramurii orizontale stîngi a mandibulei, caracterizată prin radiotransparență totală ; capetele fragmentelor osoase apar cu marginile netede, bine conturate, ușor rotunjite. Fragmentul distal edentat este deplasat în sus ; fragmentul anterior, pe care sînt implantați dinții pînă la premolarul al II-lea, este tras în jos, în așa fel încît suprafețele osoase nu vin în contact. Apare astfel un decalaj în plan vertical și o distanță de aproximativ 1 cm în sens anteroposterior. În zona de radiotransparență se văd cîteva mici ciocuri osoase, de asemenea bine conturate, care fac corp comun cu capetele mandibulare. *Diagnostic radiologic.* Pseudartroza mandibulei în treimea distală a ramurii orizontale stîngi. Formă laxă cu dislocare importantă a fragmentelor.

Scanned with OKEN Scanner

Fig. 115 d — Diagnostic clinic. Pseudartroza mandibulei prin fractură cu pierdere de substanță. *Examen radiologic.* Radiografia mandibulei în incidența defilată. Pe radiografie apare o întrerupere a ramurii orizontale a mandibulei, fragmentele fiind distanțate, capetele osoase net delimitate, ușor rotunjite, dînd aspectul de capete articulare. Fragmentul distal prezintă un cioc anterior, mai subțire, de asemenea rotunjit și cu conturul net. *Diagnostic radiologic.* Pseudartroză mandibulară.

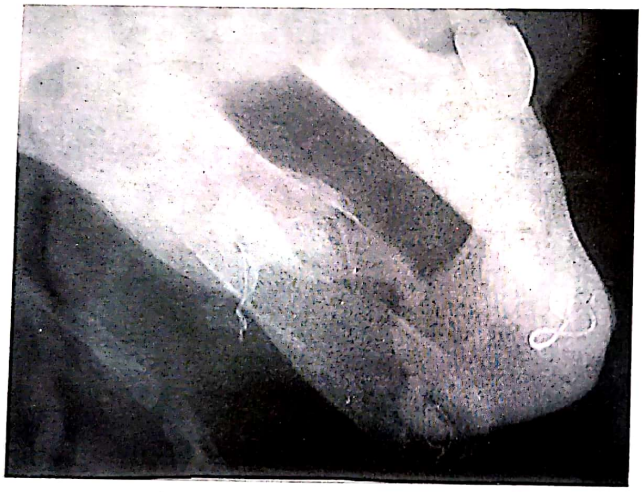

Fig. 115 e — Radiografia aceluiași caz după osteoplastie cu autotransplant iliac. Transplantul osos aplicat pe fața externă a celor două fragmente este fixat prin osteosinteză cu fir metalic.

FRACTURILE MASIVULUI MAXILAR

Sînt fracturi care se limitează excepțional numai la oasele maxilare propriu-zise, interesînd de regulă și celelalte oase ale etajului mijlociu al feței: oasele *nazale*, oasele *zigomatice* (malare), *etmoidul*, *vomerul*, oasele *lacrimale*. Format, în general, din os spongios, cu compacta corticală subțire, prezentînd unele zone de îngroșare inegală (*stîlpi de rezistență*) și săpat de o serie de cavități *(sinusuri, fose nazale, orbite)*, *masivul maxilar* prezintă o rezistență mai redusă față de forțele traumatice; cu toate acestea, fracturile acestui complex osos sînt mai rare decît cele ale mandibulei (în general, în proporție de 1/5).

Traseele fracturare sînt deosebit de variate, în raport cu zona de aplicare, cu direcția și forța traumatismului; se pot încadra totuși în cîteva tipuri principale, așa încît pentru studiul lor este încă păstrată clasificarea clasică:

1. *Fracturi totale:*

A) *fracturi orizontale*

a) inferioare (Guérin); *b)* mijlocii (Le Fort I); *c)* superioare (Le Fort II) disjuncția craniomaxilară.

B) *fracturi verticale și oblice:*

a) mediosagitale (disjuncție intramaxilară); *b)* laterale.

C) *fracturi combinate.*

D) *fracturi cominutive.*

2. *Fracturi parțiale:*

a) creastă alveolară; *b)* tuberozitate; *c)* boltă palatină; *d)* pereții sinuzali.

Identificarea clinică a fracturilor este în general mai dificilă decît la mandibulă, din cauza neregularității traseelor fracturare, care favorizează angrenări ale fragmentelor, astfel încît mobilitatea anormală este mai greu decelabilă, precum și din cauza dislocărilor atipice ale fragmentelor, din cauza modificărilor traumatice ale părților moi (edeme, echimoze, tumefacții infiltrative etc.), care maschează leziunile osoase.

Examenul radiografic este indispensabil pentru a confirma existența fracturii. Trebuie știut, însă, că datorită diversității structurilor osoase și supraopoziției lor, în incidențele standard, anumite linii de fractură pot fi mascate; de asemenea, poate fi interpretată drept soluție de continuitate traumatică proiecția unor suturi

Scanned with OKEN Scanner

sau a unor îngroşări osoase normale. Astfel, apar dificil de sesizat pe radiografie liniile de fractură *orizontale inferioare* (supraalveolare), fracturile *tuberozităţii*, fractura *apofizei ascendente a maxilarului*, fractura *apofizei piramidale*, fractura *oaselor palatine*. Nu poate fi considerată fractură acea linie care depăşeşte limitele osului examinat. Sînt necesare incidenţe suplimentare, adecvate segmentelor masivului maxilar suspectat.

Starea generală a bolnavului şi în primul rînd coexistenţa cu leziuni cranioencefalice impun uneori, în traumatismele etajului mijlociu al feţei, temporizarea examenului radiografic cu 4—6 zile, pentru a nu agrava tulburările prin mişcările forţate ale capului în vederea unei corecte poziţionări.

Se indică;

a) pentru *fracturile orizontale Le Fort I* şi *Le Fort II:* incidenţa semiaxială a masivului maxilar;

b) *pentru fractura orizontală inferioară Guérin:* radiografie panoramică;

c) *pentru disjuncţiile verticale, fracturi laterale şi fracturi combinate:* incidenţa semiaxială a masivului maxilar;

d) *pentru fracturile crestei alveolare:*

— incidenţa retroalveolară;

— radiografie panoramică;

e) *pentru fracturile tuberozităţii:* incidenţa retroalveolară şi radiografie panoramică;

f) *pentru bolta palatină:*

— incidenţa axială cu film ocluzal;

— incidenţa semiaxială a masivului maxilar;

g) *pentru pereţii sinuzali:*

— radiografii în incidenţa semiaxială a masivului maxilar;

— radiografia axială a sinusului maxilar cu film ocluzal.

Arcada temporozigomatică, formată din osul zigomatic (malar) şi apofiza zigomatică a temporalului, constituie relieful porţiunii latero-superioare a feţei, între orbită şi conductul auditiv extern, realizînd o punte de legătură între craniul *visceral* (maxilar) şi *neural* (temporal, frontal, sfenoid). Expusă traumatismelor directe prin poziţia ei proeminentă, fracturile acestei arcade sînt destul de frecvente (15% din fracturile masivului facial).

Traseele fracturare interesează *stîlpii* ei de legătură *(fractură disjuncţie)*, *placa malarului* sau *porţiunea subţire* a arcadei. Sînt descrise clasic *două tipuri: fracturi anterioare* (orbitosinuzale) şi *fracturi posterioare* (ale arcadei subţiri).

Prin prăbuşirea osului fracturat peste apofiza coronoidă şi inserţiile muşchiului temporal se produce *blocajul* mandibulei; uneori coronoida însăşi se fracturează.

Diagnosticul clinic este de obicei uşor de precizat, pe baza deformaţiei faciale caracteristice (înfundarea marginii infraorbitare, a umărului obrazului) şi a *tulburărilor asociate (blocajul mandibulei, anestezia nervului suborbitar, diplopia, epistaxis* etc.).

Infiltratul traumatic poate masca înfundarea osoasă şi în acest caz diagnosticul devine mai dificil.

Examenul radiologic este necesar pentru diagnostic, precizînd liniile de fractură şi deplasarea fragmentelor.

Superpoziţia celorlalte structuri osoase, care este inevitabilă în incidenţele de faţă şi profil, impune radiografii în incidenţe speciale, prin care se urmăreşte degajarea arcadelor temporozigomatice de proiecţia masivului facial şi a craniului neural.

Se indică:

a) radiografii în incidenţa semiaxială a masivului maxilar;

b) radiografia tangentă de arcadă zigomatică;

c) radiografie în incidenţa axială a craniului.

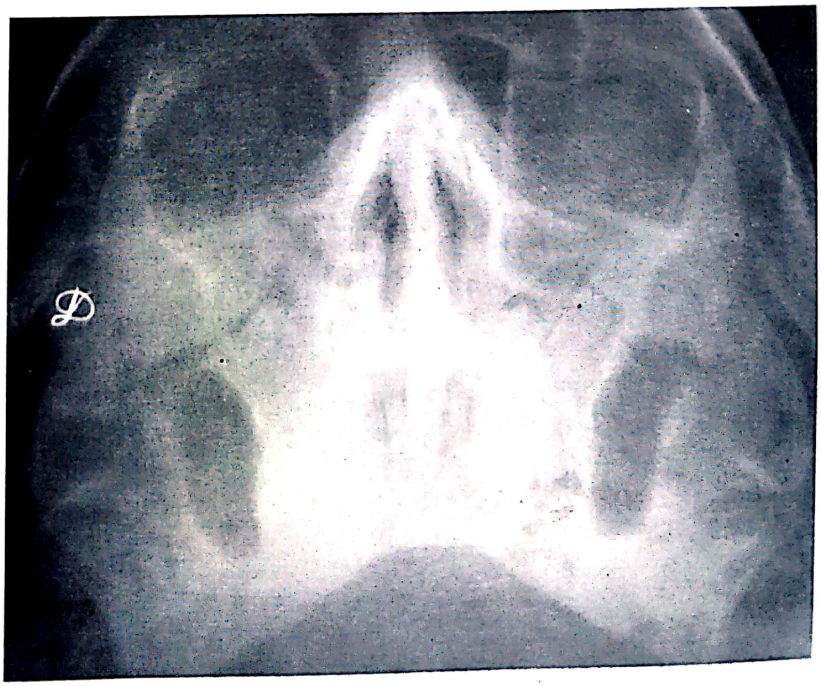

Fig. 116 a — Diagnostic clinic. Traumatism al etajului mijlociu al feţei. *Examen radiologic.* Radiografia semiaxială a masivului maxilar. Filmul pune în evidenţă linii de fractură oblice, bilaterale, care interesează marginea inferioară a orbitelor, traversează sinusurile şi întrerup continuitatea crestelor zigomatoalveolare. Se văd, de asemenea, două linii de fractură interesînd oasele nazale. Apare evident decalajul la nivelul marginii infraorbitare stîngi şi al crestei zigomatoalveolare drepte, ceea ce denotă basculareа segmentului median maxilonazal spre stînga. Liniile de fractură sînt uşor zimţate şi parţial mascate de voalarea sinusurilor maxilare, datorită hematomului intrasinuzal. *Diagnostic radiologic.* Fractura orizontală mijlocie a masivului maxilar tip Le Fort I.

Scanned with OKEN Scanner

Fig. 116 b — Diagnostic clinic. Traumatism maxilofacial cu înfundarea etajului mijlociu. *Examen radiologic.* Radiografia de profil a masivului facial. Linia de fractură trece la nivelul suturii frontonazale, traversează orbitele, întrerupe apofizele frontale ale malarului bilateral şi se continuă înapoi spre groapa pterigomaxilară. Masivul maxilar, desprins în bloc de baza craniului, este prăbuşit în jos şi înapoi. *Diagnostic radiologic.* Fractură a masivului maxilar tip Le Fort II. Disjuncţie craniomaxilară înaltă.

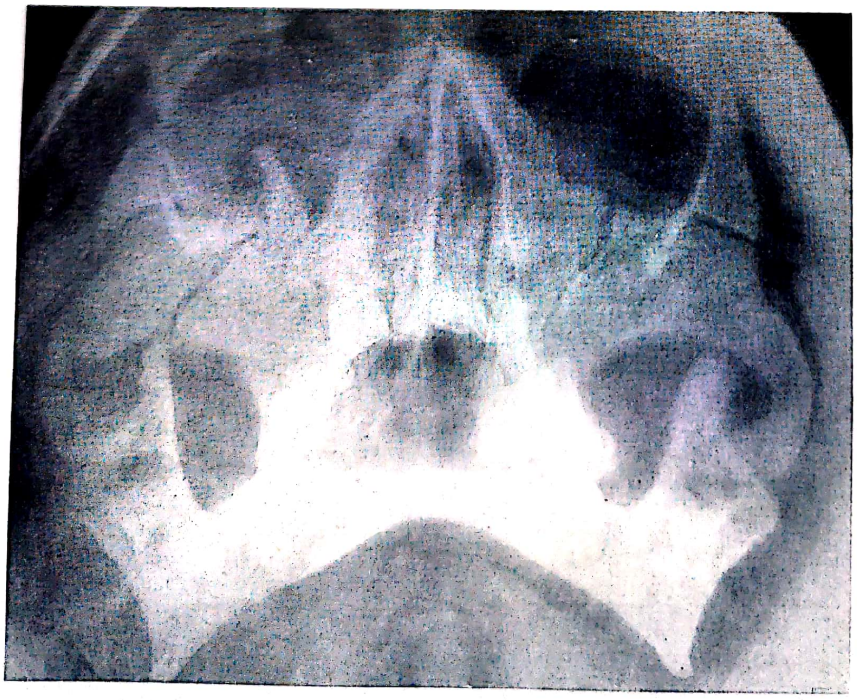

Fig. 116 c — Diagnostic clinic. Traumatism puternic craniofacial cu fracturi multiple, cominutive ale masivului maxilar. Plăgi întinse ale părţilor moi ale feţei. Distrugerea globului ocular drept. *Examen radiologic.* Radiografie semiaxială a masivului craniomaxilar. Apare evident un polimorfism lezional cu soluţii de continuitate interesînd toate oasele craniului visceral: fractură a pereţilor sinuzali şi a podelelor orbitale; fracturi bilaterale ale apofizelor frontomalare; fractura oaselor nazale; fracturi orizontale supraalveolare; fracturi cu pierdere de substanţă mediană a procesului alveolar inferior; fractura apofizei coronoide stîngi. Fragmentele osoase de diferite dimensiuni au dislocări variate, atipice. Un fragment osos proemină în orbita dreaptă, fapt care explică distrugerea globului ocular. De asemenea, pe radiografie se distinge tumefierea părţilor moi, care bombează, acoperind parţial orbita dreaptă, depăşind limitele acesteia. Radiotransparenţa diminuată a părţilor moi la acest nivel denotă infiltratul masiv posttraumatic. *Diagnostic radiologic.* Fractură cominutivă a masivului maxilar, fractură cu pierdere de substanţă a mandibulei.

Scanned with OKEN Scanner

Fig. 116 d — Diagnostic clinic. Traumatism al feţei. *Examen radiologic.* Tomografia masivului facial în incidenţă Tcheboul. Pe secţiunea tomografică efectuată la 11 cm apare o linie de întrerupere a continuităţii osoase, care începe din dreptul proiecţiei pe film a apofizei crista galli în formă de V, apoi se orientează sinuos în jos şi spre dreapta, separînd apofiza alveolară şi palatul dur. *Diagnostic radiologic.* Disjuncţie verticală intermaxilară paramediană dreaptă.

Fig. 116 e — Diagnostic clinic. Traumatism lateral al feţei. Blocajul mandibulei. *Examen radiologic. Radiografia semiaxială a masivului maxilar.* Arcada zigomatică din dreapta, apare mult modificată ca formă comparativ cu cea stînga care este de aspect radiologic normal, şi anume: apar trei linii de întrerupere a continuităţii osoase, prima în aripa facială a malarului, care se continuă şi la nivelul apofizei frontale a malarului, a doua linie în apofiza temporală a malarului, iar a treia în apofiza zigomatică a temporalului. Cele trei linii delimitează două fragmente osoase care sînt înfundate în V. Fragmentele fracturii din arcada zigomatică sînt proiectate peste apofiza coronoidă, blocînd mişcările mandibulei. Vîrful apofizei coronoide este mascat de înfundarea osoasă. *Diagnostic radiologic.* Fractură a arcadei temporozigomatice drepte, combinată, de tip anterior şi posterior, cu trei linii şi înfundarea în V cu blocarea apofizei coronoide. Suspiciune de fractură a apofizei coronoide (se efectuează examene complementare. Tomografii).

Scanned with OKEN Scanner

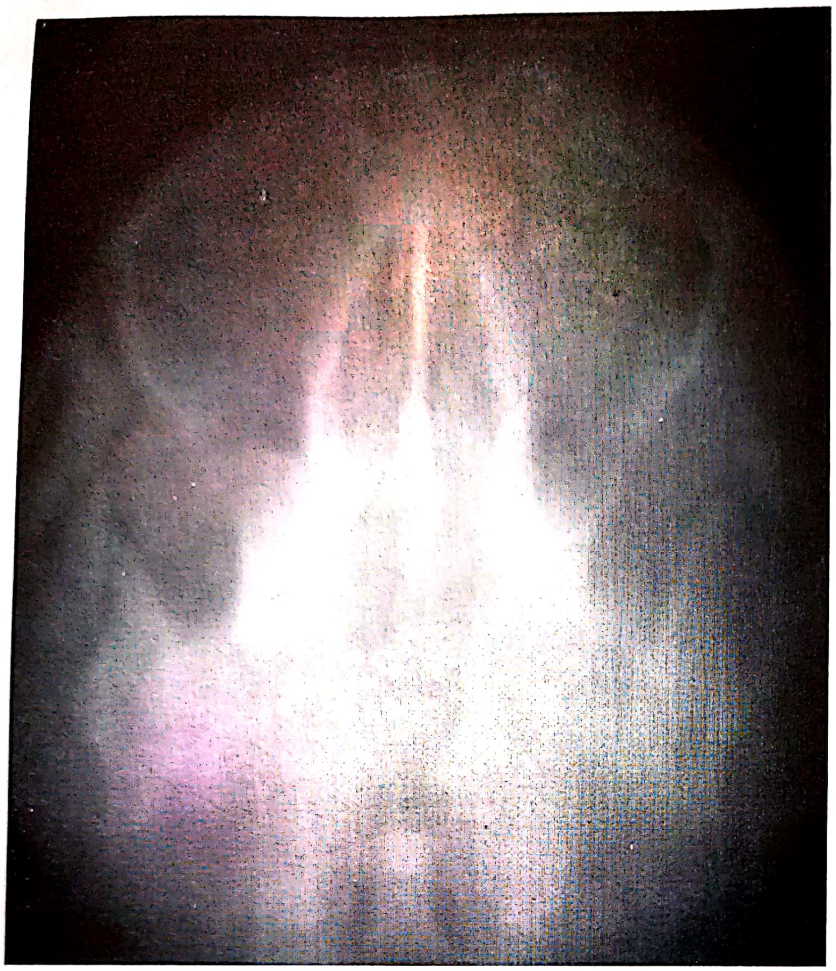

Fig. 116 f—Tomografia masivului maxilar (acelaş caz). *Incidenţa semiaxială.* Pe secţiunea tomografică, la 15 cm, apare fractura malarului, care se proiectează lateral de linia de proiecţie a aripii mari a sfenoidului. Fragmentul anterior din cele două descrise pe radiografie apare net detaşat de baza plăcii malarului. Porţiunea lui distală este vecină cu apofiza coronoidă, al cărei vîrf este fracturat. Imaginea este foarte concludentă, mai ales prin posibilitatea de comparare cu apofiza coronoidă din partea sănătoasă. Porţiunea distală a arcadei zigomatice nu este cuprinsă în planul de secţiune şi nu se vede. *Diagnostic radiologic.* Examenul tomografic confirmă fractura apofizei coronoide.

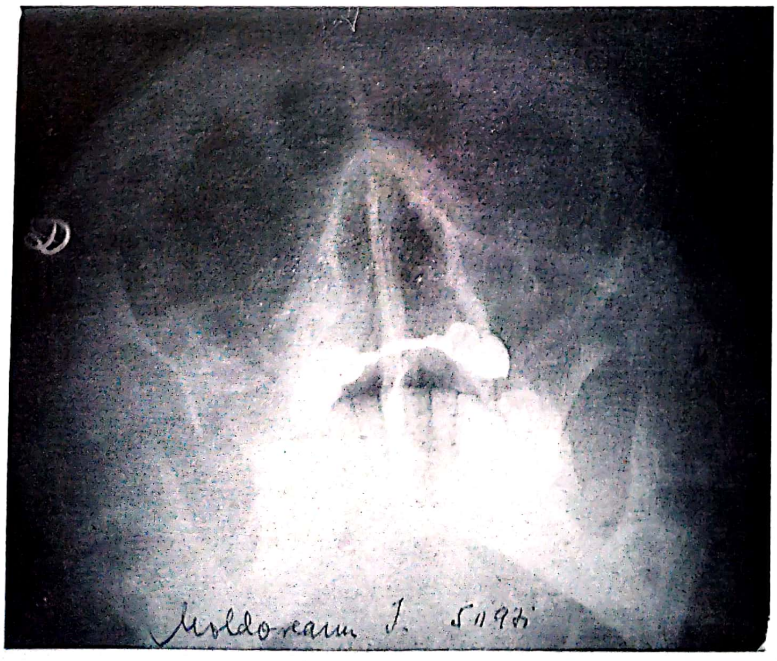

Fig. 116 g — Diagnostic clinic. Fractură anterioară şi posterioară a arcadei zigomatice drepte, cu înfundare şi diplopie. *Examen radiologic.* Radiografie semiaxială a masivului maxilar. Pe radiografie apare o întrerupere a continuităţii osoase a marginii orbitare inferioare, cu înfundarea jumătăţii mediale, unde fractura are aspect cominutiv. Traseul fracturar neregulat, de-a lungul căruia se văd mici eschile osoase, se continuă în peretele sinuzal, interesînd şi creasta zigomatoalveolară. Fractură cu trei linii şi două fragmente intermediare la nivelul marginii orbitare externe (zona suturii frontomalare). Se mai vede o altă linie de fractură pe porţiunea subţire a arcadei zigomatice, cu încălecarea fragmentelor. Este evidentă înfundarea în bloc a osului zigomatic, precum şi a podelei orbitei, care se prăbuşeşte în sinusul maxilar, fapt ce explică diplopia. *Diagnostic radiologic.* Fractură disjuncţie a arcadei temporozigomatice, cominutivă, cu prăbuşirea podelei orbitei şi interesarea sinusului maxilar.

Scanned with OKEN Scanner

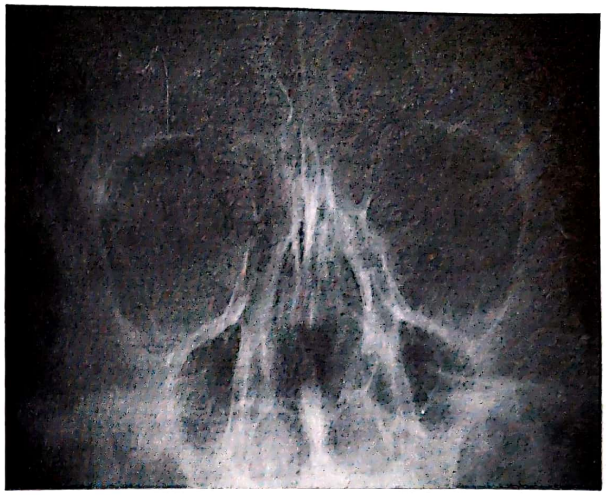

Fig. 116 h — Diagnostic clinic. Traumatism orbitomaxilar. *Examen radiologic.* Radiografia de față a orbitelor. La nivelul podelei orbitare din stînga, proiectîndu-se pe aripa mare a sfenoidului, se identifică lama orbitară a maxilarului. Pe această lamă, la jumătatea distanței dintre sutura maxilomalară și proiecția de la distanță a fantei sfenoidale, apare o linie de întrerupere a continuității apofizei orbitare a maxilarului, linie care ajunge pînă la marginea inferioară a orbitei. În sinusul maxilar stîng apare o discretă voalare, produsă probabil prin hematom intrasinuzal. Este interesantă această fractură izolată, fără alte leziuni osoase și care nu a putut fi diagnosticată decît pe filmul radiologic. *Diagnostic radiologic.* Fractură a podelei orbitare stîngi.

FRACTURILE OASELOR NAZALE

Oasele nazale se pot fractura izolat, prin traumatisme de intensitate medie aplicate direct asupra lor, sau însoțesc, în traumatismele puternice, fracturile masivului facial.

Liniile de fractură au traiecte variate, producîndu-se uneori detașarea oaselor proprii de frontal și de apofizele ascendente ale maxilarului, concomitent cedînd și septul median. Se produc astfel *prăbușiri în bloc ale piramidei, devieri laterale* sau *înfundări limitate* sub formă de *șanțuri transversale* pe spinarea nasului sau pe versantele piramidei nazale.

Fracturile nazale sînt depistate ușor, prin semnele clinice, de regulă evidente la inspecție și prin palpare (înfundare, crepitații), însoțite de epistaxis abundent.

Examenul radiologic furnizează date utile pentru diagnosticul formei și întinderii leziunii, precizînd traseele fracturare și diferitele segmente osoase interesate, precum și dislocarea micilor fragmente.

Se indică:

— radiografii în incidențe de profil pentru oasele proprii nazale;

— radiografii în incidență semiaxială a masivului maxilar;

— radiografia axială a oaselor proprii cu film ocluzal.

→

Fig. 117 a — Diagnostic clinic. Traumatism al nasului. *Examen radiologic.* Radiografie de profil a piramidei nazale. Pe radiografie apar două linii radiotransparente oblice și una de-a lungul joncțiunii cu apofiza ascendentă a maxilarului, cu aspect ușor zimțat. Creasta osoasă este întreruptă în treimea inferioară. Vîrful piramidei osoase nazale este ușor înfundat.

Scanned with OKEN Scanner

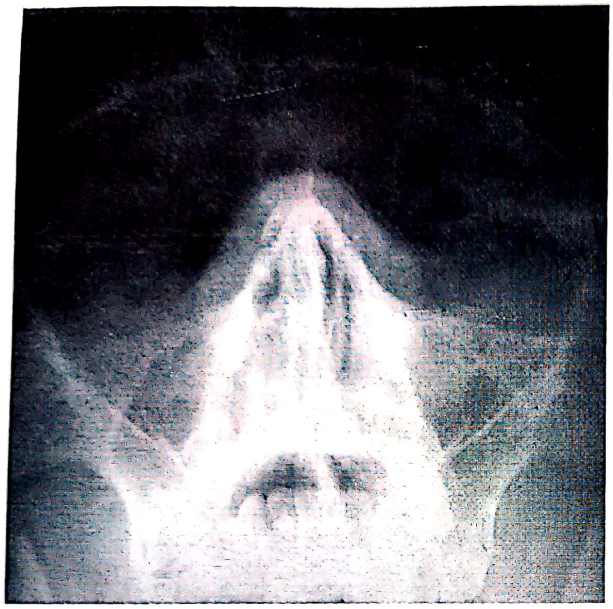

Fig. 117 b — Radiografie semiaxială a masivului maxilar. Oasele proprii nazale, bilateral, au întreruptă continuitatea la niveluri diferite, corespunzător celor două linii oblice descrise pe radiografia de profil. În plus, în dreapta mai apare o linie de transparență crescută în partea superioară, spre sutura frontonazală. Această linie este cea longitudinală, descrisă de profil.

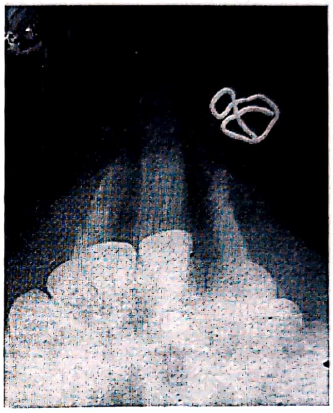

Fig. 117 c — Radiografie axială a oaselor proprii nazale cu film ocluzal. Oasele proprii nazale privite axial, pe porțiunea care se proiectează anterior de linia frontal-menton, pun în evidență linia de fractură și înfundarea parțială a aripii stîngi a piramidei nazale, care produce reducerea de volum a fosei nazale stîngi. *Diagnostic radiologic.* Fractură cominutivă a oaselor proprii nazale, cu ușoară înfundare a vîrfului piramidei osoase și a aripii stîngi. Moderată reducere de volum a fosei nazale stîngi.

Scanned with OKEN Scanner

RADIODIAGNOSTICUL ÎN LEZIUNILE TRAUMATICE ALE DINŢILOR

Traumatismele dentare prin şoc direct sau indirect, în timpul masticaţiei, prin diverşi corpi duri (sîmburi, fragmente metalice etc.), în bruxism, prin vicii de articulaţie, prin intervenţii chirurgicale (extracţii, deschizător de gură etc.), produc diferite leziuni:

— *fisuri* ale smalţului;

— *fracturi coronare* (smalţ, dentină), de regulă cu pierdere de substanţă (îndeosebi ale unghiurilor, marginilor incizale), cu sau fără deschiderea camerei pulpare;

— *fracturi radiculare* (longitudinale, transversale, fracturi coronoradiculare);

— *contuzii* dentoparodontale;

— *luxaţii* dentare complete sau incomplete.

Leziunile traumatice ale dinţilor *pot fi asociate* cu *fracturi ale osului alveolar* şi cu *plăgi ale părţilor moi.*

Examenul radiologic. În leziunile *coronare*, semnele clinice sînt de regulă concludente; examenul radiologic poate decela însă o *fisură traumatică* a smalţului şi dentinei nedecelabilă la inspecţie sau la palpare cu sonda; de asemenea, radiografia este utilă pentru a preciza *raporturile soluţiei de continuitate cu camera pulpară.*

În fracturile *radiculare*, radiografia devine indispensabilă pentru precizarea diagnosticului *(traseele fracturare, deplasarea fragmentelor, leziunile osoase asociate)*, precum şi pentru stabilirea indicaţiilor şi tehnicii de tratament (tratament endodontic conservator, rezecţie apicală, extracţie).

În *contuzia dentoparodontală* şi luxaţia *incompletă* radiografia depistează *lărgirea spaţiului parodontal*, limitată periapical sau pe toată întinderea lui; în luxaţiile *complete*, examenul radiologic este necesar pentru controlul stării osului şi pentru depistarea unei eventuale fracturi a apexului, cu retenţia vîrfului rădăcinii.

Examenul radiologic oferă de asemenea date foarte utile în traumatismele dentoparondontale, în cazul cînd dinţii respectivi au obturaţii vechi, sînt stîlpi de punte şi îndeosebi cînd au dispozitive radiculare, precum şi pentru *a depista eventualele procese patologice care ar fi putut favoriza fractura* dentară sau ar *putea fi agravate* prin traumatism *(granulom intern, rizaliză, granulom periapical, carii secundare extinse mascate de obturaţii sau coroane de înveliş vechi* etc.).

Se indică:

a) radiografii în incidenţă retroalveolară izometrică şi ortoradială;

b) radiografii în incidenţa axială cu film ocluzal;

c) radiografie panoramică;

d) radiografii extraorale pe segmente osoase;

e) radiografii ale masivului maxilar.

Fig. 118 a — Diagnostic clinic. Traumatism dentoalveolar la 11, 12. Mobilitate anormală. *Examen radiologic.* Radiografie retroalveolară la 11, 12. Coroanele şi rădăcinile dinţilor examinaţi nu prezintă modificări radiologice. Spaţiile periodontale sînt lărgite, mai ales în regiunea apicală, unde ajunge să depăşească 0,5 mm. Conturul vîrfului rădăcinii şi al fundului alveolei continuu, net şi regulat. *Diagnostic radiologic.* Luxaţie dentară incompletă, cu integritatea rădăcinii şi a alveolei. *Indicaţii.* De urmărit vitalitatea şi în caz de mortificare se indică tratament endodontic.

Fig. 118 b — Diagnostic clinic. Fractură radiculară în treimea coronară. *Examen radiologic.* Radiografie retroalveolară pentru 35. Rădăcina lui 35 este fracturată longitudinal în treimea coronară. Soluţie de continuitate avînd un traiect vertical-oblic spre distal. Se vede pivotul metalic, care a acţionat ca o pană, producînd fractura. Deşi canalul radicular este corect obturat şi nu apar leziuni apicale, totuşi, datorită faptului că fragmentul radicular fracturat se extinde intraalveolar, probabil că rădăcina nu mai poate fi conservată.
La 24 canalul radicular este parţial obturat, iar apical apare o zonă de demineralizare intensă cu aspect de parodontită cronică.
La toţi dinţii din imagine se constată o resorbţie a parodonţiului marginal de tip orizontal, care, la 35, în imediata vecinătate a liniei de fractură, se verticalizează. *Diagnostic radiologic.* Fractură longitudinală oblică în treimea coronară a rădăcinii lui 35, intraalveolar, prin pivot metalic. Canal complet obturat. Resorbţie moderată, predominant orizontală, a parodonţiului marginal.

Scanned with OKEN Scanner

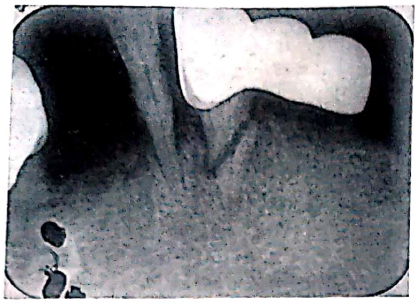

Fig. 118 c — Diagnostic clinic. Mobilitatea anormală a lui 35 purtător de coroană metalică cu extensie distală lungă (2 dinți). *Examen radiologic.* Radiografie retroalveolară pentru 33. Pe radiografie apare, în treimea mijlocie a rădăcinii lui 33, o linie oblică ce întrerupe continuitatea radiculară. La acest nivel s-a produs și o ușoară deplasare spre mezial a fragmentului coronar, deplasare vizibilă prin decalarea limitei cementului și a spațiului periodontal, precum și prin lățimea liniei de fractură. Există impresia unei ușoare alunecări a fragmentului superior pe planul înclinat al fragmentului radicular apical. Pe radiografie se vede și resorbția marginală a parodonțiului, care a micșorat pîrghia intraalveolară, reducîndu-i rezistența la suprasolicitările determinate de extensie. *Diagnostic radiologic.* Fractură radiculară oblică cu deplasare mezială a fragmentului coronar la 33. Resorbție parodontală marginală.

Fig. 118 d — Diagnostic clinic. Fractură dentară. *Examen radiologic.* Radiografie retroalveolară pentru 11. Examenul radiologic pune în evidență soluția de continuitate în treimea mijlocie a rădăcinii sub forma unei linii transversale, ușor neregulate, cu păstrarea liniei de contur, atît a marginii radiculare (a cementului), cît și a canalului radicular. Spațiul periodontal nu este modificat. Situație favorabilă pentru tratament conservator, cu obturație și începuire canaliculară. Se mai observă fracturi cu pierdere de substanță, smalț și dentină ale unghiurilor coronare la 11 și 12. Nu sînt leziuni ale osului. *Diagnostic radiologic.* Fractură radiculară transversală fără deplasare

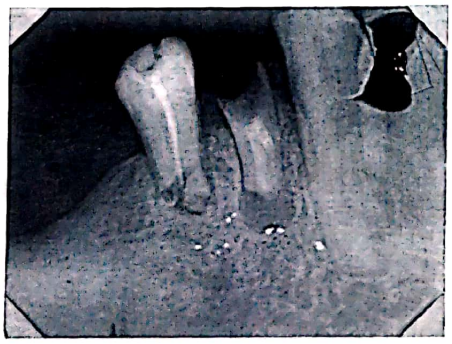

Fig. 118 e — Diagnostic clinic. Parodontită apicală la al II-lea premolar inferior drept (45) cu mobilitate dentară. *Examen radiologic.* Radiografie retroalveolară la 45. Premolarul prezintă o fractură oblică a treimii apicale, cu deplasarea apexului, care apare ușor basculat. Linia de fractură este inegală, mai largă distal și mai îngustă mezial, rezultat al deplasării fragmentului apexian. Acesta apare modificat, cu un grad moderat de apicoliză. Canalul radicular este obturat, obturația se prelungește la nivelul focarului de fractură, dar nu pătrunde în fragmentul apical. Toate aceste elemente duc la interpretarea unei fracturi de treime apicală produsă probabil printr-un traumatism accidental. Apexul fracturat a fost basculat în spațiul unei probabile leziuni granulomatoase periapicale. Ca dovadă a existenței acestei leziuni este apicoliza descrisă anterior. Pe radiografie mai apare o importantă resorbție osoasă marginală. La 44 canalul este obturat, cale falsă spre mezial, de asemenea obturată. Parodontită cronică apicală chistică. *Diagnostic radiologic.* Fractura treimii apicale la 45, atrofie tip orizontal a parodonțiului osos marginal. *Indicații.* Rezecția apicală este contraindicată, datorită reduceri importante a pîrghiei intraalveolare, accentuată și de resorbția osoasă marginală. Se indică extracția.

Scanned with OKEN Scanner

RADIODIAGNOSTICUL ÎN PATOLOGIA TUMORALĂ A MAXILARELOR

Patologia tumorală a maxilarelor este deosebit de complexă, la nivelul acestor oase putîndu-se dezvolta o gamă foarte diversă de formaţii cu aspect tumoral, benigne sau maligne. Originea lor poate fi din ţesutul osos propriu, din resturile epiteliale embrionare rămase incluse în grosimea lor, din ţesuturile dentare embrionare sau din procese patologice degenerative dezvoltate în legătură cu sistemul dentar, din mucoasa bucală, sinuzală, nazală, din părţile moi bucofaciale (invazie secundară) sau la distanţă, din alte ţesuturi sau organe (metastaze).

Simptomatologia clinică şi evoluţia lor prezintă caracteristici proprii fiecărei forme. Adesea, însă, această simptomatologie, în anumite faze evolutive şi pentru unele tipuri tumorale, poate îmbrăca aspecte asemănătoare, determinînd astfel interpretări false, care duc la erori de diagnostic.

Examenul radiologic pune în evidenţă modificări de formă şi structură osoasă, de regulă tipice pentru variatele afecţiuni tumorale şi este indispensabil pentru precizarea diagnosticului şi stabilirea judicioasă a indicaţiilor terapeutice.

Păstrînd schema generală a clasificării formaţiilor cu caracter tumoral ale maxilarelor, adoptată de Clinica de chirurgie buco-maxilo-facială din Bucureşti, vom schiţa caracterele lor radiologice mai semnificative.

PSEUDOTUMORI, TUMORI ODONTOGENE

EPULIDELE

Sînt formaţii proliferative vegetante, cu caracter tumoral, care se dezvoltă pe gingie prin hiperplazie granulativă ca răspuns la incitaţiile iritative ale diverşilor factori locali, fiind favorizate de obicei de tulburări de ordin general.

Au fost individualizate următoarele forme anatomopatologice: epulis granulomatos simplu; epulis telangiectatic (angiogranulom); epulis fibros; epulis osteogen; epulis cu celule gigante; epulis mixomatos.

Aspectele clinice sînt caracteristice pentru fiecare din aceste forme.

Examenul radiologic pune în evidenţă *demineralizarea* osului alveolar subiacent proliferării gingivale, care este mai întinsă în epulisul granulomatos, în epulisul cu celule gigante şi în cel mixomatos; imaginea *lacunară* are de obicei un contur net, dar neregulat, rădăcinile dentare prezintă o implantare redusă, uneori dînd impresia că plutesc în lacuna osoasă; absenţa reacţiei reparatorii periferice.

Aspectul radiologic este condiţionat de tipul anatomopatologic al epulidei. În cazul formaţiilor tumorale puternic vascularizate — epulisul granulomatos, telangiectatic, cu celule gigante şi mixomatos — predomină demineralizările întinse; în cazul epulisului fibros, osul este aproape nemodificat.

În *epulisul osteogen* se depistează zone radioopace în lacuna de demineralizare, care reprezintă focare de osificare secundară; uneori acestea dau imaginea descrisă clasic *„în vîrtej"*.

Se indică:

a) incidenţe retroalveolare; *b)* radiografie panoramică.

În formele mai extinse sînt necesare *incidenţe exofaciale*, în special la mandibulă, unde se efectuază radiografii de mandibulă defilate.

Fig. 119 a — Diagnostic clinic. Tumoare vegetantă hemoragică, epulis telangiectatic. *Examen radiologic.* Radiografia incisivului lateral superior. Apare o zonă de liză osoasă, care interesează septurile interdentare mezial şi distal ale incisivului lateral, formînd o imagine concavă care se întinde pînă în treimea apicală a rădăcinii. Dinţii vecini, centralul şi caninul, sînt distanţaţi prin împingere de către formaţia tumorală. Porţiunea restantă din septurile interdentare prezintă o zonă liniare de radiotransparenţă, cu aspect de amprente vasculare, ceea ce denotă o dilataţie a vaselor endoosoase. *Diagnostic. radiologic.* Epulis osteolitic, probabil angiogranulom.

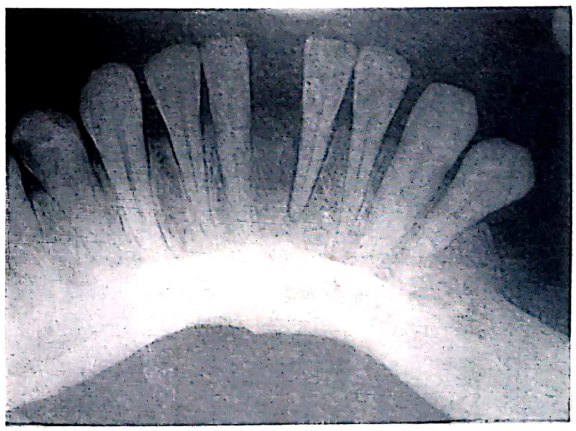

Fig. 119 b — Diagnostic clinic. Tumoare vegetantă pe creasta alveolară, epulis granulomatos. *Examen radiologic.* Radiografie panoramică. Între incisivii centrali inferiori apare o zonă de liză osoasă net delimitată, care merge pînă aproape în treimea mijlocie a rădăcinilor Dinţii limitanţi sînt distanţaţi prin interpoziţia tumorii vegetante. *Diagnostic radiologic.* Epulis osteolitic.

Scanned with OKEN Scanner

Fig. 119 c — Diagnostic clinic. Tumoare vegetantă a crestei alveolare. *Examen radiologic.* Radiografia premolarului superior. Se vede o imagine de osteoliză întinsă, lacunară, care interesează creasta alveolară de o parte și de alta a premolarului, implantarea radiculară fiind redusă doar la porțiunea apicală. Mic rest radicular, aproape complet expulzat, plasat mezial. Pe fondul radiotransparenței lacunare (deci în masa tumorii vegetante) apare o imagine ușor radioopacă, fasciculată, cu aspect de os de neoformație, care nu face corp cu creasta alveolară. *Diagnostic radiologic.* Epulis osteogen.

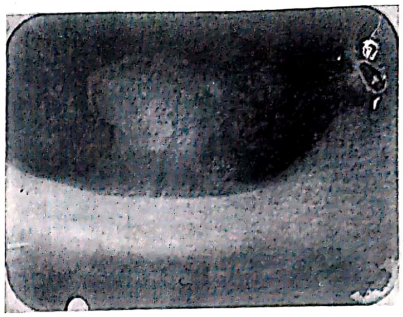

Fig. 119 d — Diagnostic clinic. Tumoare dură pe creasta alveolară inferioară. *Examen radiologic.* Radiografie endobucală retroalveolară. În treimea distală dreaptă a mandibulei, regiune edentată. De la nivelul crestei alveolare proemină, în formă de ciupercă, o formație osoasă net delimitată, dar cu un contur neregulat al suprafeței ocluzale. Structura osoasă modificată prezintă aspect spongios, dar cu lamelele osoase îngroșate; desen condensat. *Diagnostic radiologic.* Epulis osteogen.

TUMOAREA CU MIELOPLAXE

Încadrarea nosologică a tumorilor cu mieloplaxe nu este încă complet elucidată. Deși unii autori le așază în cadrul distrofiilor osoase, după Jaffe ele trebuie considerate granuloame cu celule gigante. Caracteristice în structura lor sînt celulele *gigante* (cu nuclei multipli, dispuși central), interpretate ca celule *reacționale*, cu accentuate proprietăți *osteoclastice*. Tumoarea începe și se dezvoltă endoosos, avînd o evoluție lentă, insidioasă, iar prin distrucția progresivă a osului și subțierea corticalei, care apare suflată, se exteriorizează, dînd deformații faciale sau bombînd endobucal, în sinusuri, în orbită etc.; uneori, exteriorizarea endobucală apare după extracția dinților mobilizați prin osteoliza alveolară și îmbracă un aspect vegetant, proliferativ.

Examenul radiologic dă o imagine caracteristică pentru diagnostic *zonă de liză osoasă*, radiotransparența fiind asemănătoare celei a chisturilor, dar avînd *conturul multiareolar, policiclic*, net desenat și fiind traversată *de septuri* care se întretaie; această *trabeculare cu ochiuri mici* formînd multiple chisturi de dimensiuni aproape egale este descrisă clasic sub termenul de *„fagure de albine"*. La periferie lipsește reacția reparatoare osoasă, osul înconjurător păstrîndu-și structura normală. Uneori trabeculele intergeodice sînt resorbite, astfel încît imaginea radiotransparentă este identică cu cea din chisturi, diferențiindu-se doar prin conturul policiclic, alteori apare net aspectul polichistic.

Se indică:

Pentru mandibulă radiografii în incidențe exofacile speciale, în raport cu localizarea tumorii:

— incidențe de mandibulă defilată;
— radiografii panoramice;
— incienție axiale cu film ocluzal.

Pentru maxilar:

— radiografii panoramice;
— radiografii axiale cu film ocluzal;
— radiografii de ansamblu semiaxiale sau Tcheboul.

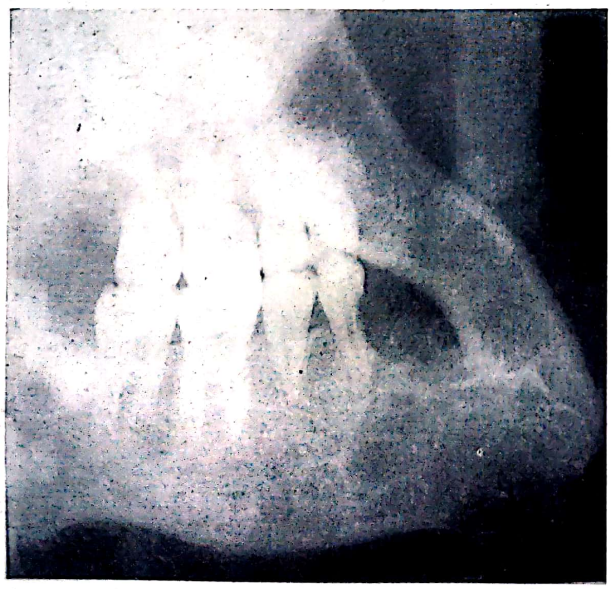

Fig. 120 a — Diagnostic clinic. Tumoare deformantă a arcului anterior al mandibulei. *Examen radiologic.* Radiografia mandibulei în incidență defilată. În jumătatea anterioară a ramurii orizontale și în regiunea mentonieră apare o imagine de radiotransparență incompletă, cu contur policiclic, multiseptată, dînd aspectul de cavități multiple de dimensiuni mici și inegale, suflînd corticala bazilară, cu discretă reacție de condensare osoasă periferică. Aspectul este asemănător cu al fagurelui de albine. *Diagnostic radiologic.* Tumoare polichistică (aspect de tumoare cu mieloplaxe).

Scanned with OKEN Scanner

Scanned with OKEN Scanner

Fig. 120 b — Diagnostic clinic. Tumoare centrală a ramurii orizontale a mandibulei, cu deformație osoasă. *Examen radiologic.* Radiografia treimii mijlocii și posterioare stîngi a corpului mandibulei. Mandibula este deformată, cu aspect de os suflat, diametrul vertical fiind mult mărit. Central, endoosos, pe toată întinderea regiunii radiografiate apar multiple formații chistice de dimensiuni aproape egale, fiind separate de septuri osoase. Dintre acestea se văd pe film cele care se proiectează tangent la fascicul (legea suprafețelor tangențiale). Marginile osoase, bazilara și creasta alveolară sînt intacte, dar deformate. Continuitatea conturului osos nu este întreruptă. Dinții existenți pe arcadă, și care au rădăcinile în plină formație tumorală, prezintă o rizaliză accentuată. Molarul de minte a căpătat și o poziție vicioasă, prin fenomenul de migrare datorit procesului tumoral. Imagine de radiotransparență accentuată, care cuprinde aproape în totalitate ramura orizontală a mandibulei, din care nu persistă decît o porțiune subțire a marginii bazilare. Pe fondul radiotransparenței apar multiple cavități aproape egale, separate între ele prin septuri subțiri, care pe alocuri sînt discontinue. Dinții lipsiți de suportul alveolar dau impresia că plutesc în zona de osteoliză și prezintă procese de rizaliză accentuate. *Diagnostic radiologic.* Tumoare cu mieloplaxe.

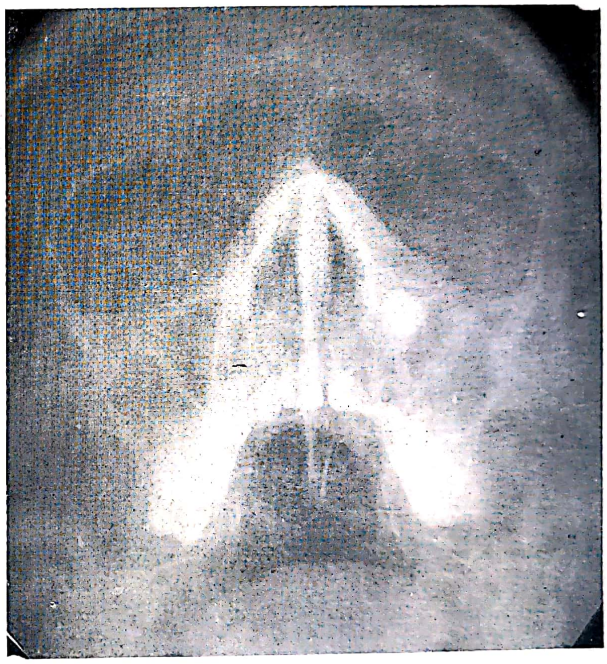

Fig. 120 c — Diagnostic clinic. Tumoare deformantă a maxilarului superior stîng (copil de 14 ani). *Examen radiologic.* Radiografia sinusurilor anterioare în incidență Tcheboul. Pe radiografie apare o imagine de radiotransparență polichistică. Aceasta se proiectează parțial pe sinusul maxilar din stînga, proeminînd și în fosa nazală respectivă. În unghiul superointern al sinusului, în podeaua orbitară, apare imaginea unui dinte ectopic, probabil caninul, care a fost împins de tumoare. *Diagnostic radiologic.* Tumoare polichistică a maxilarului superior stîng, cu ochiuri mici; aspect de tumoare cu mieloplaxe.

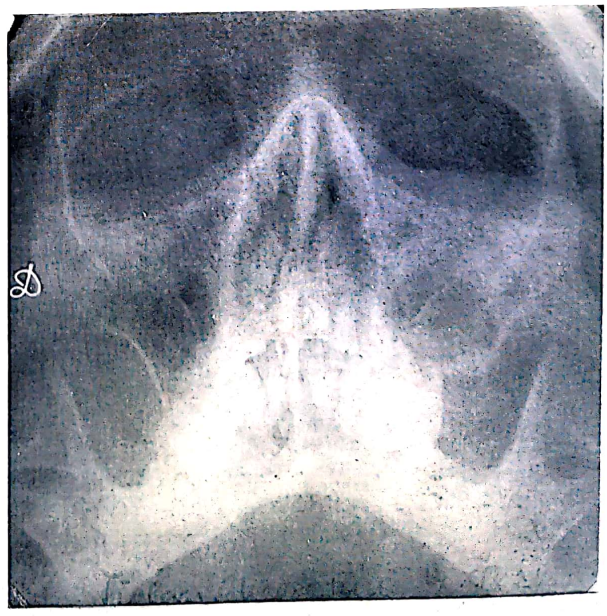

Fig. 120 d — Diagnostic clinic. Tumoare a maxilarului superior stîng. *Examen radiologic.* Radiografia masivului maxilar în incidență semiaxială. Sinusul maxilar stîng este deformat și voalat, fiind ocupat aproape în întregime de o formație rotundă cu contur policiclic. Din lumenul sinuzal nu a mai rămas vizibil decît o mică porțiune la nivelul unghiului superointern. Imaginea are delimitare netă și perete propriu osos, ușor condensat, bine vizibil, în special spre unghiul sinuzal superointern, unde face contrast cu lumenul sinuzal și se detașează de pereții osoși sinuzali. Sinusul maxilar este deformat, tavanul fiind ușor împins în sus, gaura suborbitară aplatizată, creasta zigomatoalveolară deformată, părînd împinsă înapoi și luînd o formă convexă. Radiotransparența este mai mică decît cea a sinusului; prezintă o serie de septuri, care o compartimentează, dîndu-i aspect polichistic, cu formații chistice de dimensiuni mici. *Diagnostic radiologic.* Tumoare polichistică a maxilarului, ocupînd și deformînd sinusul maxilar stîng. Aspect radiologic de tumoare cu mieloplaxe. Diagnosticul a fost confirmat anatomopatologic.

CHISTURILE MAXILARELOR

La nivelul maxilarelor se întîlnesc cu mare frecvență tumori chistice formate dintr-un perete membranos epitelioconjunctiv și avînd un conținut lichidian.

Luînd ca bază criteriul *etiopatogenic*, ele sînt clasificate în:

— *Chisturi radiculare*, care se formează în jurul apexului rădăcinilor dinților cu gangrene complicate prin degenerescența granulomului epitelial, produs de infecțiile cronice odontale.

— *Chisturi foliculare* (dentifere, coronodentare), care iau naștere prin degenerescența foliculului adamantin și se dezvoltă în jurul coroanei dinților rămași în incluzie. Ele se pot forma de-a lungul întregii arcade alveolare, cu predilecție însă în regiunea caninilor superiori, a molarilor de minte superiori și inferiori, care rămîn mai frecvent în incluzie.

— *Chisturi paradentare* se dezvoltă în vecinătatea dinților normali care nu sînt afectați de nici un proces patologic. Originea lor este diferită:

— *resturile epiteliale* aberante rămase în incluzie în afara foliculului dentar din care se formează dintele normal *(chisturi marginale la nivelul molarilor de minte inferiori)*;

— *incluziile epiteliale* reziduale rămase din *pereții epiteliali* dintre mugurii faciali embrionari (care dispar prin proliferarea mezodermului) *(chisturi fisurare între incisivii și caninii superiori)*;

— *resturile epiteliale* ale *suturii mediane* și ale *canalului nazopalatin* primitiv *(chisturi mediane interincisive)*.

Simptomatologia clinică, foarte discretă și atipică în perioada de latență în care chistul rămîne profund endoosos, devine manifestă în perioada de exteriorizare. Se evidențiază deformația osoasă — ca o bombare uniformă, rotunjită, netedă, acoperită de mucoasă normală, de consistență variabilă: dură, depresibilă ca o minge de celuloid sau fluctuentă, în raport cu gradul de resorbție a tablei osoase acoperitoare. Starea generală nu este afectată.

Examenul radiologic este concludent pentru diagnostic și permite depistarea chisturilor în stadiul endoosos, profund, înainte de a deveni perceptibile clinic.

În general, chisturile dau o imagine unicavitară, *radiotransparentă, clară*, de formă rotundă sau ovalară, limitată la periferie de o linie subțire de condensare osoasă, care trasează precis separația de osul normal din jur. Acest contur absolut net în chisturile neinfectate, devine mai șters, mai puțin evident în cele supurate, datorită decalcificării care cuprinde zone mai mult sau mai puțin întinse din osul înconjurător.

Imagini de radiotransparență asemănătoare chisturilor adevărate pot da *așa-zisele chisturi esențiale* (solitare) ale oaselor maxilare (posttraumatice, hemoragice, prin tulburări endocrino-paratiroidiene etc.). Acestea sînt însă netapisate de membrană și fără conținut lichidian. Diferențierea se face greu, orientarea fiind dată de dezvoltarea lor fără raporturi cu sistemul dentar, în zonele nedentate, precum și de faptul că linia de contur este mai puțin netă.

Iată particularitățile radiologice ale diferitelor tipuri de chisturi:

— *Chisturile radiculare:* imagine de radiotransparență rotunjită *care înconjură apexul radicular* al unuia sau al mai multor dinți cu carii profunde, cu tratamente endodontice vechi, incomplete, resturi radiculare etc. *Lamina dura* nu mai apare adaptată în jurul apexului, ea dînd impresia că se continuă cu peretele chistic. La început de dimensiuni reduse, astfel încît nu se poate preciza cînd *granulomul periapical se transformă în chist*, imaginea crește, dînd impresia că se dilată progresiv. Convențional, *sub 5 mm diametru, se consideră granulom chistic*, iar *peste 5 mm, chist*. În cazurile în care cavitatea chistică se proiectează pe mai multe rădăcini dentare există dificultăți în stabilirea dintelui cauzal; coroborarea imaginii radiologice pe care se poate identifica, prin transparența chistică, păstrarea continuității periapexiene a laminei dura la dinții sănătoși, cu datele clinice, permite acest diagnostic etiologic.

— *Chisturile foliculare.* În interiorul ariei de radiotransparență chistică uniloculară, care are de regulă o *formă ovalară, se proiectează imaginea unui dinte* (sau chiar a mai multor dinți în cazul incluziilor multiple și îndeosebi al incluziilor dinților supranumerari). De obicei, pe radiografie apare evident că lizereul de condensare care mărginește cavitatea chistică se inseră în jurul gîtului dintelui, astfel *încît coroana rămîne intrachistică, iar rădăcina extrachistică*. Alteori însă, și rădăcina apare mai mult sau mai puțin înconjurată de transparența chistică, prin dezvoltarea chistului și extensia cavității, ca urmare a resorbției osoase evolutive.

— *Chisturile paradentare.* Imaginea de radiotransparență se proiectează în vecinătatea rădăcinilor dentare sau a coroanelor dinților incluși, și anume:

- *în chisturile marginale*, chistul este situat înapoia sau înaintea molarului de minte (chist *marginal anterior* sau *posterior)*; în cazul molarilor incluși, chistul se proiectează în dreptul coroanei — chist *juxtacoronar* — sau al rădăcinii *chist juxtaradicular*. Zona clară, perfect delimitată, este rotunjită, alungită sau semilunară, cu marginea concavă ce pare că îmbrățișează coroana molarului;

- *în chisturile fisurare*, imaginea radiotransparentă, situată paramedian între rădăcinile incisivilor centrali și laterali sau între laterali și canini, are o formă alungită, uneori fuziformă;

- *în chisturile mediane interincisive*, imaginea ovalară rotundă, piriformă sau uneori în formă de „inimă", *se insinuează între rădăcinile incisivilor centrali superiori*. Acestea se distalizează pe măsura creșterii chistului, apărînd net separate de cavitatea chistică. Alteori însă, rădăcinile se proiectează peste radiotransparență, dînd impresia că sînt înglobate în chist, și putînd astfel da confuzia cu chisturile radiculare. *Diagnosticul diferențial* este precizat prin depistarea în lungul rădăcinii și în

Scanned with OKEN Scanner

jurul apexului a persistenței *laminei dura* și, bineînțeles, prin faptul că dinții sînt vitali. În faze avansate, chisturile voluminoase pot leza septurile interalveolare ale incisivilor, ducînd la mortificări ale acestora. În aceste cazuri, dispariția liniei laminei dura, ca și eventualele carii sau obturații vechi pe dinții respectivi, face foarte dificil diagnosticul între chisturile radiculare și cele paradentare mediane sau laterale.

Examenul radiologic pune în evidență extensia cavităților chistice, raporturile lor cu dinții și cu celelalte formații anatomice (fose nazale, sinusuri, canalul dentar la mandibulă etc.). furnizînd astfel elemente prețioase privind indicațiile de tratament și tehnica operatorie cea mai adecvată.

Evoluția endosinuzală a chistului se traduce printr-o umbră rotunjită, cu convexitatea superioară, care se proiectează pe radiotransparența normală a sinusului. Diagnosticul diferențial radiologic de *chisturile mucoide* (dezvoltate din mucoasa sinuzală) este ușurat în cazurile în care apare dunga subțire radioopacă ce mărginește chisturile odontogene, fiind dată de peretele osos al chistului. *Chisturile mucoasei pituitare endosinuzale* nu au perete osos. Uneori este necesară radiografia după introducerea unei substanțe de contrast în cavitatea chistică, pentru a preciza raporturile ei cu cavitatea sinuzală.

De asemenea, numai radiografia poate diagnostica un chist dezvoltat în legătură cu un rest radicular rămas profund intraosos și tolerat multă vreme după extracție, precum și chisturile *reziduale*, care se formează tardiv, după extracția dinților, din granuloamele epiteliale care nu au fost înlăturate prin chiuretaj.

Radiografia dă indicații în ceea ce privește posibilitățile păstrării dinților prin rezecție apicală sau se impune extracția lor, precizînd întinderea resorbției osoase a procesului alveolar și lungimea rădăcinii rămase în os sănătos.

Se indică:

— radiografie în incidență retroalveolară;
— radiografie panoramică;
— radiografii în incidențe exobucale;
● pentru chisturile voluminoase mandibulare, incidențe de mandibulă defilată;
● pentru chisturile cu evoluție sinuzală, incidențe Tcheboul și semiaxială a masivului maxilar;
— radiografie cu substanță de contrast pentru chisturile cu evoluție sinuzală.

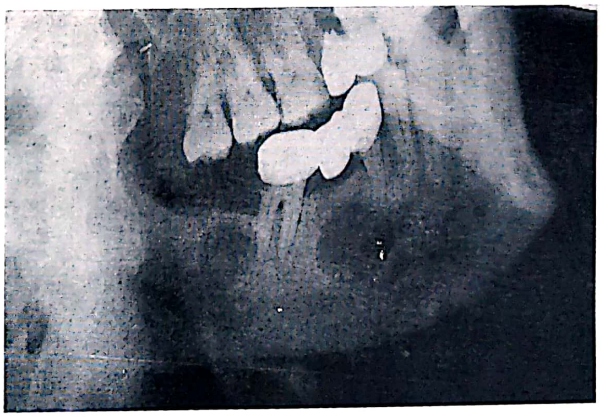

Fig. 121 a — Diagnostic clinic. Tumoare chistică în treimea mijlocie dreaptă a mandibulei. *Examen radiologic.* Radiografie de mandibulă defilată pentru ramura orizontală. În treimea mijlocie dreaptă a corpului mandibulei apar două zone de distrugere osoasă radiotransparente, rotunde-ovalare, net delimitate, avînd o discretă condensare osoasă la periferie. Una se află în dreptul alveolei lui 46, absent de pe arcadă, unindu-se mezial cu o altă formație asemănătoare, dar mai mică, dezvoltată în jurul apexului lui 45, distrugîndu-i lamina dura. A doua zonă de distrugere osoasă, distal de prima, este plasată în dreptul alveolei lui 48 și la rîndul ei confluează cu două formații asemănătoare, dar mai mici, care înconjură apexurile distal și mezial ale lui 47, întrerupînd, de asemenea, lamina dura periapicală și producînd o moderată apicoliză. 45 și 47 sînt stîlpii unei punți metalice. La 47, distal sub coroana metalică, apare o carie secundară penetrantă. *Diagnostic radiologic.* Chisturi radiculare multiple ale mandibulei; cele două cavități mari din dreptul zonelor edentate trebuie interpretate drept chisturi reziduale care și-au continuat dezvoltarea după extracția dinților cauzali.

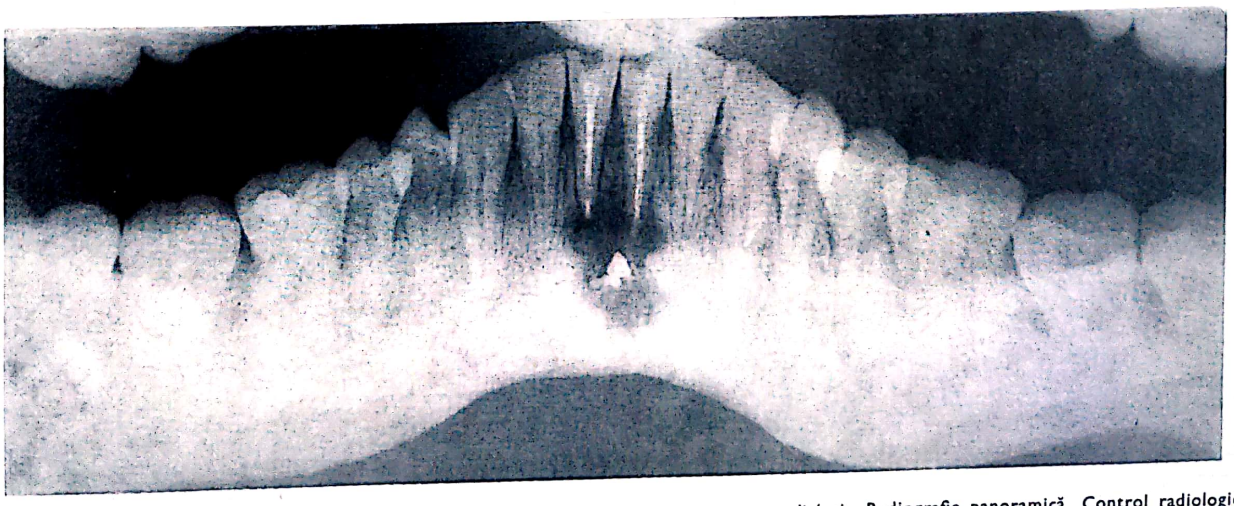

Fig. 121 b — Diagnostic clinic. Mortificarea pulpară a incisivilor centrali inferiori. *Examen radiologic.* Radiografie panoramică. Control radiologic după obturație de canal. Incisivii centrali inferiori prezintă obturație de canal cu pastă radioopacă, aceasta fiind proiectată într-o zonă de osteoliză cu aspect de cavitate chistică ce se întinde de la apexurile incisivilor pînă aproape de marginea bazilară a mentonului. *Diagnostic radiologic.* Chist radicular mentonier.

Scanned with OKEN Scanner

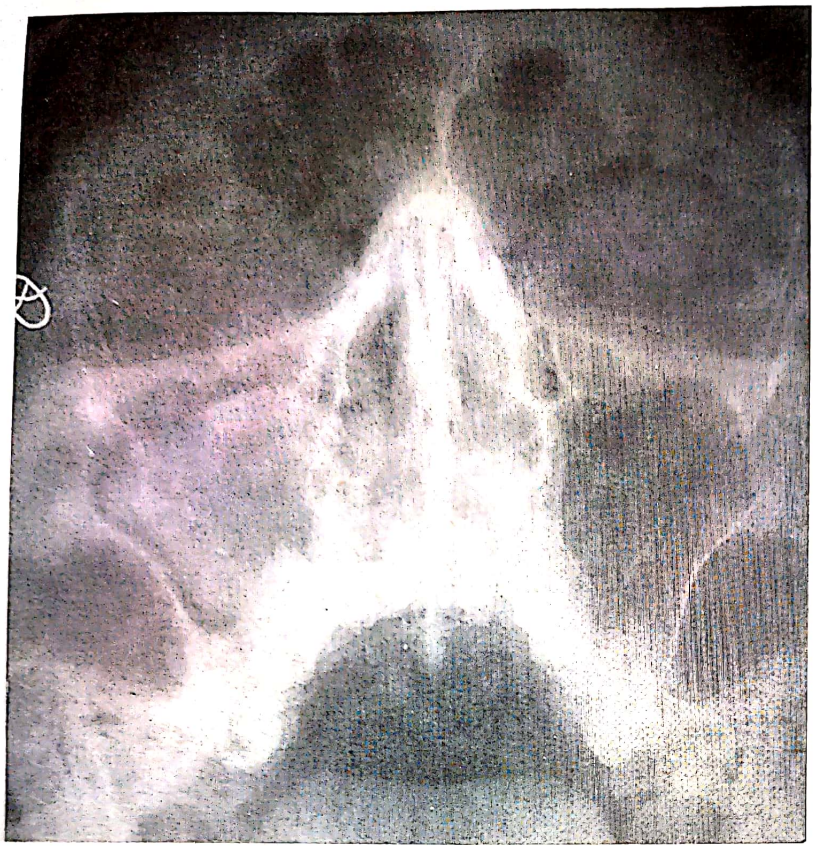

Fig. 121 c — Diagnostic clinic. Chist supurat al maxilarului superior drept. *Examen radiologic.* Radiografia sinusurilor anterioare în incidență Tcheboul. În aria sinusului maxilar drept se proiectează o imagine radioopacă rotunjită, cu contur net. Marginal prezintă o bandă radioopacă mai intensă, lată de cca. 7—8 mm. Împrejur este evidentă radiotransparența sinuzală normală. Spre procesul alveolar se pot identifica apexurile dinților care prezintă obturații de canale. *Diagnostic radiologic.* Chist radicular cu evoluție sinuzală. Radioopacitatea chistului este datorită conținutului suprainfectat, iar banda marginală de intensitate crescută denotă îngroșarea inflamatorie a peretelui chistic.

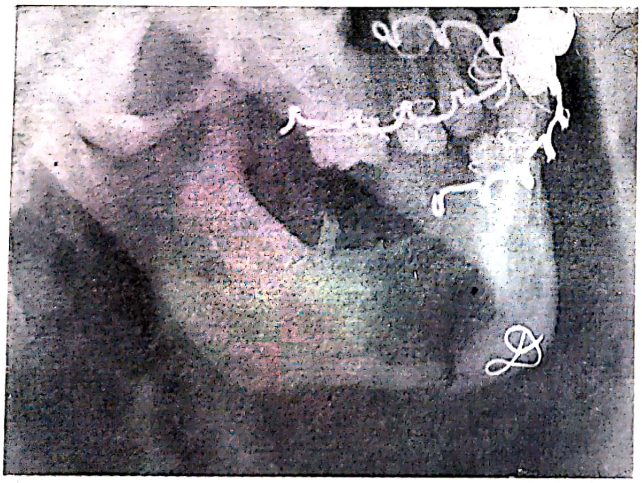

Fig. 121 d — Diagnostic clinic. Fractura mandibulei. *Examen radiologic.* Radiografia mandibulei în incidență defilată. Linia de întrerupere a continuității osoase, aflată în treimea anterioară a ramurii orizontale, trece printr-o formație rotundă de distrugere osoasă, o geodă net delimitată, care interesează aproape în întregime corpul mandibulei. Marginea bazilară și creasta alveolară sînt reduse la cîțiva milimetri, reducînd rezistența osoasă la acel nivel. *Diagnostic radiologic.* Fractură în os patologic (chist rezidual).

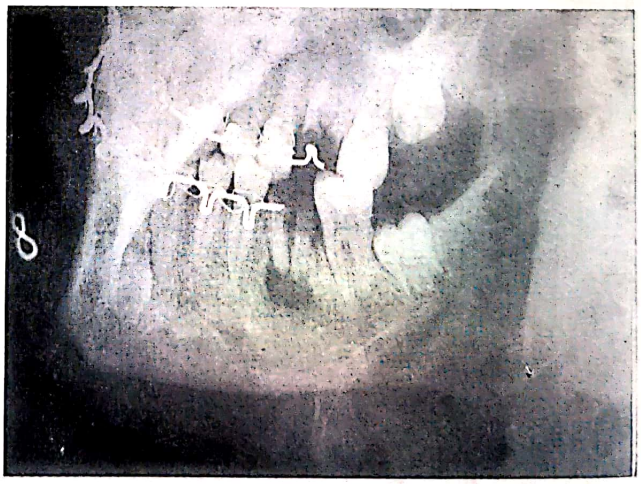

Fig. 121 e — Diagnostic clinic. Fractură în treimea anterioară a mandibulei. Fenomene inflamatorii osoase. *Examen radiologic.* Radiografie de mandibulă defilată pentru ramura orizontală. În treimea anterioară a mandibulei apare o linie dublă de fractură fără deplasare. Pe cele două arcade apar atelele metalice de imobilizare. Rădăcinile lui 36 disparate, prin distrugerea în întregime a coroanei și a podelei camerei pulpare, au periapical o zonă de transparență crescută, rotundă, cu diametrul de aproximativ 15 mm, care este relativ conturată în jumătatea mezială și difuz delimitată distal. Se constată, de asemenea, rizaliza patologică a celor două rădăcini cuprinse în formația descrisă. *Diagnostic radiologic.* Chist radicular infectat la 36. Fractură fără deplasare imobilizată.

Scanned with OKEN Scanner

Fig. 122 a — Diagnostic clinic. Tumoare chistică cu evoluție în bolta palatină, în dreptul caninului de lapte, prezent pe arcadă. *Examen radiologic.* Radiografie axială cu film ocluzal. Zonă radiotransparentă de distrugere osoasă, net delimitată, de formă ovalară, înconjurînd coroana caninului, care este inclus orizontalizat. Rădăcina caninului, care nu este complet dezvoltată și mineralizată, se proiectează în afara zonei de distrugere osoasă. *Diagnostic radiologic.* Chist folicular.

Fig. 122 a

Fig. 122 b — Diagnostic clinic. Tumoare chistică în treimea mijlocie a ramurii orizontale drepte a mandibulei. *Examen radiologic.* Radiografie defilată pentru treimea mijlocie a corpului mandibular. Zonă radiotransparență de distrugere osoasă, de formă ovalară, ocupînd treimea mijlocie din jumătatea dreaptă a corpului mandibular, net delimitată, avînd o discretă condensare osoasă în jur. În această regiune, mandibula este moderat deformată, cu aspect de os suflat. În zona radiotransparentă se proiectează mugurii premolarului I în poziție transversală și premolarului II cu rădăcini incomplet formate ; molarii temporari au o rizaliză accentuată, primul prezentînd și o carie profundă. *Diagnostic radiologic.* Chist voluminos al mandibulei. În ceea ce privește natura chistului, se poate considera că este vorba, fie de un chist folicular cu punct de plecare de la premolarul I, fie de un chist radicular extins, cu punct de plecare la molarul I temporar, care a provocat și tulburarea în dezvoltarea mugurilor premolarilor.

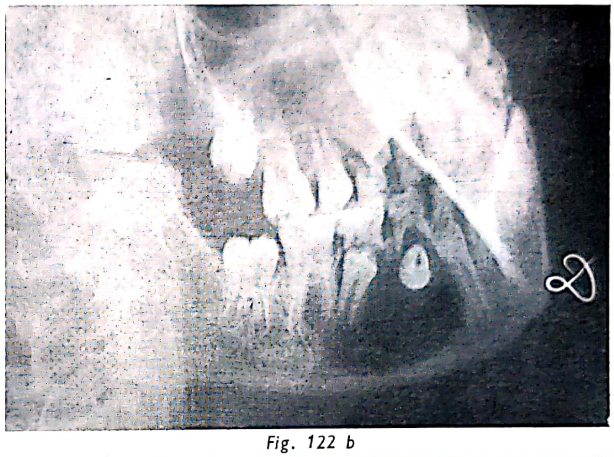

Fig. 122 b

Fig. 122 c — Diagnostic clinic. Tumoare chistică în treimea distală a ramurii orizontale a mandibulei. *Examen radiologic.* Radiografie de mandibulă defilată pentru unghi și ramura ascendentă. Ocupînd treimea distală a corpului mandibulei, jumătatea stîngă, apare o formație radiotransparentă, de formă ovalară, care este net delimitată, cu o ușoară condensare osoasă în jur. Liza osoasă interesează atît marginea bazilară a mandibulei, cît și creasta alveolară, care apare ca o coajă subțire, deformată, suflată. Molarul de minte, inclus în poziție orizontală, se proiectează cu coroana în zona de radiotransparență care-l înconjură la nivelul coletului, rădăcina rămînînd extracontur, implantată în os normal. *Diagnostic radiologic.* Chist folicular.

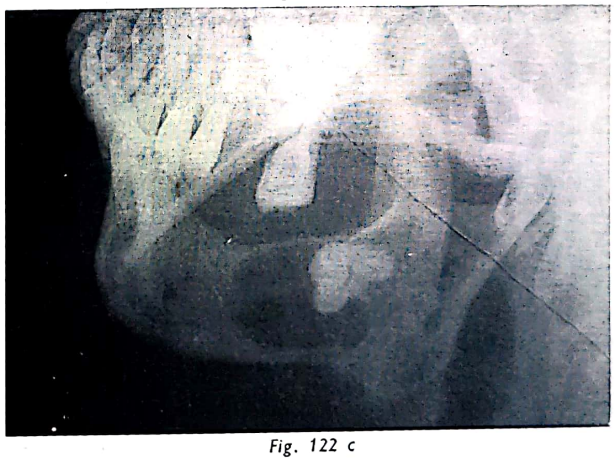

Fig. 122 c

Fig. 123 a — Diagnostic clinic. Chist median interincisiv. *Examen radiologic.* Radiografie panoramică a maxilarului. Imagine de radiotransparență de formă ovalară, net delimitată, cu condensare marginală, schițînd aspectul în „inimă". Resorbția osoasă interesează creasta alveolară aproape în totalitate, persistînd doar o coajă osoasă subțire pe care se observă o întrerupere corespunzînd suturii intermaxilare. *Diagnostic radiologic.* Chist median interincisiv.

Fig. 123 b — Diagnostic clinic. Tumoare chistică a ramurii ascendente a mandibulei. *Examen radiologic.* Radiografie de mandibulă în incidență defilată. Jumătatea anterioară a ramurii ascendente a mandibulei, spre unghiul intern, prezintă o imagine de radiotransparență uniformă, cu contur net, cu ușoară condensare periferică. Canalul dentar și gaura mandibulară se proiectează de-a lungul și înapoia acesteia. Imaginea nu are raporturi cu rădăcinile dentare. Se poate identifica alveola molarului de minte, care a fost extras și care este separată net de imaginea radiotransparentă printr-o zonă de os condensat. *Diagnostic radiologic.* Chist solitar (esențial) al mandibulei. Diagnosticul a fost confirmat intraoperator, găsindu-se cavitatea endoosoasă netapisată de membrană.

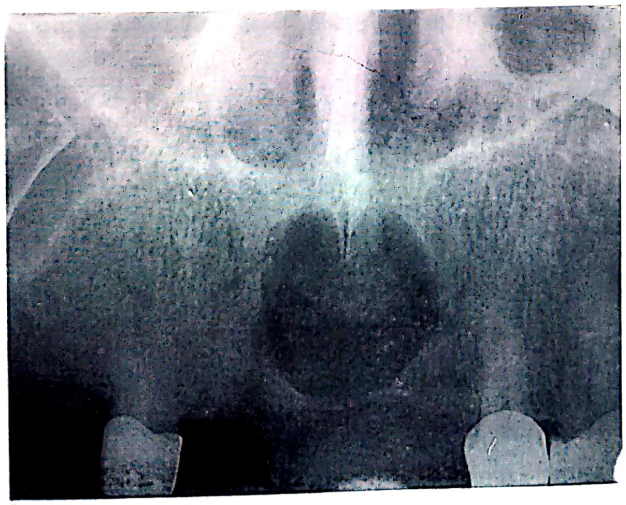

Fig. 123 a

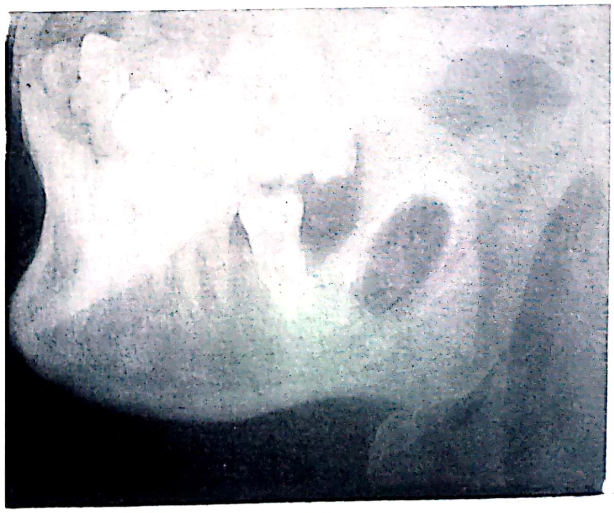

Fig. 123 b

Scanned with OKEN Scanner

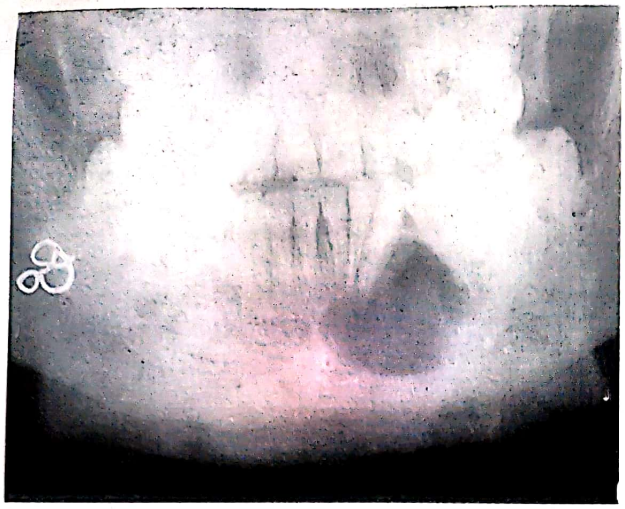

Fig. 123 c — Diagnostic clinic. Tumoare centrală a mandibulei, cu deformație osoasă. *Examen radiologic.* Radiografia mentonului în incidența de contact. În treimea anterioară a ramurii orizontale a mandibulei se vede o imagine de radiotransparență omogenă, net delimitată, cu contur condensat, ușor policiclic, care cuprinde centrul osului, extinzîndu-se spre marginea bazilară și insinuîndu-se între rădăcinile canînului și primului premolar. Conturul tumorii ajunge pînă la marginea crestei alveolare, pe care o subțiază foarte mult. Rădăcinile dinților vecini sînt împinse distal și mezial. *Diagnostic radiologic.* Tumoare chistică uniloculară cu contur aproape rotund, ușor policilic, asemănătoare chisturilor odontogene. Neavînd însă legătură de cauzalitate cu dinții vecini, pe care îi îndepărtează, radiologic ne gîndim la un chist paradentar. Clinic, tumoarea are caracter de tumoare plină, cărnoasă, aspect verificat intraoperator. Histopatologic, se stabilește diagnosticul de tumoare cu mieloplaxe.

ADAMANTINOMUL

Ia naștere din țesături dentare embrionare (disembrioplazie), respectiv din resturile organului smalțului sau din resturile epiteliale rămase prin invaginarea mucoasei bucale care dă naștere lamei dentare primare (sinonim: *ameloblastomul*, *epiteliomul adamantin*). Este o *tumoare polichistică* tapisată de o membrană groasă formată din cordoane în care se găsesc celule de tip adamantin, cavitățile putînd conține un lichid fluid (adamantinom chistic) sau fiind pline cu mase lobulare (adamantinom solid).

Stadiul endoosos este aproape complet asimptomatic. În *faza de exteriorizare*, aspectul clinic este asemănător celui al chisturilor. *Diagnosticul diferențial* se orientează pe depistarea la palpare a unor zone de consistență inegală: zone dure alternînd cu zone depresibile sau chiar fluctuente, în raport cu resorbția tablei osoase, diferită la nivelul chisturilor multiple.

Adamantinomul se caracterizează prin creșterea lui continuă, extensivă, putînd depăși osul și invadînd părțile moi, și prin tendința recidivantă; potențialul lui de malignizare, deși considerat destul de redus (Schmoll și Waldron 2%, Thoma 4%), conferă totuși adamantinomului o gravitate particulară.

Examenul radiologic constituie investigația fundamentală pentru stabilirea diagnosticului.

Adamantinomul dă o imagine de *radiotransparență*, care îmbracă forme variate în raport cu localizarea, cu extensia și stadiul evolutiv al tumorii și cu modul de reacție al osului față de dezvoltarea lui.

Sînt caracteristice următoarele aspecte:

— *imaginea în baloane de săpun*, considerată cea mai tipică, este imaginea obișnuită în adamantinomul chistic multilocular: cavități chistice de dimensiuni variabile, chisturi voluminoase la periferia cărora sînt dispuse chisturi mici, dau un contur policiclic, ele fiind separate complet sau incomplet prin septuri variabile ca grosime și intensitate a opacității;

— *imagine areolară*, cu cavități mai mici dispuse *în ciorchine* și separate prin septuri subțiri, care dau aspectul de ochiuri (imagine în chiorchine de strugure sau asemănătoare cu cea în fagure de albine din tumoarea cu mieloplaxe cu care se poate confunda);

— *imaginea uniloculară* (mai rar), cînd diagnosticul cu chisturile obișnuite este dificil; se pot găsi pe alocuri aspectul marginal policiclic, precum și unele mici creste care schițează septurile intrachistice.

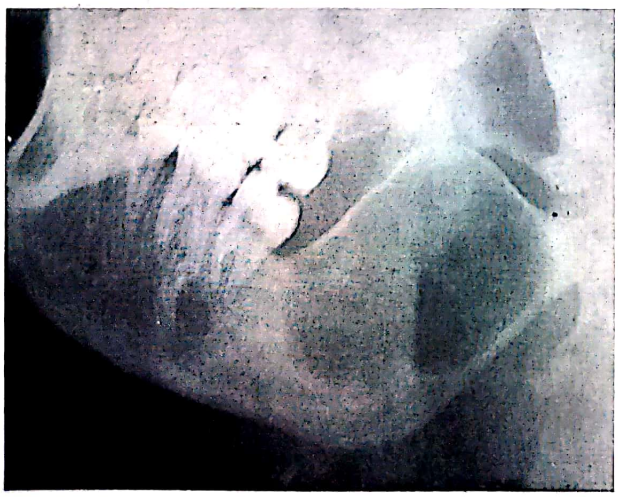

Fig. 124 a — Diagnostic clinic. Tumoare chistică a mandibulei. *Examen radiologic.* Radiografia mandibulei în incidență defilată. Ramura ascendentă în totalitate și ramura orizontală în treimea distală prezintă o imagine polichistică cu chisturi mari, avînd septuri incomplete, cu discretă condensare osoasă marginală și deformarea importantă a contururilor osoase. Tablele osoase sînt subțiate și împinse, dînd aspectul de os suflat. Acest caracter este manifest în special la nivelul apofizei coronoide și al incizurii sigmoide. *Diagnostic radiologic.* Adamantinom al mandibulei.

Scanned with OKEN Scanner

Fig. 124 b — Diagnostic clinic. Tumoare chistică a mandibulei. *Examen radiologic.* Radiografie panoramică. Imagine de radiotransparență întinsă, care ocupă arcul anterior și ramura orizontală stîngă a mandibulei suflînd marginea bazilară, care apare deformată și subțiată, redusă la o coajă fină. Pe fondul radiotransparenței apar septuri care împart formația în compartimente inegale. Apexurile dinților frontali, care sînt deviate, pătrund în cavitatea tumorală, caninul este inclus intracavitar în totalitate, cu vîrful rădăcinii recurbat, premolarii și molarii înclinați orizontal. *Diagnostic radiologic.* Tumoare polichistică deformată; imagine caracteristică de adamantinom chistic.

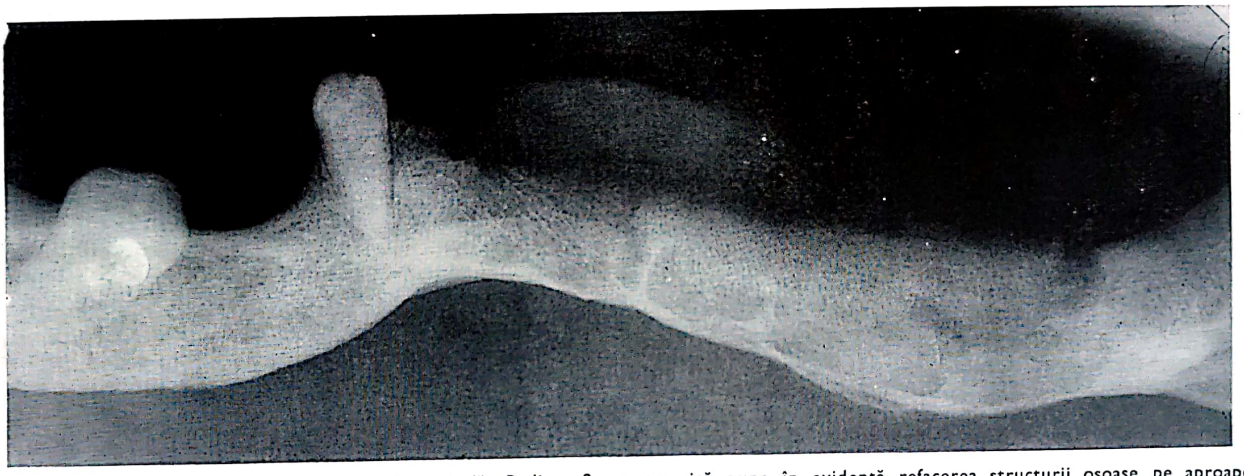

Fig. 124 c — Același caz după intervenția chirurgicală. Radiografia panoramică pune în evidență refacerea structurii osoase pe aproape toată regiunea operată. Se menține o ușoară deformare a marginii bazilare și mai apar încă neomogenități de structură osoasă. Prin ablația largă a tumorii au fost extrași toți dinții care aveau raporturi cu tumoarea. *Diagnostic radiologic.* Evoluție favorabilă după un adamantinom gigant de mandibulă operat.

Pe radiografie este evidentă *subțierea corticalei* osoase, care apare ca *suflată și deformată,* reproducînd bombarea clinică (aspect de os suflat).

Reacția perigeodică este variabilă: uneori lipsește complet, osul care mărginește cavitatea avînd structură normală; alteori apare o condensare periferică în jurul cavităților.

Dinții juxtatumorali suferă dislocări care apar evidente și pe radiografii, rădăcinile lor proiectîndu-se în cavitatea chistică; rădăcinile sînt complet libere, *neînconjurate de lamina dura,* alveolele fiind complet dispărute; uneori se găsesc imagini de *rizaliză,* rădăcinile fiind resorbite și apărînd ca amputate.

Se indică:

a) pentru mandibulă: incidențe de mandibulă defilată;

b) pentru maxilar: incidența semiaxială;

c) sînt utile incidențele axiale cu film ocluzal.

Se mai efectuează:

d) radiografii panoramice și

e) radiografii cu filme retroalveolare.

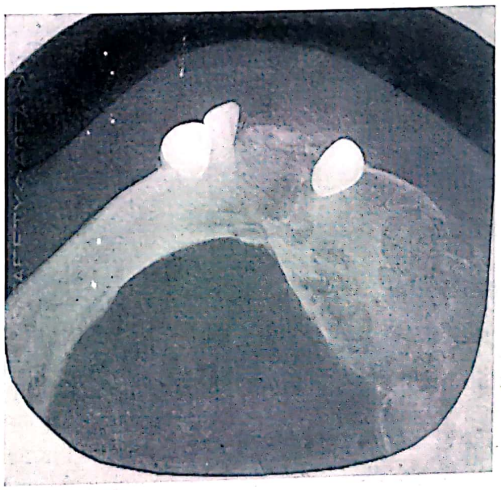

Fig. 124 d — Diagnostic clinic. Tumoare polichistică hemimandibulară stîngă. *Examen radiologic.* Radiografie axială a arcului anterior și a ramurii orizontale a mandibulei. Arcul anterior și ramura orizontală stîngă a mandibulei apar deformate, cu corticala subțiată, cu aspect de os suflat, dînd imaginea de radiotransparență polichistică și policiclică, cu chisturi de mărimi inegale, dintre care unele mai mari, avînd aspect de baloane de săpun. *Diagnostic radiologic.* Adamantinom chistic.

Scanned with OKEN Scanner

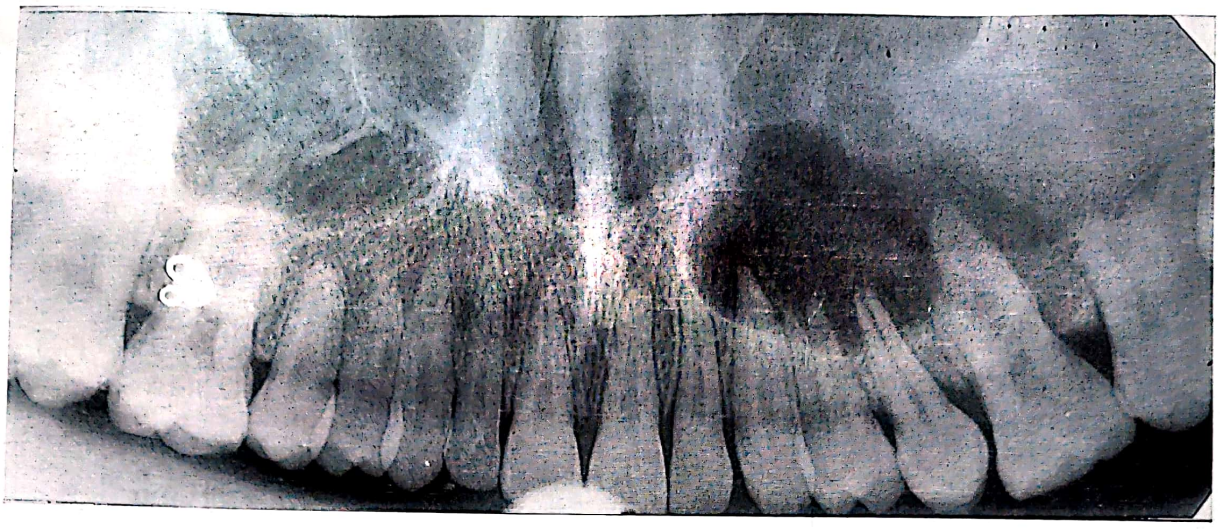

Fig. 124 e — Diagnostic clinic. Tumoare chistică deformantă a hemimaxilarului superior stîng. *Examen radiologic.* Radiografie panoramică a maxilarului. Imagine de radiotransparență net delimitată, cu contur policiclic care cuprinde hemimaxilarul stîng, întinzîndu-se din regiuneaincisivului lateral pînă la nivelul celui de-al II-lea molar și interesînd, atît procesul alveolar, cît și, parțial, peretele fosei nazale și sinusul maxilar. Rădăcinile dinților din zona respectivă proemină în formația radiotransparentă, prezentînd o discretă apicoliză. *Diagnostic radiologic.* Tumoare chistică policiclică ; aspect de adamantinom (cu liza septurilor intercavitare). Diagnosticul a fost confirmat anatomopatologic.

ODONTOMUL

Considerat drept o *disorganoplazie* care ia naștere prin dezvoltarea deviată a organului dentoformator, odontomul este compus din țesuturi dentare mature (smalț, dentină, cement) care sînt dispuse de regulă dezordonat în masa tumorală (sinonim = *dentomul, adamantinomul solid dentificat, odontoblastomul).*

Se descriu:

a) *odontoame satelite* sudate pe dinți, fie pe suprafața coroanei, sub formă de perle de smalț, fie pe rădăcinile dentare, pe care le deformează, producînd mari dificultăți în extracție *(odontom radicular)*;

b) *odontoame izolate*, care se găsesc în os în vecinătatea dinților, fără să aibă legături cu aceștia.

O formă particulară este *odontomul intradentar (dens in dente)*, care apare ca un dinte inclus în cavitatea pulpară a unui dinte erupt pe arcadă (îndeosebi la incisivi și canini).

Examenul radiologic. Datorită structurii lui, odontomul are o opacitate radiologică asemănătoare cu cea a dinților.

Examenul radiologic este indispensabil pentru depistarea odontoamelor intraosoase (odontoame satelite radiculare, odontoame izolate), precum și a odontoamelor intradentare *(dens in dente)*.

a. — *Odontoamele satelite coronare (extradentare* — perle de smalț*)* sînt evidente clinic, radiografia aducînd puține relații suplimentare.

b. — *Odontomul radicular* apare ca o masă net radioopacă, neregulată, făcînd corp cu rădăcina dentară, pe care pare că o îngroașă în porțiunea apexiană. Trebuie făcută diferențierea de hipercementoză, care dă o îngroșare mai uniformă, vîrful rădăcinii apărînd deformat „în limbă de clopot".

c. — *Odontoamele izolate* dau imaginea unor *conglomerate radioopace neomogene*, cu zone mai compacte alternînd neregulat cu altele mai deschise; acest aspect este datorit structurii amorfe a tumorii provenite din amestecul dezordonat al diferitelor tipuri de țesuturi dure dentare. Conturul este neregulat, uneori lobulat, prezentînd chiar mici prelungiri sub formă de ciocuri ascuțite: *„contur cu țepi"*, *„contur colțuros"*.

De regulă, demarcația față de osul înconjurător este evidențiată printr-un lizereu mai clar; acesta poate dispărea, astfel încît, la indivizii în vîrstă, masa compactă odontomică pare că face corp comun cu osul.

Imaginea trebuie diferențiată de cea dată de procesele de *hiperostoză*, de *scleroză osoasă* sau de *osteoame*, a căror radioopacitate este mai apropiată de cea a osului.

d. — *Dens in dente.* Radiografia coroanei dinteluigazdă, care de regulă este mai voluminos și mai globulos, pune în evidență, în camera pulpară, formația radioopacă, avînd aspectul *unui dinte mic*; uneori se pot chiar distinge straturile componente: *dentina*, o opacitate mai redusă la periferie; *smalțul* mai opac în interior.

e. — *Odontomul odontoplastic* (adamantinomul solid dentificat) este format dintr-un conglomerat de smalț și de dentină în care sînt dispersați dinți multipli de dimensiuni mici și deformați (cu coroane și rădăcini miniaturale). Imaginea radiologică arată aspectul unui *mozaic*, pe fondul radioopacității odontomice obișnuite apărînd mici formații nodulare alungite, reproducînd forma dinților; uneori se poate distinge, chiar în jurul coroanelor miniaturale, schițat un lizereu pericoronar radiotransparent.

Se indică:

a) incidențe de mandibulă defilată;

b) incidențe semiaxiale și de profil ale masivului facial;

c) incidențe panoramice;

d) incidențe retroalveolare.

Scanned with OKEN Scanner

Fig. 125 a

Fig. 125 a — Diagnostic clinic. Mortificare pulpară la incisivul lateral. Controlul obturației de canal. *Examen radiologic.* Sub apexul incisivului lateral, care prezintă o obturație corectă a canalului, apare o imagine radioopacă de intensitate asemănătoare cu a substanței dure dentare, cu aspect de conglomerat neregulat, net delimitată, înconjurată de un lizereu mai clar. *Diagnostic radiologic.* Odontom izolat juxtaradicular.

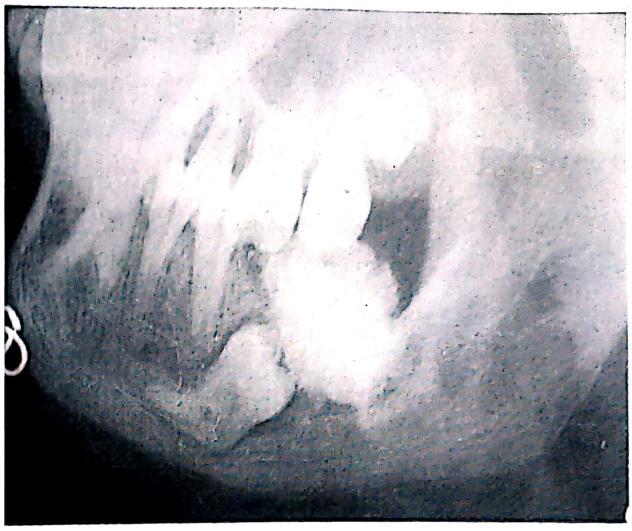

Fig. 125 b

Fig. 125 b — Diagnostic clinic. Tumoare dură deformantă a crestei alveolare inferioare în regiunea molarilor. *Examen radiologic.* Radiografia mandibulei în incidența defilată pentru ramura orizontală și unghi. Ocupînd treimea distală a ramurii orizontale a mandibulei, în regiunea edentată apare o formație ovalară net conturată, dar cu marginea neregulată, cu aspect „colțuros". Este intens radioopacă, lipsită de structură osoasă și cu aspect neomogen, dînd impresia că este un conglomerat de țesut dentar. Această formație este separată de osul înconjurător normal printr-o zonă transparentă care formează în jurul ei un lizereu de demarcație. Superior proemină peste nivelul crestei alveolare. Molarul de șase ani este inclus oblic în porțiunea bazilară a ramurii orizontale, avînd rădăcinile deformate în unghi drept, aproape de marginea inferioară a mandibulei, iar coroana se proptește în formația radioopacă. *Diagnostic radiologic.* Odontom izolat voluminos. Incluzia ectopică a molarului inferior prin obstacolul mecanic dat de odontom.

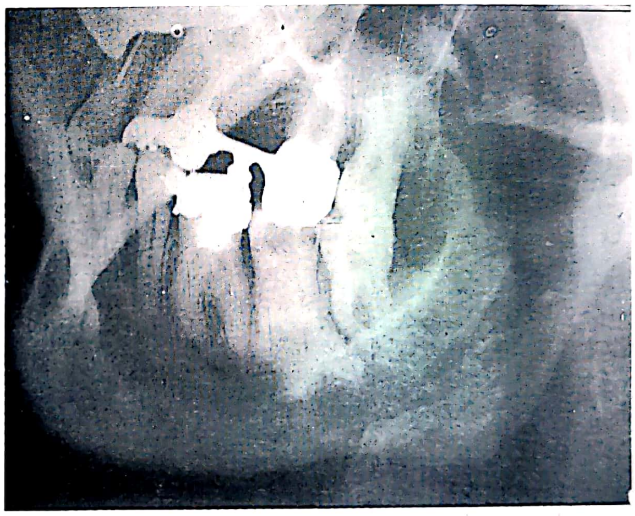

Fig. 125 c

Fig. 125 c — Diagnostic clinic. Gangrenă pulpară la molarul II inferior drept. *Examen radiologic.* Radiografia mandibulei în incidență defilată. Examen radiologic efectuat în vederea extracției dentare. Rădăcinile molarului II inferior nu pot fi identificate, în locul lor apărînd o masă radioopacă, amorfă, cu contur neregulat, zimțat, care se lățește, întinzîndu-se spre canalul dentar inferior. Spațiul periodontal este dispărut. Se poate distinge însă separația de alveolele dinților vecini. *Diagnostic radiologic.* Odontom radicular.

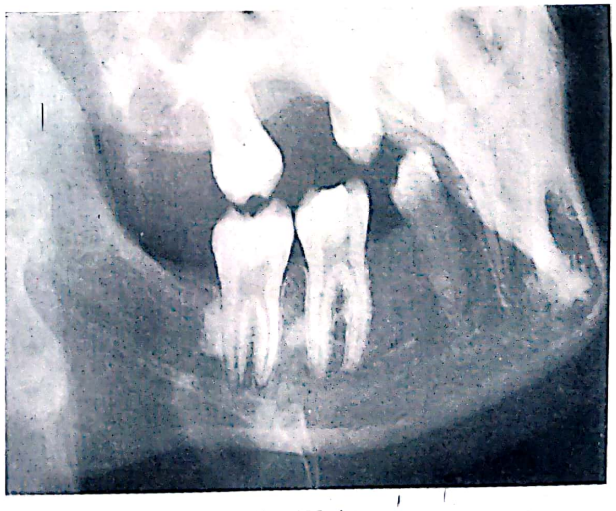

Fig. 125 d

Fig. 125 d — Diagnostic clinic. Control în vederea efectuării unei lucrări protetice. *Examen radiologic.* Radiografia mandibulei în incidență defilată. Pe film apar o serie de imagini radioopace de o intensitate mai mare decît cea a osului normal, bine conturate, lipsite de structură, avînd dimensiuni mici situate de-a lungul rădăcinilor distale ale molarilor 1 și 2 și la apexul unui incisiv. Se remarcă integritatea spațiului periodontal și a laminei dura, care separă net imaginile radioopace ale rădăcinilor dentare. *Diagnostic radiologic.* Procese de osteoscleroză (diagnostic diferențial de odontomul satelit).

Scanned with OKEN Scanner

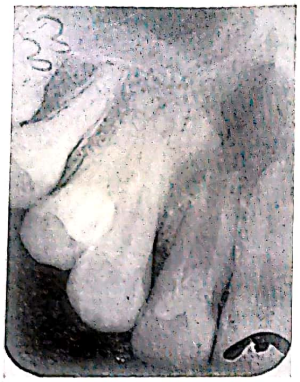

Fig. 125 e

Fig. 125 e — Diagnostic clinic. Odontom endodontic şi odontom satelit. *Examen radiologic.* Radiografie retroalveolară pentru 12 şi 13. În camera pulpară a lui 12 apar două formaţii calcare care reprezintă imaginea a doi dinţi în miniatură complet organizaţi, unul orientat faţă de celălalt în poziţie inversă. Canalul radicular este mult lărgit. La nivelul apexurilor caninului şi premolarilor apar formaţii radioopace care fac corp comun cu apexurile, avînd o radioopacitate identică cu cea a substanţei dure dentare. *Diagnostic radiologic.* Odontom intradentar *(dens in dente)* la incisivul lateral; odontoame satelite radiculare la canin şi premolari.

Fig. 125 f

Fig. 125 f — Diagnostic clinic. Macrodonţia incisivului lateral. Absenţa pe arcadă a incisivului central. *Examen radiologic.* Radiografie panoramică a maxilarului. Incisivul central este prezent, complet format şi se află în incluzie. Incisivul lateral este deformat şi mărit de volum, aproape dublu decît normal. Rădăcina este mult lăţită, iar coroana apare cuspidată. În interiorul camerei pulpare este prezent un dinte cu puţin mai mic decît un dinte normal şi care este complet format. *Diagnostic radiologic.* Odontom intradentar *(dens in dente)* la incisivul lateral care este mult mărit de volum şi deformat (macrodonţie).

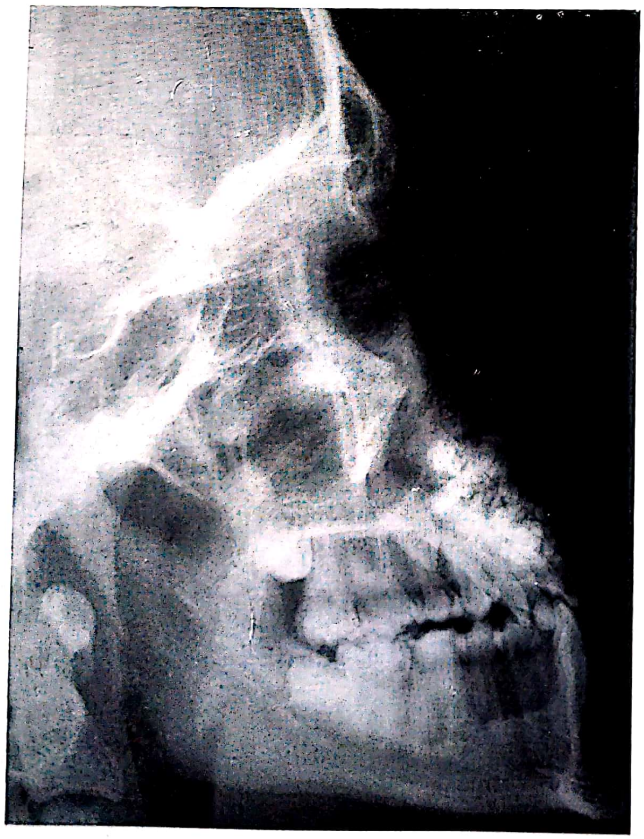

←

Fig. 125 g — Diagnostic clinic. Tumoare dură deformantă a procesului alveolar superior în regiunea dinţilor frontali. *Examen radiologic.* Radiografia masivului maxilar în incidenţă de profil. În regiunea procesului alveolar, la nivelul dinţilor frontali superiori, apare o imagine de radioopacitate intensă, neomogenă, pe fondul căreia se văd multiple formaţii rotunjite, ovalare, alungite a căror intensitate este asemănătoare cu cea a dinţilor, alternînd cu formaţii radioopace mai puţin intense şi cu spaţii transparente de separaţie între ele. Formaţia depăşeşte procesul alveolar, extinzîndu-se şi în podeaua fosei nazale. *Diagnostic radiologic.* Odontom odontoplastic. Diagnosticul a fost confirmat de intervenţia chirurgicală.

Scanned with OKEN Scanner

Scanned with OKEN Scanner

OSTEOMUL

Se poate dezvolta la suprafața maxilarelor sau profund endoosos, avînd sediul de predilecție de-a lungul ramurilor orizontale și verticale ale mandibulei și la nivelul condilului, iar la maxilar, pe fața anterioară, apofiza ascendentă, procesul alveolar, podeaua orbitei; adesea evoluează spre sinusul maxilar.

— *Osteomul periferic* se prezintă, fie sub formă de îngroșări limitate, fie sub forma unor proeminențe nodulare rotunjite, uneori chiar pediculate.

— *Osteomul central* (endostal) are o dezvoltare lentă, putînd rămîne definitiv cantonat profund în os; alteori, însă, evoluează prin creștere excentrică spre suprafață, în care caz dă îngroșări hipertrofice osoase segmentare, uneori deosebit de voluminoase, cu deformații și asimetrie facială. Un aspect particular îmbracă *osteomul condilului mandibular*, care dă o *hipertrofie multidimensională* a acestuia, deformîndu-l și alungindu-l; clinic, se evidențiază prin *laterodeviația mandibulei.*

Structura osteomului poate lua fie aspectul de spongioasă, cu traveele osoase îngroșate, spațiile medulare fiind reduse (osteomul spongios); fie prezintă o densitate deosebită asemănătoare osului compact, spațiile medulare și vasele sanguine lipsind (osteom eburnat, osteom compact).

Examenul radiologic; osteomul dă o *radioopacitate* mai intensă ca a osului obișnuit, în raport cu structura lui (spongios, compact, eburnat).

În osteoamele periferice se pot preciza forma și dimensiunile tumorii, uneori distingîndu-se net delimitarea de corticala osoasă, alteori dînd impresia că se continuă cu aceasta.

Osteomul endosinuzal apare clar, sub forma unei imagini sferice sau ovoidale net radioopacă, bine conturată, cu baza de regulă pe peretele anterointern sau superior.

În *osteoamele centrale*, aria radioopacă este de regulă bine conturată; în osteoamele cu tendință de creștere care interesează segmente întinse de maxilar și care se exteriorizează, dînd deformații masive osoase, imaginea radioopacă se șterge la periferie, pierzîndu-se treptat în osul normal înconjurător.

Radiografia oferă date cît se poate de precise privind întinderea tumorii și a raporturilor ei cu orbitele, fosele nazale, sinusurile, canalul dentar, date deosebit de utile pentru stabilirea indicațiilor tratamentului chirurgical.

CONDROMUL

Tumoare rară la maxilare, cu debut la suprafață *(pericondom)* sau în centrul osului *(encondrom)*, are ca localizare de predilecție bolta palatină, podeaua orbitei, procesul alveolar, corpul mandibular; poate atinge dimensiuni deosebite, dînd deformații importante ale feței și proeminențe endobucale, obstrucții nazale, deplasări ale globilor oculari etc.

Examenul radiologic. Imagine de *radiotransparență*, cu limite de regulă precise, uneori compartimentate prin septuri; se găsesc pete mai opace, de obicei punctiforme, datorite unor procese de osificare, care dau aspectul de *„alice de plumb"*. O imagine descrisă clasic este cea *„în explozie de grenadă"*, datorită calcificărilor și osificărilor intratumorale (*osteocondrom*).

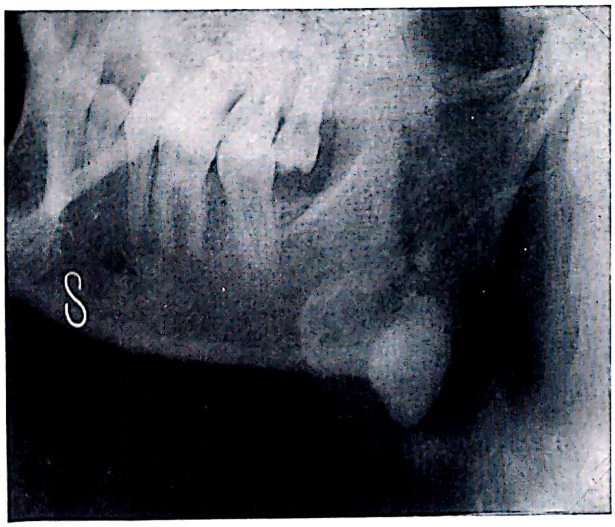

Fig. 126 a — Diagnostic clinic. Tumoare dură deformantă în regiunea unghiului mandibular. *Examen radiologic.* Radiografia mandibulei în incidență defilată. În regiunea unghiului mandibular apare o imagine radioopacă intensă, asemănătoare cu o compactă osoasă foarte groasă, avînd contur net, formă ovalară și proeminînd sub marginea mandibulei. *Diagnostic radiologic.* Osteom periferic compact, eburnat.

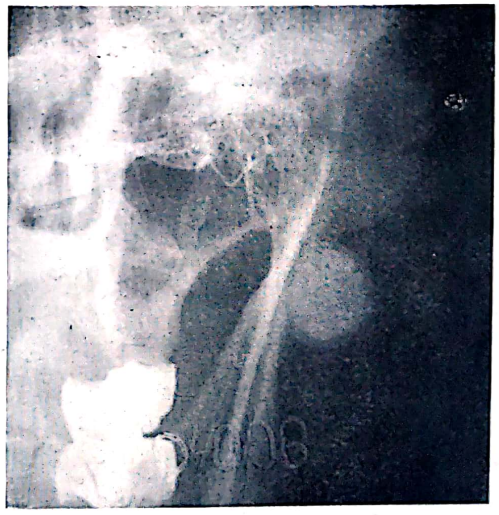

Fig. 126 b — Diagnostic clinic. Tumoare nodulară pretragiană. *Examen radiologic.* Radiografia ramurii ascendente în incidență tangentă posteroanterioară. Pe fața externă a ramurii ascendente a mandibulei, în treimea superioară, sub gîtul condilului, apare o imagine radioopacă rotunjită, net delimitată, care face corp comun cu mandibula; baza de implantare este mai mică decît corpul formației, dînd un aspect pediculat. Intensitatea radioopacității este asemănătoare cu a osului compact, fără să apară desen trabecular. *Diagnostic radiologic.* Osteom periferic pediculat.

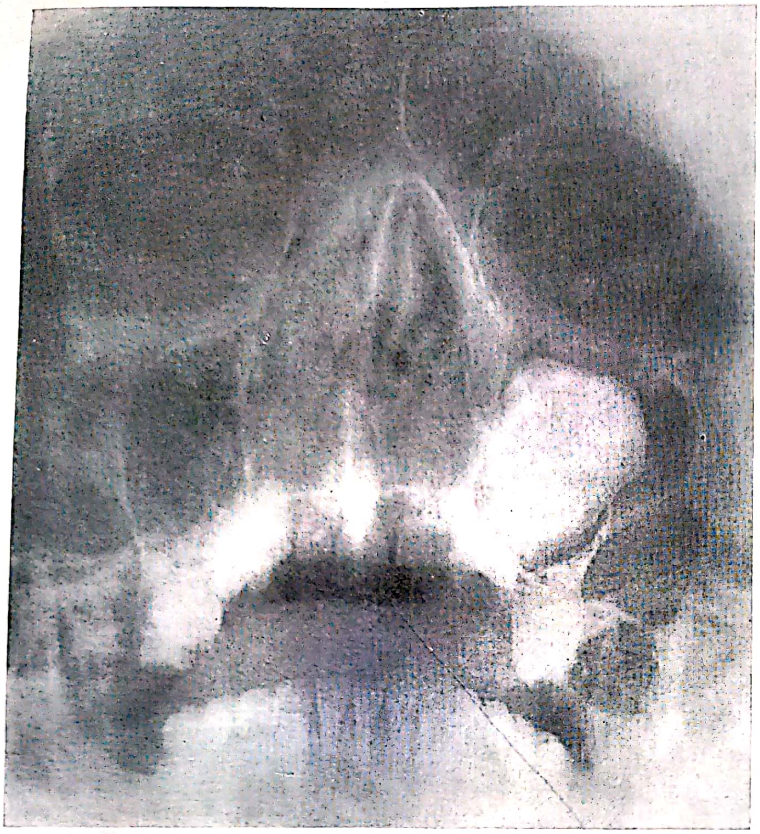

Fig. 126 c

Fig. 126 c — Diagnostic clinic. Sinuzită cronică. *Examen radiologic.* Radiografia sinusurilor maxilare în incidență Tcheboul. În cavitatea sinuzală apare o formație radioopacă omogenă, fără structură, net delimitată, care este implantată de-a lungul peretelui intern sinonazal; de jur-împrejurul său se vede radiotransparența restantă din lumenul sinuzal, pe pereții căruia se observă discrete îngroșări ale mucoasei. *Diagnostic radiologic.* Osteom intrasinuzal; diagnostic confirmat de intervenția chirurgicală.

Fig. 126 d — Diagnostic clinic. Tumoare dură a hemimaxilarului superior stîng, cu deformație facială importantă. *Examen radiologic.* Radiografia sinusurilor anterioare în incidență Tcheboul. Regiunea hemimaxilarului superior stîng este ocupată de o imagine radioopacă cu intensitate de compactă osoasă, omogenă, fără structură, care deformează contururile osoase și anume deformează podeaua orbitei, tuberozitatea și peretele sinuzal, înglobînd creasta zigomatoalveolară, și bombează în bolta palatină. Sinusul maxilar este complet dispărut. *Diagnostic radiologic.* Osteom compact voluminos al hemimaxilarului superior stîng.

Fig. 126 e — Diagnostic clinic. Hemihipertrofie a mandibulei cu laterodeviație mentonieră. *Examen radiologic.* Radiografia articulației temporomandibulare, incidență Parma. Apare o alungire manifestă a apofizei condiliene cu hipertrofia capului condilian, care este mult lățit și are tuberculul anterior mărit de volum. Gîtul condilian este îngroșat. *Diagnostic radiologic.* Osteom condilian.

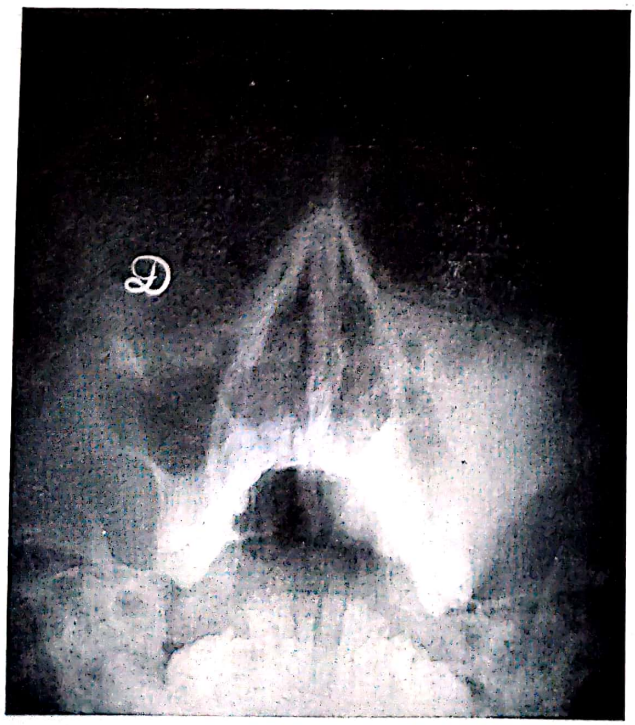

Fig. 126 d

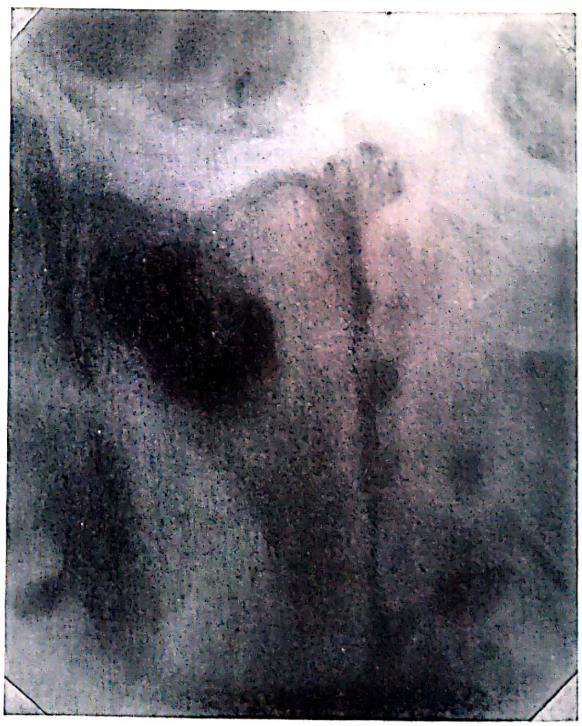

Fig. 126 e

Scanned with OKEN Scanner

FIBROMUL

Are ca punct de plecare parodonțiul și periostul; poate lua naștere de asemenea prin metaplazia fibroasă a țesutului osos însuși. Clinic, îmbracă aspectul de formații care proemină la periferia osului, îndeosebi de-a lungul proceselor alveolare (*fibrom periferic*). Cînd se dezvoltă profund, în corpul maxilarului (*fibrom central*), prin creștere extensivă, subțiază pereții osoși și-i deformează, exteriorizîndu-se în cavitatea bucală, în fosele nazale, în sinus, spre orbită etc.

Procesul alveolar superior și sinusul pot fi invadate prin dezvoltarea *fibroamelor nazofaringiene*.

Examenul radiologic arată o imagine de *transparență omogenă*, uneori de o claritate chistică, cu contur regulat, rotunjit ovalar, bine delimitat de osul înconjurător; de aceea, diagnosticul diferențial cu tumorile chistice, în special cu chisturile paradentare, este dificil, deoarece rădăcinile dentare pot fi împinse, în divergența lor insinuîndu-se fibromul.

MIXOMUL

Este o tumoare cu aspect de masă gelatinoasă, cenușiu-albicioasă; proemină de obicei endobucal pe creasta alveolară. Dezvoltarea lor este pusă pe seama foliculilor dentari sau a degenerescenței mixomatoase a osului însuși.

Se caracterizează prin tendința extensiv-invadantă, fapt care conferă acestei tumori o așa-zisă „*malignitate locală*".

Examenul radiologic: imagine de radiotransparență unică, uniformă sau multiloculară, străbătută de trabecule osoase fine; conturul neregulat poate lua *aspect policiclic*, corticala osoasă apare *suflată*, în mixoamele benigne, ea se subțiază mult, dar rămîne intactă, nu se rupe. *Ruperea corticalei poate sugera posibilitatea malignizării (mixosarcom)*.

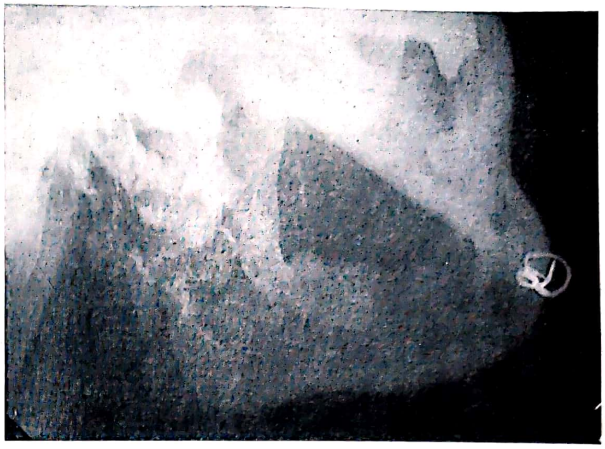

Fig. 127 — Diagnostic clinic. Tumoare deformantă a ramurii ascendente a mandibulei. *Examen radiologic.* Radiografia mandibulei în incidență defilată. Jumătatea superioară a ramurii ascendente, în cele două treimi distale, este ocupată de o formație cu contur și formă neregulată, care depășește mult înapoi marginea posterioară a osului și se extinde în sus dincolo de incizura sigmoidă. Imaginea prezintă plaje de radiotransparență alternînd neregulat cu insule și septuri de calcificare intensă, dînd aspectul de explozie osoasă *Diagnostic radiologic.* Condrom osifiant (osteocondrom).

Fig. 128 a

Fig. 128 a — Diagnostic clinic. Tumoare deformantă voluminoasă a mandibulei. *Examen radiologic.* Radiografia mandibulei în incidență defilată. Pe radiografie apare o imagine de radiotransparență cu contur neregulat, care ocupă regiunea unghiului mandibular, extinzîndu-se în ramura orizontală pînă la nivelul premolarului doi și în ramura ascendentă pînă la incizura sigmoidă. Corticala osoasă, foarte mult subțiată, dînd aspect de os suflat la nivelul marginii anterioare a ramurii ascendente și apofizei coronoide. Radiotransparența este inegală, avînd pe alocuri aspect policiclic, fără condensare osoasă marginală, fiind traversată de septuri incomplete. Resorbția întinsă a rădăcinilor celor trei molari din zona tumorii. *Diagnostic radiologic.* Tumoare mandibulară cu aspect polichistic. Nu prezintă caractere radiologice tipice. Diagnostic anatomopatologic: mixom.

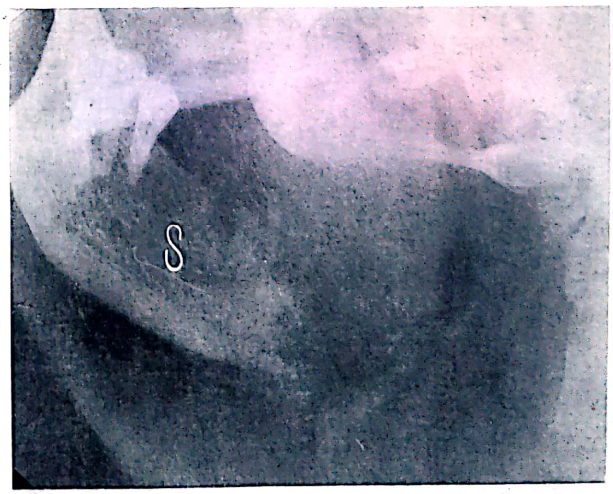

Fig. 128 b

Fig. 128 b — Diagnostic clinic. Tumoare voluminoasă a mandibulei. *Examen radiologic.* Radiografia mandibulei în incidență defilată. Se vede o imagine de distrugere osoasă întinsă, interesînd treimea distală a ramurii orizontale, unghiul și ramura ascendentă, din care nu persistă decît o coajă subțire, discontinuă, neregulată a marginii posterioare și a capului condilului. În zona unghiului intern și la marginea anterioară a ramurii ascendente, corticala osoasă este complet dispărută, tumoarea nefiind mărginită de nici un fel de contur osos. Spre osul sănătos, delimitarea tumorală are aspect policiclic, putîndu-se distinge mici septuri care se prelungesc în zona de distrucție. Separația de osul sănătos este netă. *Diagnostic radiologic.* Tumoare malignă cu caracter distructiv, probabil prin degenerescența unei tumori polichistice. *Diagnostic anatomopatologic.* Mixosarcom.

Scanned with OKEN Scanner

La maxilare se întîlnesc, atît sarcoame, cît şi epitelioame. Ele pot fi *primitive* sau *secundare*, prin invazie de la tumorile structurilor din vecinătate şi în primul rînd de la mucoasa gingivobucală şi sinuzală, precum şi de la buză, limbă, planşeu bucal; mai rar se produc *metastaze* de la distanţă (cancer al sînului, tiroidei, suprarenalei).

Simptomatologia clinică evidentă precoce, atunci cînd debutul este periferic, rămîne, în formele cu debut central, o perioadă de timp discretă şi necaracteristică; *odontalgiile* acuzate de bolnav determină adesea extracţia unor dinţi, după care prin plaga alveolară izbucnesc vegetaţiile tumorale.

Sarcoamele provoacă, în general, deformaţii osoase, care devin rapid neregulate, polilobulate, apoi masa tumorală se ulcerează, crescînd rapid prin proliferare vegetantă.

Epitelioamele îmbracă de regulă *un caracter distructiv şi proliferativ.*

În cazul cînd leziunile iniţiale debutează profund pot apărea, înainte de exteriorizarea clinică, unele semne orientative pentru diagnostic: semne sinuzale, semne oculare, dureri nevralgice rebele, tulburări de sensibilitate etc.

Adenopatia, cu caracterele specifice tumorale, de obicei mai tardivă în sarcoame, este decelabilă destul de precoce în epitelioame.

Examenul radiologic. Tumorile maligne, datorită modificărilor importante şi adesea tipice pe care le determină în structura şi integritatea osului, impun pentru diagnostic, şi îndeosebi pentru diagnosticul cît mai precoce, investigaţii radiologice sistematice şi amănunţite. Într-adevăr, radiografia poate pune în evidenţă, uneori, leziuni cu totul incipiente, atunci cînd simptomatologia clinică nu este încă concludentă, făcînd posibilă astfel aplicarea tratamentului cît mai precoce, cu şanse sporite de succes.

Sînt necesare, de regulă, *radiografii în mai multe incidenţe şi repetate* pentru a putea suprinde orice detaliu semnificativ.

Interpretarea imaginilor trebuie făcută cu multă circumspecţie şi necesită o bună cunoaştere a aspectelor radiologice ale proceselor patologice osoase maxilare în general, ţinînd seama de faptul că nu rareori, cel puţin în stadiile iniţiale, imaginile date de tumorile maligne pot îmbrăca caractere asemănătoare altor procese patologice. De asemenea, se impune ca *interpretarea radiografiilor să se facă în coroborare cu datele clinice şi în ultimă instanţă cu examenul histopatologic.*

Imaginile radiologice cele mai obişnuite, considerate clasice, sînt următoarele:

A. *Sarcomul cu debut periferic* (periostal) se traduce la început, fie printr-o mică *eroziune* neregulată a corticalei, fie printr-o *plajă de demineralizare* difuză, care subţiază şi deformează corticala. Mai tîrziu, *zona de distrucţie* osoasă se adînceşte, corticala se rupe, devenind discontinuă pe o zonă din ce în ce mai întinsă; plaja de osteoliză nu este uniformă, ci apare pătată, datorită apoziţiilor osoase dezordonate, sub formă de *„pinteni marginali"*.

B. *Sarcomul cu debut central* dă la început o imagine de osteoliză lacunară, neuniformă, pătată, cu margini neregulate, estompate, care uneori îmbracă forma de *„os pieptănat"*. Trecerea spre osul sănătos se pierde de obicei difuz, fără demarcaţie şi numai rareori (sarcomul Ewing) se observă discrete linii de apoziţie periferică, concentrice, cu aspect de *„foi de ceapă"*. Caracterul invaziv al procesului se vădeşte prin extensia progresivă şi rapidă a zonei de transparenţă, fără limite de contur, iar în fazele mai avansate apare netă deformaţia corticalei osoase, care este subţiată, înpinsă şi apoi se rupe, dînd aspectul de spargere *„în explozie"*.

În general, în sarcoame este considerat caracteristic *polimorfismul imaginii radiologice cu alternanţă între plajele de osteoliză şi de condensare, cu deformaţie osoasă masivă* şi *explozia corticalei.* În formele *osteogenetice*, pe imaginea de radiotransparenţă apar diseminate pete de radioopacitate intensă, uneori confluente, precum şi trabecule neregulate întretăiate sau *spicule* dispuse radiar la periferie (aspect *„spinos"*, aspect în *„arici"* sau în *„pernă cu ace"*).

C. În *sarcomele cu celule rotunde (mielosarcom, limfosarcom)* radiotransparenţa este mai clară, mai uniformă, aspectul pătat mai puţin marcat, extensia tumorii este mai rapidă, iar distrucţia corticalei mai completă.

D. *Epiteliomul cu debut periferic.* Debutul periferic este mai frecvent pe creasta alveolară inferioară şi superioară sau în bolta palatină, *avînd ca punct de plecare epiteliomul de gingivomucoasă* şi mai rar pe marginea bazilară a mandibulei, distrucţia osoasă adîncindu-se şi lărgindu-se progresiv. Radiografia arată o zonă de *osteoliză difuză* şi apoi o *pierdere de substanţă* osoasă neregulată, ca un defect rezultat prin *ruperea unei porţiuni de os*, fără reacţie marginală. Radiotransparenţa este de obicei clară, cu contur neregulat, dantelat, pierzîndu-se difuz, fără limite decelabile de osul normal. Se descrie drept tipic aspectul de *„os ros de şoareci"*.

E. *Epiteliomul cu debut central* — mai rar întîlnit la maxilare — are ca origine resturile epiteliale embrionare. În stadiile de început se poate depista o *ştergere* a desenului osos, cu *demineralizare difuză*, necaracteristică; apare apoi evidentă osteoliza sub formă de *„os poros"* sau *„ros de carii"*, de *„os pătat"* sau ca o radiotransparenţă mai mult sau mai puţin completă, fără să aibă însă claritatea din tumorile chistice; conturul neprecis, neclar, marginile neregulate, osteoliza pierzîndu-se uneori fără demarcaţie în osul sănătos, alteori, mai rar, dînd aspectul de *pierdere de substanţă cu margini zimţate*, de *„os pieptănat"* sau de *„os ros de şoareci"*.

Extensia în corticală se produce rapid, plaja de osteoliză distructivă ajungînd la periferie fără să se

Scanned with OKEN Scanner

observe nici un semn de reacție periostică; apare apoi net aspectul patognomonic de „*os mușcat*".

În epiteliomul cu debut sinuzal, radiografia poate arăta eroziuni ale pereților sinusului cu caractere distructive, care permit diagnosticul diferențial cu sinuzita cronică.

Se indică:

— pentru mandibulă, incidențele:
  a) extraorale defilate;
  b) axiale cu film ocluzal;
  c) radiografia panoramică.

— pentru maxilar, incidențele
  a) semiaxială;
  b) Tcheboul;
  c) panoramică;
  d) tomografii.

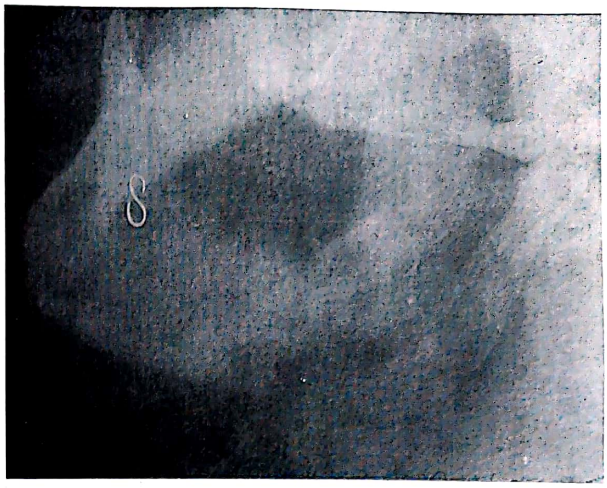

Fig. 129 a — Diagnostic clinic. Tumoare a ramurii orizontale a mandibulei cu evoluție cutanată. *Examen radiologic.* Radiografia treimii posterioare a corpului mandibulei în incidență defilată. Marginea bazilară a mandibulei, înaintea unghiului, apare întreruptă printr-o distrucție osoasă neregulată care se întinde pînă sub canalul alveolar, avînd contur imprecis. Se observă că radiotransparența este inegală, în trepte, dînd aspectul de os pieptănat; apar, de asemenea, mici pinteni marginali. Structura cu aspect pieptănat și prezența pintenului osos, ambele formații caracteristice pentru leziunile tumorale maligne, sînt prezente în acest caz. Aspectul de os pieptănat se datorește invaziei tumorale, care distruge în primul rînd septurile osoase perpendiculare, care se opun, infiltrîndu-se printre septuri. Pintenul marginal este format de periostul respectiv, care, datorită modificărilor circulatorii, se calcifică parțial în zona vecină tumorii. *Diagnostic radiologic.* Sarcom periferic osteolitic al mandibulei.

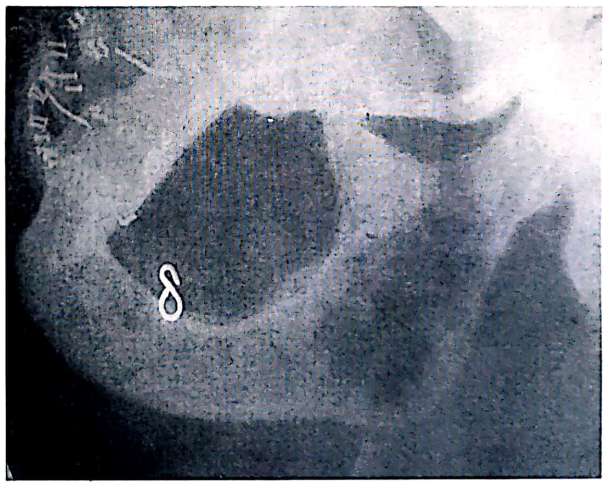

Fig. 129 b — Diagnostic clinic. Tumoare mandibulară. *Examen radiologic.* Radiografia mandibulei în incidență defilată. În regiunea unghiului și ramurii ascendente apare o imagine de radiotransparență cu aspect de distrugere osoasă neuniformă, cu contur neregulat, zdrențuit, care se întinde pînă sub incizura sigmoidă și pînă la marginea anterioară și posterioară a ramurii ascendente, pe care le respectă încă, desenîndu-se linia corticalei osoase. Osteoliza este completă în porțiunea centrală. Spre periferie apare aspectul pătat, pieptănat. *Diagnostic radiologic.* Osteosarcom central osteolitic.

Fig. 129 c — Diagnostic clinic. Tumoare vegetantă voluminoasă a mandibulei. *Examen radiologic.* Radiografia mandibulei în incidență defilată. Imagine de distrucție osoasă interesînd în totalitate corpul mandibulei din care nu se păstrează decît parțial marginea inferioară și o porțiune redusă de-a lungul incizurii sigmoide și apofizei coronoide. Un molar plutește în masa tumorală, fiind dislocat prin dezvoltarea vegetantă a tumorii, dar păstrîndu-și intact conturul radicular. *Diagnostic radiologic.* Sarcom osteolitic.

Scanned with OKEN Scanner

Fig. 129 d

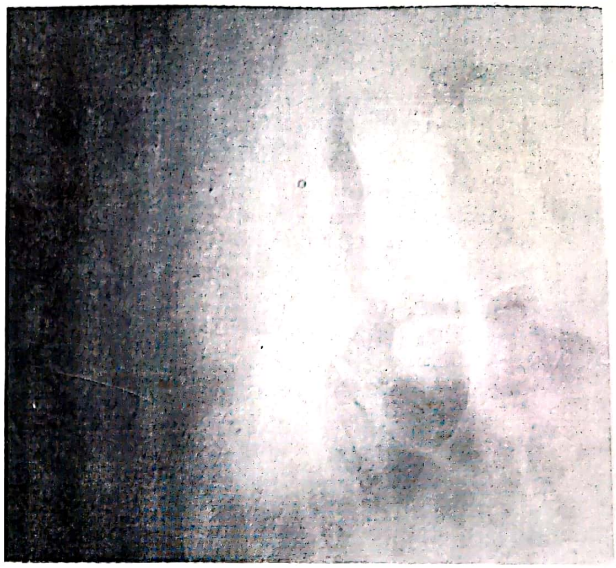

Fig. 129 e

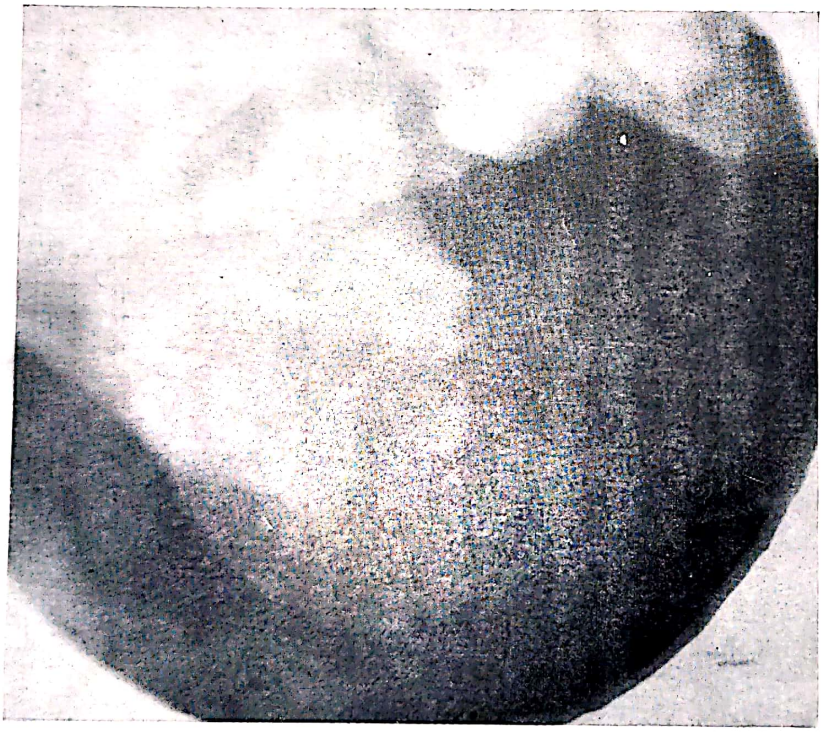

Fig. 129 f

Fig. 129 d, 129 e — Diagnostic clinic. Tumoare voluminoasă a ramurii ascendente a mandibulei. *Examen radiologic.* Radiografii ale mandibulei în incidențele defilată și tangentă anterioară. Zona ramurii ascendente a mandibulei este ocupată de o formație intens radioopacă, neomogenă, brăzdată de linii radiotransparente, astfel încît imaginea la periferie dă aspectul de spiculi osoși (aspect spinos, țepi de arici). Corticala osoasă este complet dispărută, tumoarea depășind conturul și limitele ramurii ascendente. În regiunea marginii bazilare, sub molarul II, apare o coroană de molar incomplet formată. *Diagnostic radiologic.* Sarcom osteogenetic al mandibulei.

Fig. 129 f — Diagnostic clinic. Tumoare voluminoasă a ramurii orizontale a mandibulei. *Examen radiologic.* Radiografie direct mărită a mandibulei în incidență defilată. Radiografia pune în evidență distrugerea ramurii orizontale, din care nu se păstrează decît o mică porțiune osoasă la unghiul intern, formată din creasta oblică și cîteva urme ale marginii bazilare spre unghi. Zona de delimitare este difuz și neregulat conturată, spongioasa avînd aspect de „os pieptănat". Radiografia direct mărită pune bine în evidență acest contur. *Diagnostic radiologic.* Sarcom osteolitic.

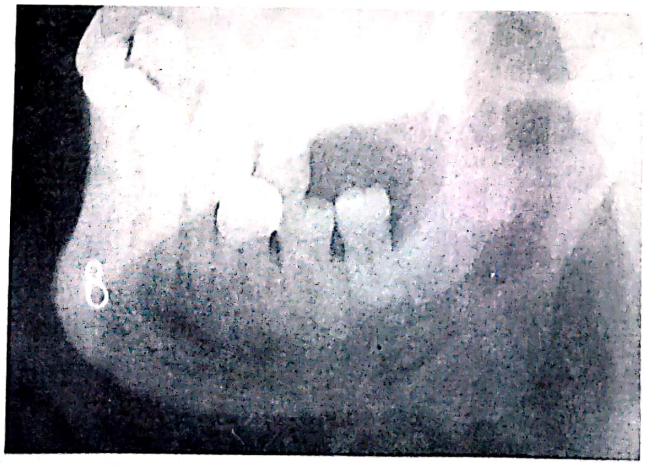

←

Fig. 130 a — Diagnostic clinic. Tumoare centrală a mandibulei. *Examen radiologic.* Radiografia mandibulei în incidență defilată. În corpul mandibulei, în jumătatea anterioară, de-a lungul canalului mandibular se vede o demineralizare difuză, cu margini neregulate, care se pierde fără limite în osul învecinat. Aspect de os poros. *Diagnostic radiologic.* Tumoare malignă centrală în stadiul incipient. Corborarea cu datele clinice (anestezia nervului mentonier) a determinat intervenția chirurgicală, confirmîndu-se anatomopatologic diagnosticul de epiteliom bazocelular cu punct de plecare resturi din țesutul epitelial embrionar.

Scanned with OKEN Scanner

Fig. 130 b — Diagnostic clinic. Tumoare ulcerovegetantă a crestei alveolare și a unghiului intern al mandibulei. *Examen radiologic.* Radiografia mandibulei în incidență defilată. Se vede distrucția procesului alveolar în jumătatea distală a ramurii orizontale a mandibulei, precum și la nivelul unghiului intern și al treimii inferioare a marginii anterioare a ramurii ascendente. Conturul osos este neregulat zimțat, dînd aspectul de „os ros de șoareci". *Diagnostic radiologic.* Epiteliom periferic al mandibulei.

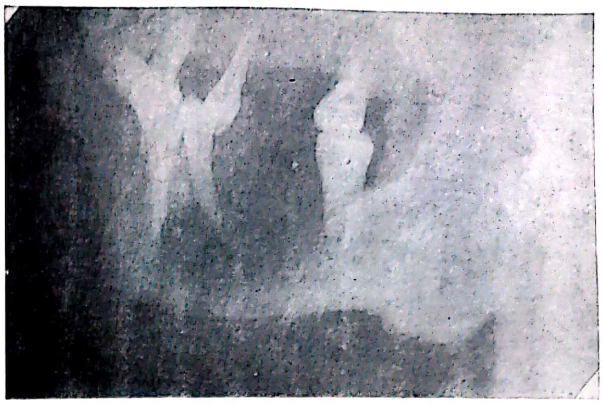

Fig. 130 c — Diagnostic clinic. Tumoare ulcerovegetantă gingivoalveolară inferioară. *Examen radiologic.* Radiografia mandibulei în incidență defilată. Se vede o imagine de osteoliză întinsă interesînd procesul alveolar în treimea mijlocie a ramurii orizontale a mandibulei, extinzîndu-se și în porțiunea bazilară a osului. Conturul este neregulat, zdrențuit, fără delimitare precisă, osteoliza pierzîndu-se treptat în osul normal. *Diagnostic radiologic.* Epiteliom al crestei alveolare.

Fig. 130 d — Diagnostic clinic. Tumoare ulcerovegetantă a mandibulei. *Examen radiologic.* Radiografia mandibulei în incidență defilată. Apare o zonă de distrucție osoasă care interesează marginea inferioară a ramurii orizontale a mandibulei imediat înaintea unghiului. Conturul defectului osos este neregulat zimțat, dînd aspectul de os mușcat. *Diagnostic radiologic.* Epiteliom periferic al marginii inferioare a mandibulei.

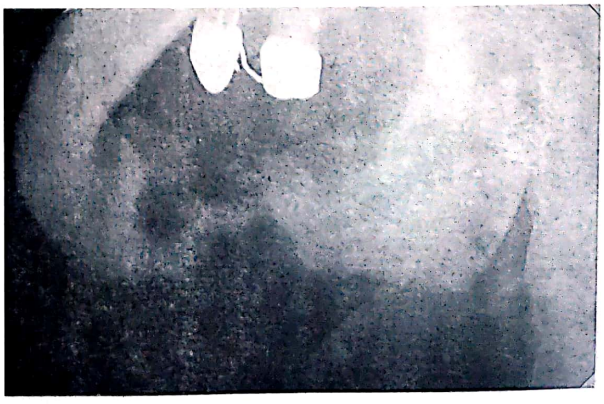

Fig. 130 e — Diagnostic clinic. Tumoare ulcerovegetantă a mandibulei. *Examen radiologic.* Radiografia mandibulei în incidență defilată. Pe radiografie apare imaginea de distrucție osoasă care interesează segmentul mijlociu al ramurii orizontale. Distrucția întrerupe pe o mare întindere porțiunea bazilară, precum și creasta alveolară, dînd aspectul de os mușcat, descris și sub termenul de distrucție în manșon. Marginile defectului sînt zimțate, neregulate. Separația de osul sănătos este relativ netă. Canalul dentar este vizibil pînă la marginea defectului. *Absența* completă a reacției periferice. *Diagnostic radiologic.* Epiteliom al mandibulei.

Scanned with OKEN Scanner

Fig. 131 a — Diagnostic clinic. Tumoare malignă a maxilarului superior drept. *Examen radiologic.* Radiografia sinusurilor anterioare în incidență semiaxială. Voalare intensă a sinusului maxilar drept, cu aspect ușor pătat și cu marginile estompate. Se constată o ușoară neregularitate a conturului osos de-a lungul peretelui sinuzal lateral, precum și o zonă de distrugere osoasă cu întreruperea continuității crestei zigomatoalveolare.

Fig. 131 b — Același caz la interval de o lună. Incidență Tcheboul. Se remarcă distrugerea osoasă, care s-a extins mult, cuprinzînd în totalitate creasta zigomatoalveolară. *Diagnostic radiologic.* Epiteliom al mezostructurii cu debut sinuzal.

Scanned with OKEN Scanner

RADIODIAGNOSTICUL OSTEOPATIILOR PSEUDOTUMORALE ALE MAXILARELOR, ÎN DISTROFII ŞI ÎN BOLILE DE SISTEM

1. DISTROFIILE OSOASE

Sînt afecţiuni cronice caracterizate prin distrucţia şi metaplazia ţesutului osos normal cu producţia unui ţesut osteoid parţial calcificat sau chiar cu substituirea osului printr-un ţesut fibros. Acestea pot cuprinde şi oasele maxilare.

Maxilarele sînt interesate, fie în cadrul unei forme generalizate poliostotice: boala *Recklinghausen*, boala *Paget*, *acromegalia*, *osteopetroza Albers-Schönberg*, *cherubismul*, fie prin procese *strict localizate* la oasele craniului visceral şi anume *formele monoostotice*: *boala Ch. Ruppe — osteita fibrochistică* sau interesînd întreg craniul visceral şi neural: *leontiazis ossea*.

Examenul radiologic arată următoarele aspecte:

A. *Boala Recklinghausen*: geode ovalare diseminate, de dimensiuni variabile, izolate între ele prin os normal; uneori geodele sînt voluminoase, suflă corticala osoasă şi sînt traversate de septuri. Leziunile se observă îndeosebi la mandibulă, apar mai puţin evidente la maxilar; clinic, se trădează prin îngroşări osoase limitate; coexistă cu leziuni identice ale celorlalte oase şi îndeosebi ale oaselor lungi.

B. *Boala Paget*: leziunile maxilarelor sînt deosebit de rare, procesul afectînd îndeosebi craniul neural şi oasele lungi. Imaginea *radiologică* nu este tipică; apar zone de osteoporoză neregulate şi îngroşări ale corticalei cu aspect de vată scămoşată, aspect floconos.

C. *Leontiazis ossea*: modificările osoase sînt de tip condensant, procesul hiperostotic dînd deformaţii şi îngroşări masive ale oaselor feţei (facies leonin).

Pe *radiografii*, se observă o radioopacitate masivă, compactă, omogenă, cu dispariţia totală a desenului trabecular; toate oasele feţei apar hipertrofice, mult îngroşate, îndeosebi oasele zigomatice, apofizele ascendente ale maxilarului, oasele nazale. Prin hipertrofia osoasă condensantă, imaginea foselor nazale şi a sinusurilor se îngustează şi chiar dispare; de asemenea, orbitele sînt îngustate.

D. *Acromegalia* — osteodistrofie caracterizată prin hipertrofia lentă a oaselor şi a părţilor moi ale extremităţilor — se manifestă la faţă, prin creşterea anormală şi deformantă a nasului, urechilor, buzelor, limbii, însoţind o creştere dimensională a scheletului masivului maxilar şi mandibular, dînd aspectul unui prognatism.

Examenul *radiologic* arată hipertrofia mandibulei, a arcadelor temporozigomatice, osul păstrînd în general structura trabeculară; corticala apare mai puţin marcată, conturul osos fiind deformat; sinusurile au o dezvoltare exagerată.

Radiografia craniană pune în evidenţă o *lărgire a şeii turceşti* (afecţiunea este datorată disfuncţiei patologice a hipofizei anterioare, de regulă printr-un adenom eozinofil).

E. *Osteoporoza Albers-Schönberg* (oasele de marmură).

Este o boală congenitală caracterizată printr-o fragilitate deosebită a oaselor. Maxilarele sînt interesate mai puţin.

Radiografic, oasele apar de opacitate totală, care traduce condensarea deosebită a ţesutului osos printr-un proces de hipercalcifiere, dispărînd astfel complet desenul normal trabecular.

F. *Cherubismul* este o displazie osoasă familială a maxilarelor; dă deformaţii prin îngroşarea periferică, îndeosebi la mandibulă, copilul căpătînd un aspect bucălat al feţei (cherubinic).

Radiologic se văd arii clare, multiloculare, corticala subţiată şi deformată (suflată).

G. *Osteita fibrochistică localizată a maxilarelor (osteodisplazia fibroasă)*. Ţesutul osos şi medular suferă o transformare fibroasă, în masa de fibroză difuză apărînd plaje de ţesut osteoid cu calcificare neuniformă, astfel încît rămîn ochiuri mai clare, care dau aspectul de *microchisturi*.

Segmentul de maxilar interesat apare deformat, cu suprafaţa netedă, uniformă, uneori uşor boselată. Poate obstrua fosele nazale şi sinusul.

Radiologic intensitatea normală a radioopacităţii osoase este diminuată în tot segmentul interesat, dînd o *imagine floconoasă astructurală*, cu insule mai închise, cu *plaje rotunjite-ovalare de radiotransparenţă chistică*, fără reacţie marginală. Uneori apar *plaje de hipercalcificare* amorfă, care dau aspectul *pătat*.

La maxilar, sinusul apare voalat, uneori complet opac, datorită invaziei ţesutului fibros.

2. BOLI DE SISTEM

Maxilarele pot suferi leziuni de *tip pseudotumoral* distructiv şi proliferativ în afecţiunile generale de sistem, cuprinse sub termenul de *reticuloendotelioze*, care se caracterizează prin proliferări anormale ale sistemului reticuloentotelial.

A. *Granulomul eozinofil (histiocitomul eozinofil)* dă leziuni îndeosebi ale oaselor plate (craniu, bazin). La maxilare se dezvoltă, fie *periferic gingivoalveolar*, fie *central*, *endoosos*, provocînd leziuni distructive osteolizante şi proliferative, vegetante.

Examenul radiologic. În localizarea periferică gingivoalveolară se văd *decalcifierea şi resorbţia osului crestei alveolare*, dînd aspectul de *ancoşă*, cu margini neregulate, uneori cu caracter net, alteori *scămoşate*. Dinţii, mobili, suferă deplasări şi apar ca plutind în zona radiotransparentă fără suport osos.

Scanned with OKEN Scanner

Fig. 132 a

Fig. 132 b

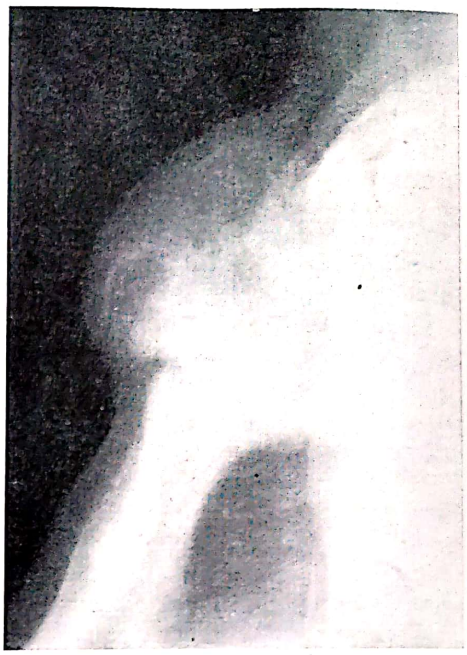

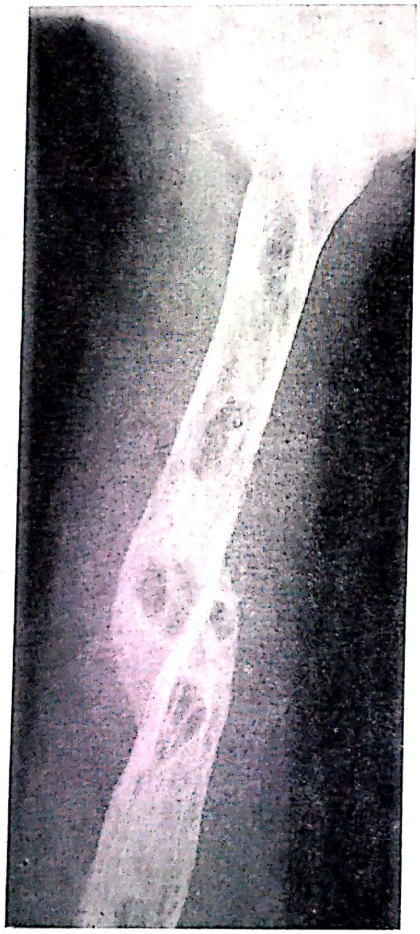

Fig. 132 c

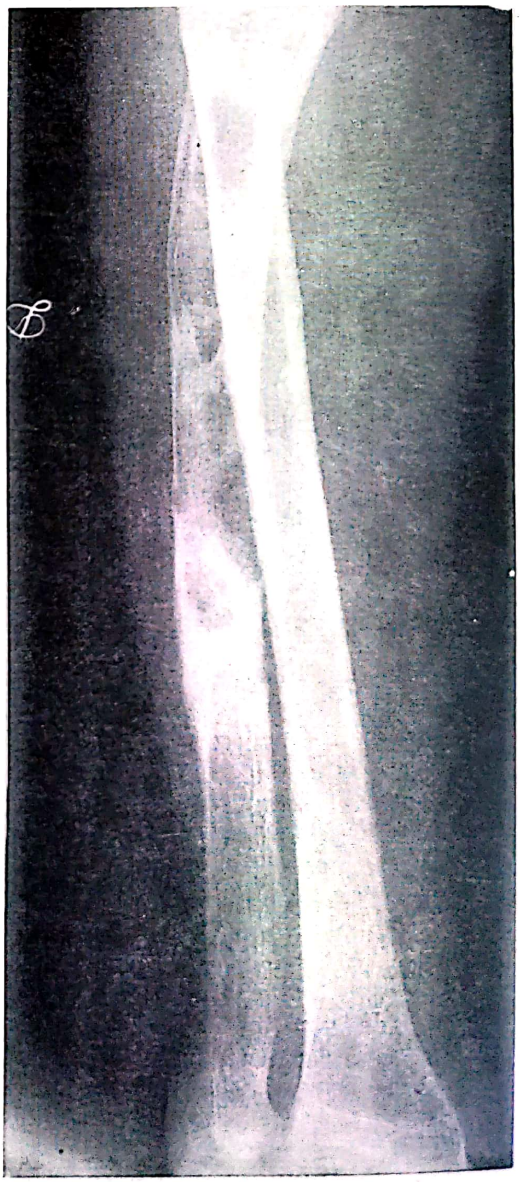

Fig. 132 d

Fig. 132 a, 132 b, 132 c, 132 d — Diagnostic clinic. Osteodistrofii poliostotice Recklinghausen. *Examen radiologic. a)* Radiografia mandibulei în incidență defilată. *b,c,d)* Radiografii ale sternului în incidență de profil și radiografii ale oaselor lungi: humerus, cubitus și radius. Se observă o îngroșare masivă a corpului mandibulei, cu dispariția desenului trabecular spongios, apărînd aspectul de os pătat cu zone clare, geode de diferite dimensiuni alternînd neregulat cu mici zone de condensare diseminate. Corticala subțiată inegal și suflată. Geode multiple, de diferite dimensiuni, separate prin septuri în diafiza oaselor lungi și manubriul sternal. Corticala este subțiată, deformată, suflată. La nivelul humerusului apare o fractură în os patologic consolidată. *Diagnostic radiologic.* Osteodistrofie poliostotică Recklinghausen.

Scanned with OKEN Scanner

— În *forma centrală*, imaginea de *lacune osoase radiotransparente*, cu contur regulat, net (par ca *„tăiate à l'emporte-pièce"*), fără reacție perigeodică de condensare, osul înconjurător păstrîndu-și structura normală; lacunele pot fi unice sau multiple, diseminate și apar mai evidente la nivelul mandibulei decît la maxilar.

B. *Granulomul lipoidic (lipogranulomatoza Hand-Schüller-Christian)* dă leziuni granulative-distructive endoosoase caracterizate prin supraîncărcarea lor cu colesterină.

Localizarea la oasele feței și îndeosebi la mandibulă însoțește alte focare multiple, osoase și viscerale.

Examenul radiologic pune în evidență imagini lacunare, rotunjite, uneori neregulate, fără reacție periferică, în plin os de aspect normal, decelabile atît la mandibulă, cît și la maxilar. Se impun radiografii ale întregului schelet, găsindu-se imagini asemănătoare, mai tipice la *oasele craniului* și la *bazin*.

C. *Boala Besnier-Boeck-Schaumann* se manifestă îndeosebi la oasele mici și rareori la maxilare; leziunile sînt de tip geodic cu aspect de hartă geografică.

Examenul radiologic: imagini geodice transparente, neregulate, de dimensiuni mici, izolate, diseminate pe arii întinse ale mandibulei și maxilarului. Uneori, în jurul focarelor apar marginații mai intense, care le delimitează de osul sănătos.

D. *Boala Letterer-Siwe (reticuloza aleucemică)* afectează difuz viscerele (hepato- și splenomegalie), fiind însoțită de anemie hipocromă cu hemoragii și manifestări cutanate (purpură, peteșii). Afectarea osoasă dă leziuni de *tip distructiv, poliostice*, îndeosebi la craniu și oasele lungi; maxilarele sînt mai rar interesate; se produc *expulzii spontane ale germenilor dentari și erupții precoce*.

Examenul radiologic: plaje de *radiotransparență*, neregulate, de dimensiuni variabile, fără reacții periferice. Imaginile radiologice nu sînt caracteristice.

E. *Boala Gaucher*, familială și ereditară, provoacă procese osteoporotice ale oaselor lungi, putînd cuprinde mai rar și mandibula.

Examenul radiologic: imagini de os pătat, cu ștergerea desenului structural și alternanță de plaje radiotransparente, cu zone mai condensate, osteoidice.

Toate aceste afecțiuni, deși interesează rareori maxilarele și sînt văzute excepțional de medicul stomatolog, trebuie cunoscute pentru a putea fi încadrate în ansamblul diagnosticului diferențial radiologic, imaginile pe care le dau pretîndu-se uneori la erori, prin asemănarea cu imaginile proceselor patologice obișnuite, specifice acestui domeniu.

Desigur, examenul radiologic constituie și în aceste cazuri o investigație valoroasă, dar tabloul clinic general și analizele biologice sînt cele care dau cheia diagnosticului.

Se indică incidențe multiple, pentru investigarea întregului craniu visceral și neural, precum și ale oaselor lungi, ale bazinului, ale cutiei toracice (sternului, coastelor) etc.

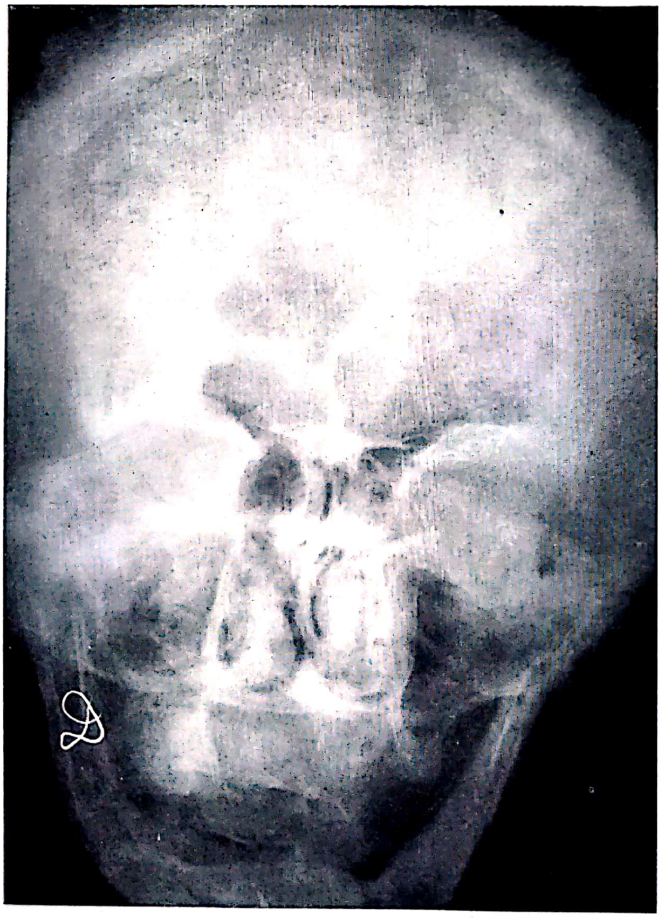

Fig. 133 a

Fig. 133 b

Fig. 133 a, b — Diagnostic clinic. Osteodistrofie Paget. *Examen radiologic. a)* Radiografia de față a craniului. Modificări importante de structură a oaselor craniului neural cu zone de condensare alternînd cu zone de transparență neregulate, difuz conturate, dînd aspectul de os pătat, os de vată. Conturul calotei craniene imprecis delimitat, cu aspect de vată scămoșată. În totalitate, craniul neural apare mărit de volum. *b)* — Radiografia mandibulei în incidență defilată. Se observă modificarea de structură de tip osteoporotic, pe alocuri cu aspect de vată scămoșată, cu conturul marginii bazilare și al crestei alveolare, precum și al apofizei coronoide fasciculizat, corticala fiind de asemenea floconoasă. *Diagnostic radiologic.* Osteodistrofie Paget.

Scanned with OKEN Scanner

Biblioteca Inst. de Medicină Iași

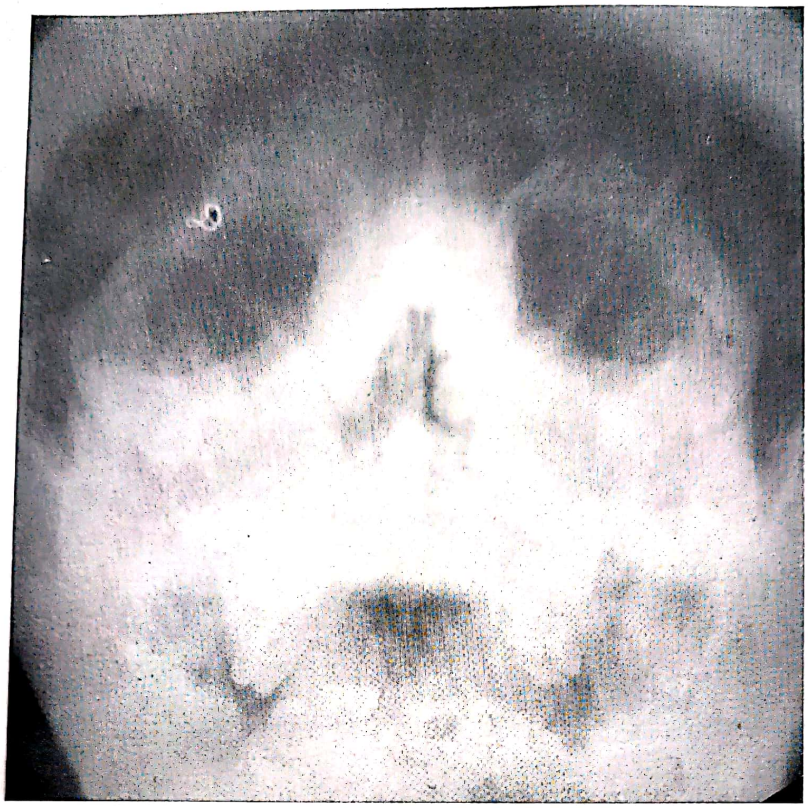

Fig. 134 — Diagnostic clinic. Leontiazis oseea. *Examen radiologic.* Radiografia semiaxială a masivului facial. Întregul masiv facial, inclusiv orbitele și piramida nazală, prezintă o condensare osoasă masivă, intensă, concomitent cu o hipertrofie a tuturor segmentelor craniului visceral. Cavitățile orbitare sînt mult reduse dimensional, fosele nazale abia se schițează sub forma unor linii subțiri ; sinusurile complet opace. Nu se distinge structura osoasă. Calota craniană prezintă, de asemenea, îngroșări osoase și accentuări ale impresiunilor digitale. *Diagnostic radiologic.* Leontiazis oseea.

Fig. 135 — Diagnostic clinic. Osteită fibrochistică Charles Rűpp. *Examen radiologic.* Radiografia mandibulei în incidență defilată. La nivelul arcului anterior al mandibulei se vede o demineralizare difuză, cu fasciculizarea structurii osoase, cu multiple geode mici, diseminate neregulat și cu zone de decalcificare neuniformă, dînd aspect de plaje de țesut osteoid presărat cu microchisturi. *Diagnostic radiologic.* Osteodisplazie fibrochistică monoostică.

Scanned with OKEN Scanner

RADIODIAGNOSTICUL ÎN ANOMALIILE DENTOMAXILARE, ÎN DEFORMAŢIILE ŞI DEFECTELE OSOASE

Anomaliile dentomaxilare, rezultat al unor tulburări de dezvoltare congenitale sau cîştigate, produc modificări ale raporturilor normale ale maxilarului cu mandibula, ale raporturilor interdentare şi ale poziţiei dinţilor pe arcade. Acestea devin evidente, atît sub formă de *tulburări de ocluzie*, care se încadrează în anumite tipuri anatomoclinice, cît şi prin *modificări faciale* caracteristice: *prognatism* sau *retrognatism inferior* şi *superior*, *ocluzie deschisă*, *ocluzie adîncă*, *ocluzie distalizată*, *proalveolie*, *exo-* sau *endoalveolie*, *prodenţie* etc.

Deformaţiile oaselor maxilare pot fi datorite:

— unei *hiper-* sau *hipodezvoltări* generalizate sau segmentare *(micrognaţie*, *hemihipotrofie* sau *hemihipertrofie* mandibulară şi maxilară, *asimetrii* faciale, *hipertrofii* condiliene etc.*)*;

— unor *procese patologice* care au provocat distrucţii osoase (infecţioase, traumatice, consolidări vicioase, scurtări, deviaţii, înfundări etc.);

— unor *tulburări de creştere* (anchiloza temporomandibulară);

— unor intervenţii chirurgicale etc.

Defectele maxilarelor cuprind *pierderile de substanţă* osoasă, care de regulă sînt *cîştigate* (ca rezultat al proceselor infecţioase distructive, traumatismelor, rezecţiilor chirurgicale etc.); ele întrerup continuitatea osului sau dau modificări ale reliefurilor normale ale feţei *(defecte mandibulare*, *mentoniere*, ale *peretelui orbitar*, ale *nasului* etc.*)*.

Examenul radiologic completează examenul clinic, aducînd informaţii obiective deosebit de utile pentru diagnostic, precizînd modificările osoase şi dentare faţă de normal, precum şi întinderea defectului.

Pe baza studiului radiografic se pot stabili indicaţiile de *tratament ortodontic şi chirurgical* şi se pot controla rezultatele imediate şi tardive; se poate, de asemenea, urmări evoluţia dezvoltării osoase după tratamentele ortodontice-ortopedice şi după tratamentele chirurgicale de corectare plastică.

Sînt indicate *radiografii de orientare* în *incidenţele de ansamblu: faţă*, *profil* şi *axială*, precum şi în defectele localizate, *incidenţe speciale* în raport cu segmentul osos afectat, în mod deosebit fiind utile radiografiile comparativ simetrice.

Anomaliile dentoalveolare (pro- şi retrodenţii, pro- şi retroalveolii) beneficiază şi de radiografiile endobucale şi de cele panoramice.

Anomaliile dentomaxilare şi *deformaţiile maxilarelor* impun *teleradiografia*, care este indispensabilă pentru a stabili raporturile poziţionale şi dimensionale, precum şi forma elementelor constitutive ale craniului visceral.

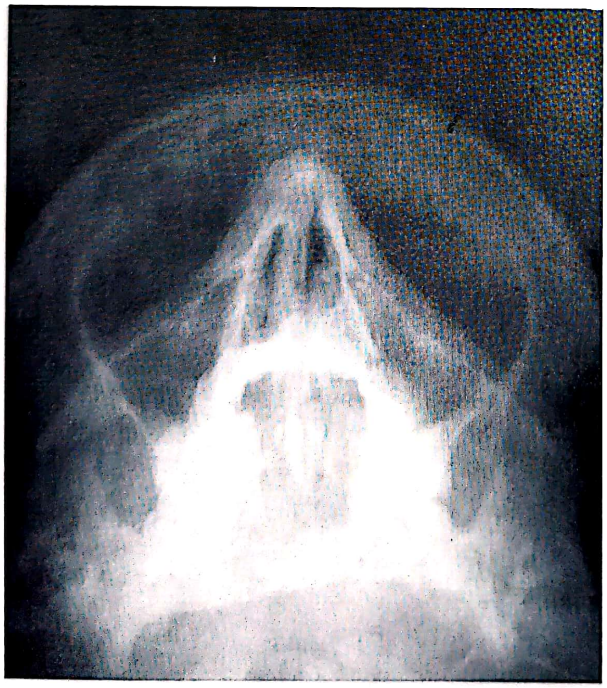

a

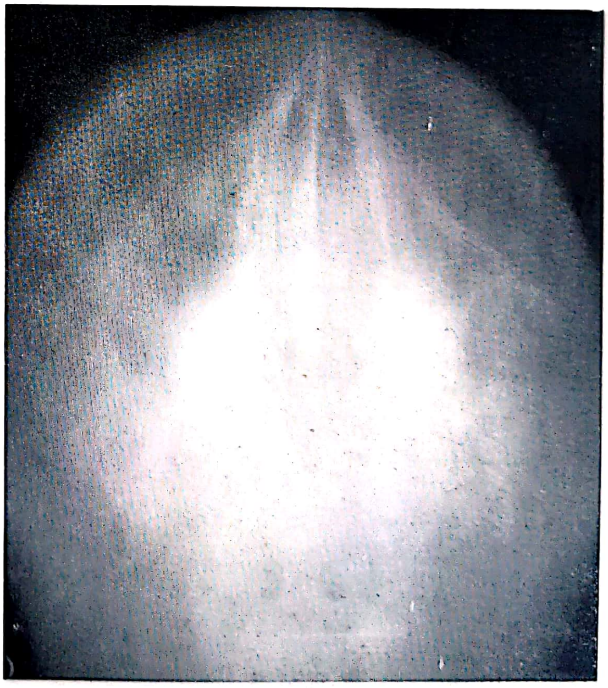

b

Fig. 136 a, b — Diagnostic clinic. Sindrom Franceschetti. *Examen radiologic.* Radiografia masivului facial în incidenţă semiaxială. *a)* Masivul facial apare deformat simetric, proeminenţele malare fiind aplatizate, amintind forma „în săgeată". Arcadele zigomatice bilateral au apofizele malare distanţate de cele temporale, sutura între ele nefiind realizată. *b)* Tomografia în incidenţă semiaxială făcută în acelaşi caz pune în evidenţă lipsa suturii între apofizele malare şi temporale. *Diagnostic radiologic.* Sindrom Franceschetti.

Scanned with OKEN Scanner

Fig. 137 — Diagnostic clinic. Hipoplazie mandibulară. *Examen radiologic.* Radiografia de față a mandibulei. Ramurile ascendente ale mandibulei, bilateral, sînt incomplet dezvoltate, apărînd pe film mai scurte, circa 3 cm deasupra unghiului. La acel nivel apare apofiza coronoidă mai dezvoltată și mai bine vizibilă în dreapta, mai mică în stînga. Condilii bilateral sînt absenți. În stînga s-a încercat o plastie de condil, fragmentul osos adăugat fiind în parte demineralizat. Este net vizibil firul metalic de osteosinteză. *Diagnostic radiologic.* Hipoplazie parțială bilaterală de ramuri ascendente mandibulare.

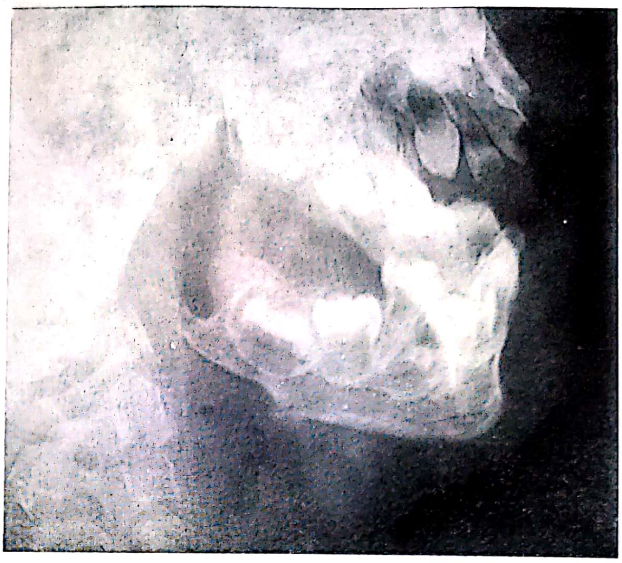

Fig. 138 — Aplazia ramurii ascendente a mandibulei. *Examen radiologic.* Radiografie de mandibulă defilată pentru unghi și ramura ascendentă. Ramura ascendentă a mandibulei lipsește în totalitate. Imediat distal de mugurele molarului de 6 ani, mandibula se termină prin două apendice osoase ; unul inferior, mai lung, ca un rudiment de condil, și al doilea superior și ceva mai scurt, amintind prin formă de apofiza coronoidă. De asemenea, se schițează o scobitură semilunară între cele două rudimente osoase, amintind incizura sigmoidă. Mezial de marginile molarului de 6 ani apare un genunchi osos al marginii bazilare, care probabil amintește de unghiul mandibulei. *Diagnostic radiologic.* Aplazia ramurii ascendente. Ramura orizontală a mandibulei scurtată și prezentînd cîteva rudimente anatomice ale ramurii ascendente.

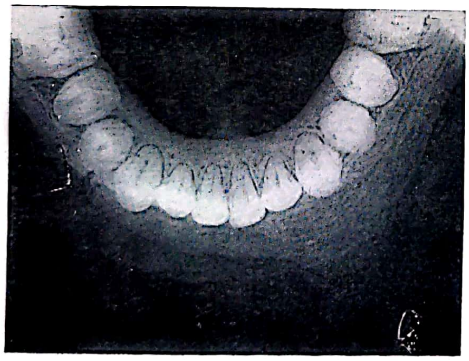

Fig. 139 a — Diagnostic clinic. Hipertrofie mandibulară. *Examen radiologic.* Radiografia arcului anterior al mandibulei în incidență axială. Paramedian stînga, începînd din dreptul incisivului lateral și întinzîndu-se pînă la primul premolar, suprafața vestibulară a mandibulei bombează în afară cu aproximativ un centimetru. Structura osoasă este nemodificată, iar conturul net. *Diagnostic radiologic.* Hipertrofie mandibulară (excrescență osoasă).

Fig. 139 b — Diagnostic clinic. Hipertrofie de gonion. *Examen radiologic.* Radiografie defilată a mandibulei pentru unghi și ramură ascendentă. Unghiul extern mandibular bombează mult în jos și posterior, avînd structura osoasă nemodificată și conturul net trasat. Aspectul general al mandibulei este modificat, producîndu-se o falsă impresie de închidere a angulației mandibulare. Peste zona proeminentă a unghiului se proiectează osul hioid. *Diagnostic radiologic.* Hipertrofie de gonion (excrescență osoasă).

Scanned with OKEN Scanner

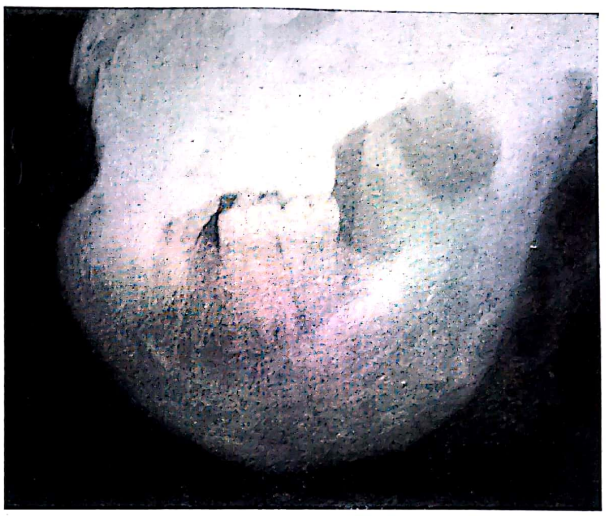

Fig. 139 c — Diagnostic clinic. Hipertrofie condiliană. *Examen radiologic.* Radiografie de mandibulă defilată pentru ramura ascendentă. Condilul mandibulei este alungit în special prin hipertrofia gîtului condilian. Nu se constată modificări ale structurii osoase. Din cauza alungirii condiliene, unghiul mandibulei se rotunjește, producîndu-se și o bombare ușoară, în jos, a marginii bazilare. *Diagnostic radiologic.* Hipertrofie condiliană.

Fig. 139 d — Diagnostic clinic. Hipertrofie de torus mandibular. *Examen radiologic.* Radiografia arcului anterior mandibular în incidență axială. Mandibula edentată prezintă pe fața lingual, bilateral, aproape simetric, două excrescențe osoase net delimitate, cu contur regulat și cu structură normală, care bombează. *Diagnostic radiologic.* Hipertrofie a torusului mandibular bilateral.

Scanned with OKEN Scanner

RADIODIAGNOSTICUL ÎN MALFORMAŢIILE CONGENITALE LABIOMAXILOPALATINE

În malformaţiile congenitale ale extremităţii cefalice, examenul radiologic aduce unele date concludente privind soluţiile de continuitate (dehiscenţele) sau deformaţiile osoase (colobome, despicături mediane, atrezii segmentare ale maxilarelor, oaselor nazale, arcadelor temporozigomatice etc.).

Despicăturile sagitale labiomaxilopalatine nu impun, în general, radiografia, pentru diagnostic şi pentru indicaţiile terapeutice, dar examenul radiologic devine necesar pentru aprecierea dimensiunilor diferitelor segmente osoase, a formei lor, a gradului lor de osificare, a decalajelor şi a spaţiilor existente între ele. Imaginile fixate pe radiografii succesive, la diferite intervale, permit urmărirea refacerii continuităţii osoase, reconformării maxilarului în urma intervenţiilor chirurgicale şi sub acţiunea aparatelor ortodontice şi ortopedice.

De asemenea, examenul radiologic cu substanţă de contrast face posibilă aprecierea funcţionalităţii velare după operaţiile primare ale despicăturilor posterioare, precum şi după faringoplastie.

Tehnica. Bolnavului culcat în decubit dorsal i se instilează în fiecare narină, în doze mici, fracţionate, cîte 10 ml de suspensie 1/10 sulfat de bariu în ser fiziologic.

Bariul—substanţă de contrast — se scurge prin orificiile coanale şi tapisează mucoasa rino- şi orofaringelui, pe care o pune în evidenţă pe filmul radiologic. Se efectuează radiografii ale masivului facial de profil şi eventual axiale.

Schimbarea de poziţie a capului nu influenţează asupra imaginii obţinute, deoarece sulfatul de bariu aderă pe mucoasă pentru aproximativ 15 minute, perioadă de timp în care se pot efectua radiografiile necesare. Procedeul nu prezintă nici un grad de nocivitate, fiind uşor suportat de pacient.

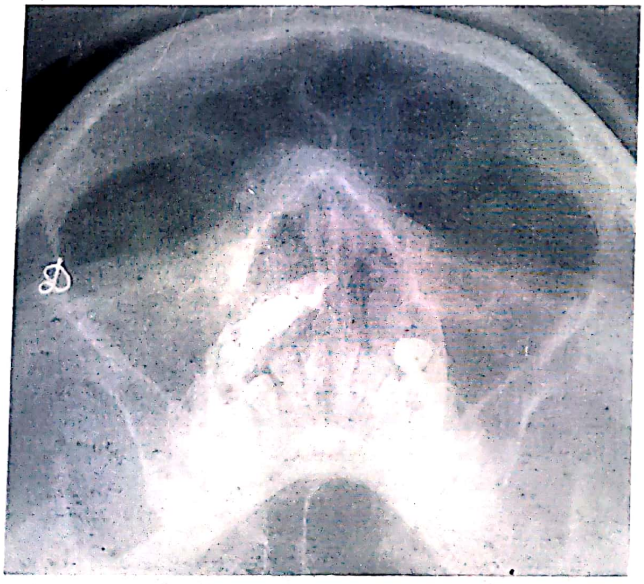

a

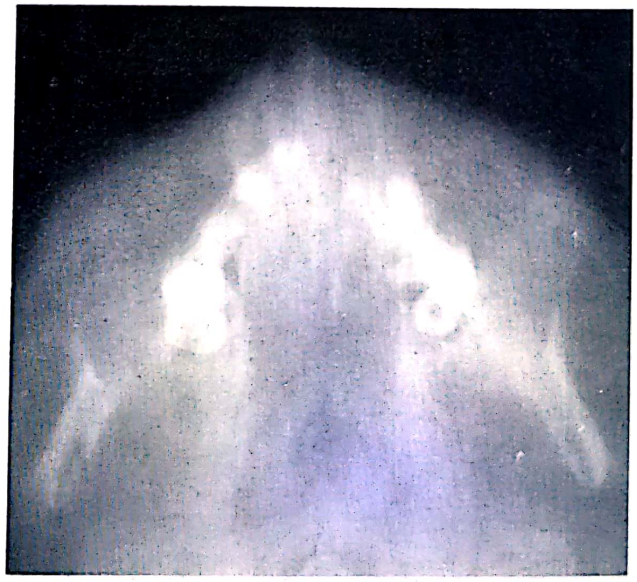

b

Fig. 140 a, b — Diagnostic clinic. Despicătură labiomaxilopalatină unilaterală completă. *Examen radiologic. 140 a* — Radiografia masivului maxilar în incidenţă semiaxială. Arcada superioară prezintă o despicătură anterioară paramediană stîngă. Dinţii arcadei stîngi, absenţi în dreptul despicăturii, reapar de la nivelul caninului şi sînt înghesuiţi, în malpoziţii. *Examen radiologic. 140 b* — Tomografia bazei craniului în incidenţa Hirtz — acelaşi caz. Despicătura apare ca o bandă transparentă paramediană stîngă, care întovărăşeşte opacitatea septului osos nazal. Este uşor de urmărit prezenţa benzii transparente pînă în dreptul proiecţiei pe film a regiunii coanale. Apar, de asemenea, înghesuirea şi malpoziţia dinţilor de pe hemiarcada stîngă. *Diagnostic radiologic.* Despicătură maxilopalatină completă unilaterală stîngă. Anomalii de poziţie a dinţilor hemiarcadei stîngi.

Scanned with OKEN Scanner

Fig. 141 a

Fig. 141 b

Fig. 141 c

Fig. 141 d

Scanned with OKEN Scanner

Fig. 141 e

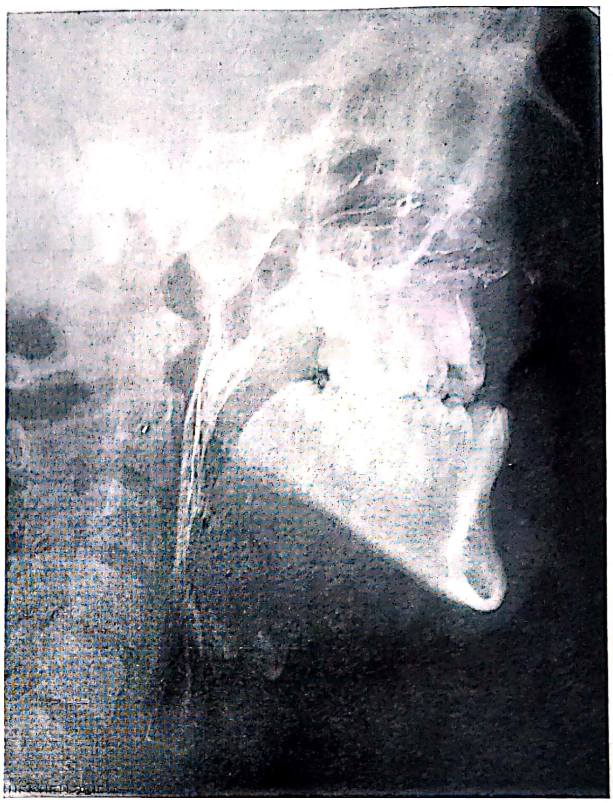

Fig. 141 f

Fig. 141 a, b, c, d, e, f — Examen radiologic al funcției fonatorii normale a vălului palatin, efectuat prin radiografii de profil cu substanță de contrast (sulfat de bariu) care tapisează mucoasa rino- și orofaringelui. *a* — Radiografia efectuată cu subiectul în stare de repaus pune în evidență posterior tavanul cavumului și anterior fața posterioară a luetei, între cele două zone opace delimitîndu-se lumenul coloanei de aer rinofaringiene. *b* — În timpul fonației vocalei *a* lueta se ridică puțin, în timp ce peretele posterior bombează puternic prin contractura plicii Passavant. Coloana de aer a rinofaringelui este aproape complet jugulată ; se formează istmul faringian. *c* — În timpul fonației consoanei ș , care este o consoană constrictivă, plica Passavant se contractă puternic datorită proeminării anterioare a constrictorului superior (cefalofaringian). Prin ridicarea luetei se închide complet rinofaringele, izolîndu-se de orofaringe și formînd cavitatea de rezonanță a orofaringelui. Fonația lui ș este normală. *d* — Subiect operat cu 12 ani în urmă pentru despicătură labiomaxilopalatină totală unilaterală stîngă. Radiografia de profil cu substanță de contrast efectuată în poziție de repaus pune în evidență diminuarea lumenului anteroposterior al rinofaringelui prin bombarea amigdalei Luschka, precum și o ușoară proeminență a plicii Passavant, probabil o ușoară hipertrofie compensatoare. Lueta scurtă și neregulat delimitată, cu aspect cicatriceal. e — În timpul fonației vocalei *a* aspectul rinofaringelui este puțin modificat față de poziția de repaus prin bombarea plicii Passavant. *f* — În timpul fonației consoanei ș lueta nu se contractă; este insuficientă, cicatriceală și deși plica Passavant s-a accentuat, totuși închiderea istmului superior nu se realizează, cavitatea de rezonanță a orofaringelui comunică cu rinofaringele, iar fonația lui ș nu se produce.

Teleradiografia craniană

Teleradiografia realizează o reprezentare echidimensională a scheletului și se efectuează în *trei incidențe*: de *profil*, de *față* și *axială*. Pentru obținerea pe film a dimensiunilor egale cu cele din realitate este necesară o distanță focar-film de peste doi metri. La această distanță, radiațiile se pot considera aproape paralele, efectul proiecției conice, datorită căruia imaginea de pe film este mai mare decît cea reală, fiind practic nul.

Tehnica teleradiografiei

Pentru poziționarea pacientului s-au imaginat diferite dispozitive numite *craniostate*. Elementul principal al acestora sînt suporturile din material radiotransparent care, pătrunzînd în conductele auditive externe, permit poziționarea simetrică corectă a capului față de film și de fasciculul de radiații (fig. 142).

Teleradiografia de profil a craniului. Pacientul, șezînd, este poziționat cu planul mediosagital paralel cu filmul, imaginea conductelor auditive externe suprapunîndu-se. Suporturile pentru conducte sînt cuprinse în centrul fasciculului de radiații, în raza centrală. Prin mișcări de ridicare sau coborîre a bărbiei, se aduce apoi în poziție orizontală „orizontala germană" („planul orizontal al craniului"). I se cere pacientului să țină gura închisă în ocluzie centrică.

Teleradiografia de față a craniului. Pacientul, șezînd, este poziționat cu fața spre film, avînd planul mediosagital perpendicular pe film și „orizontala germană" în planul spațial orizontal. În felul acesta, centrul fasciculului de radiații va fi cuprins în planul orizontal al craniului. Suporturile pentru conductele auditive externe sînt rotate cu 90° față de poziția lor din teleradiografia de profil. I se cere pacientului să țină gura închisă în ocluzie centrică.

Scanned with OKEN Scanner

Teleradiografia axială a craniului. Pacientul, şezînd, este poziţionat în extensie forţată, astfel încît vertexul se reazemă pe film, iar „orizontala germană" este paralelă cu filmul. Fasciculul de radiaţii, perpendicular pe „planul de la Franckfurt", pătrunde între cele două gonioane. Suporturile din conductele auditive externe rămîn în aceeaşi poziţie ca la teleradiografia de faţă.

O condiţie esenţială a teleradiografiilor în cele trei incidenţe este corectitudinea poziţionărilor şi ca urmare obţinerea unor imagini cu bună simetrie. Numai pe incidenţe corecte pot fi studiate disarmoniile, deformaţiile şi asimetriile anatomice.

Interpretarea teleradiografiilor. Pentru interpretare se efectuează o decalcare a filmului; pe hîrtia de calc se efectuează măsurătorile şi calculele necesare.

La decalcare se înscriu următoarele *puncte antropometrice:*

Sellae — (S) — centrul sellei turcice sitat la jumătatea distanţei dintre tuberculul selar şi punctul cel mai dorsal al lamei patrulatere.

Nasion (N) — sutura nazofrontală.

Spina nazală anterioară — (SpNA) — baza spinei nazale anterioare dată de intersecţia dintre peretele inferior al fosei nazale cu partea anterioară a arcadei alveolare superioare.

Subnazale Downs — (A) — denumit şi punctul A, care este punctul cel mai retras al arcadei alveolare superioare.

Prostion — (Pr) — punctul cel mai proeminent anterior al arcadei alveolare superioare.

Incizale superior — (Is) — punctul cel mai proeminent anterior al marginii incizale a incisivului central superior.

Incizale inferior — (Ii) — punctul cel mai proeminent anterior al marginii incizale a incisivului central inferior.

Infradentale — (Id) — punctul cel mai proeminent anterior al arcadei alveolare inferioare.

Supramentale Downs — (B) — denumit şi punctul B, este punctul cel mai retras al arcadei alveolare inferioare.

Pogonion — (Pg) — punctul cel mai prominent al mentonului.

Gnation — (Gn) — punctul cel mai inferior de pe marginea bazală mentonieră dat de întîlnirea celor două convexităţi ale simfizei mentoniere.

Gonion — (Go) — punctul cel mai posterior al unghiului mandibulei realizat printr-o proiecţie geometrică. Anume, se trasează o tangentă la marginea bazilară şi o tangentă la marginea parotidiană a mandibulei. Bisectoarea unghiului format de aceste tangente întîlneşte mandibula în Go. Dacă din cauza asimetriei de dezvoltare a mandibulei gonionul nu rezultă din suprapunerea celor două ramuri, atunci reprezentarea lui se ia la jumătatea distanţei dintre ramura dreaptă şi cea stîngă. Acest punct reprezintă proiecţia celor două gonioane la nivelul planului mediosagital.

Condilion — (Kdl) — este un punct convenţional situat la intersecţia tangentei la marginea superioară a condilului (paralelă la planul Franckfurt) şi trangenta la marginea posterioară a condilului.

Porion — (Po) — punctul superior al conductului auditiv extern osos. Pe o teleradiografie corectă conductele auditive se suprapun prin poziţionare.

Orbitale — (Ob) — punctul dat de tangenta inferioară la orbite. Dacă acest punct nu rezultă din suprapunerea celor două margini inferioare ale orbitelor, atunci se înseamnă fiecare punct tangent inferior şi se ia în consideraţie punctul situat la jumătatea distanţei dintre ele. Acest punct, ca şi la nivelul gonionului, reprezintă proiecţia punctului orbital la nivelul planului mediosagital. În ambele cazuri, la gonion şi la orbitale, realizînd această proiecţie pe planul mediosagital, nu facem altceva decît să le aducem la nivelul celorlalte puncte antropometrice cu care intră în relaţii.

Spina nazală posterioară — (SpNP) — punctul cel mai posterior al palatului dur se consideră baza spinei nazale posterioare.

Decalcul teleradiografiei se foloseşte pentru interpretare, aplicîndu-se o serie de metode ce pot fi grupate în: metrice, angulare şi prin suprapunere.

În vederea stabilirii *raporturilor dintre baza craniului şi maxilare,* a *rapoturilor intermaxilare* şi a *raporturilor interdentare* este necesar să se măsoare distanţele dintre anumite puncte antropometrice, precum şi unghiurile formate între ele. Ne vom referi numai la principalele date şi măsurători:

— *planul nasion-sellae* (N-S);

— *planul orizontal al craniului* sau orizontala germană, numit şi „planul de la Franckfurt" sau „planul lui Wirchoff", care uneşte orbitale cu porion (Ob-Po);

— *planul bispinos* uneşte spina nazală anterioară cu spina nazală posterioară (SpNA - SpNP). El este şi planul bazal al maxilarului;

— *planul ocluzal.* Pentru obţinerea lui este necesar a contura pe calc molarii de 6 ani şi incisivii centrali superiori şi inferiori. Planul ocluzal uneşte cuspidul meziovestibular al molarului de 6 ani inferior cu un punct situat la 2 mm sub marginea incizală a incisivului central inferior;

— *planul bazal* al mandibulei uneşte gnationul cu gonionul;

— *înălţimea ramurii ascendente* uneşte condilionul cu planul bazal al mandibulei;

— *lungimea ramurii orizontale* este măsurată pe planul bazal al mandibulei între întretăierea lui cu planul condilian pînă la întretăierea cu tangenta la pogonion paralelă cu planul condilian.

a) *Pentru aprecierea disarmoniilor maxilarului superior faţă de baza craniului* se măsoară:

— Unghiul SN̂A din care se scade unghiul SN̂B; diferenţa în limite normale este cuprinsă între 2 şi 4°.

— Valoarea unghiului SN̂A este normal de 85° ± 5°.

— Unghiul NÂPg cu valoare medie de 170° poate să crească sau să scadă în limite normale cu ± 10°.

Dacă unghiul SN̂A — SN̂B este mai mare de 4° s-a produs, sau o prognaţie superioară şi aceasta se precizează prin măsurarea unghiului SN̂A, sau o retrognaţie inferioară şi în acest caz diagnosticul îl pune unghiul NÂPg.

Scanned with OKEN Scanner

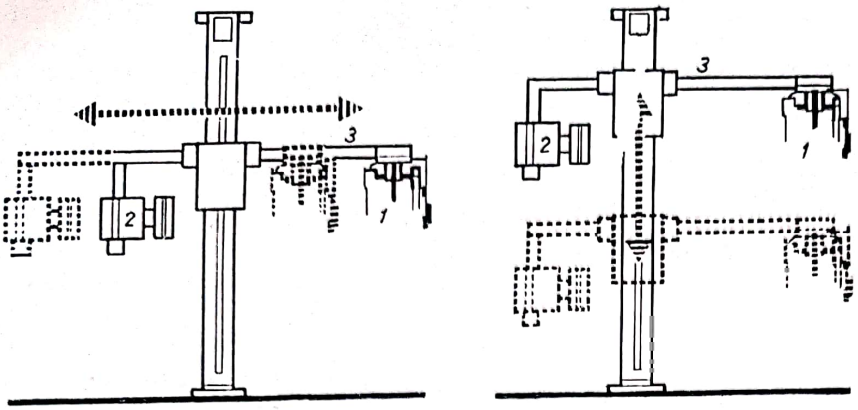

Fig. 142 — Schema de principiu a unui aparat de teleradiografii ale craniului: *1* — craniostatul cu dispozitiv de susținere a filmului și tijă pentru poziționarea capului în profil perfect prin suprapunerea în fasciculul de radiații a conductelor auditive externe; 2 — tubul radiogen; 3 — tija rigidă care distanțează cu 2 m tubul de film.

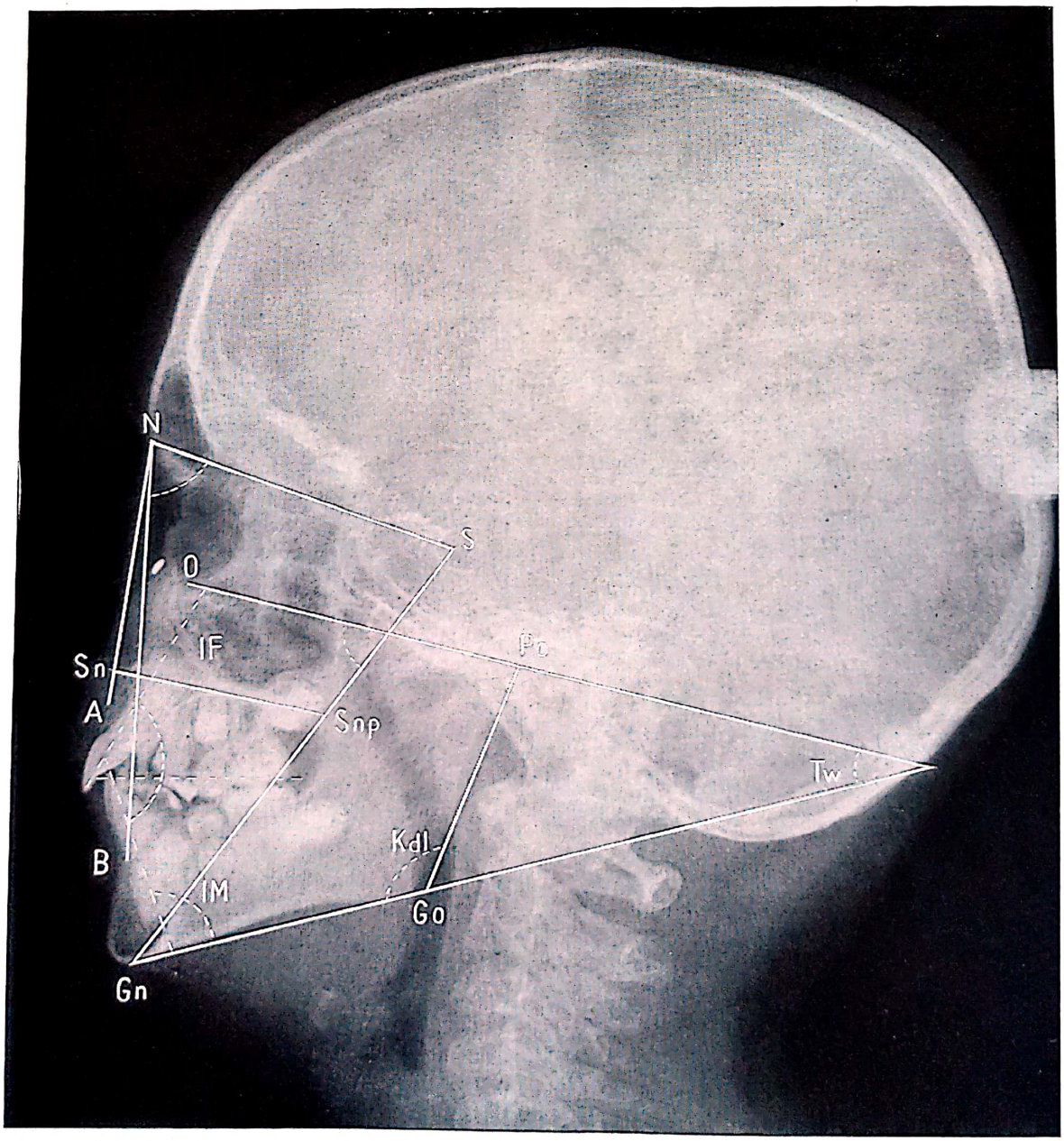

Fig. 143 a, b — Teleradiografia de profil a craniului. Subiect normal. Punctele antropometrice principale. Schemă care se suprapune pe teleradiografie.

Scanned with OKEN Scanner

b) *Pentru aprecierea disarmoniilor mandibulei față de baza craniului* se măsoară:

— unghiul format de linia Sellae-Gnation (S-Gn) și planul de la Franckfurt (F). Acest unghi este de 60° ± 5°. Dreapta S-Gn exprimă direcția de creștere a masivului facial. Această dreaptă, denumită și axa Y, trece prin jumătatea anterioară a molarului de 6 ani inferior pînă la 12 ani;

— unghiul format între Sellae, Nazion, Gnation (SNGn) care este de 62° ± 5°;

— unghiul N-SpNA-Pg care este de 170° ± 10° și care exprimă profilul facial neutral determinat de maxilare.

Modificarea acestor unghiuri exprimă împingerea anterioară sau retracția mandibulei în raport cu baza craniului (unghiul S-Gn-cu F și unghiul S-N-Pg) sau în raport cu maxilarul superior (N-SpNA-Pg).

c) *Pentru aprecierea dezvoltării insuficiente a maxilarului*:

— planul bazal al maxilarului (distanța SpNA —

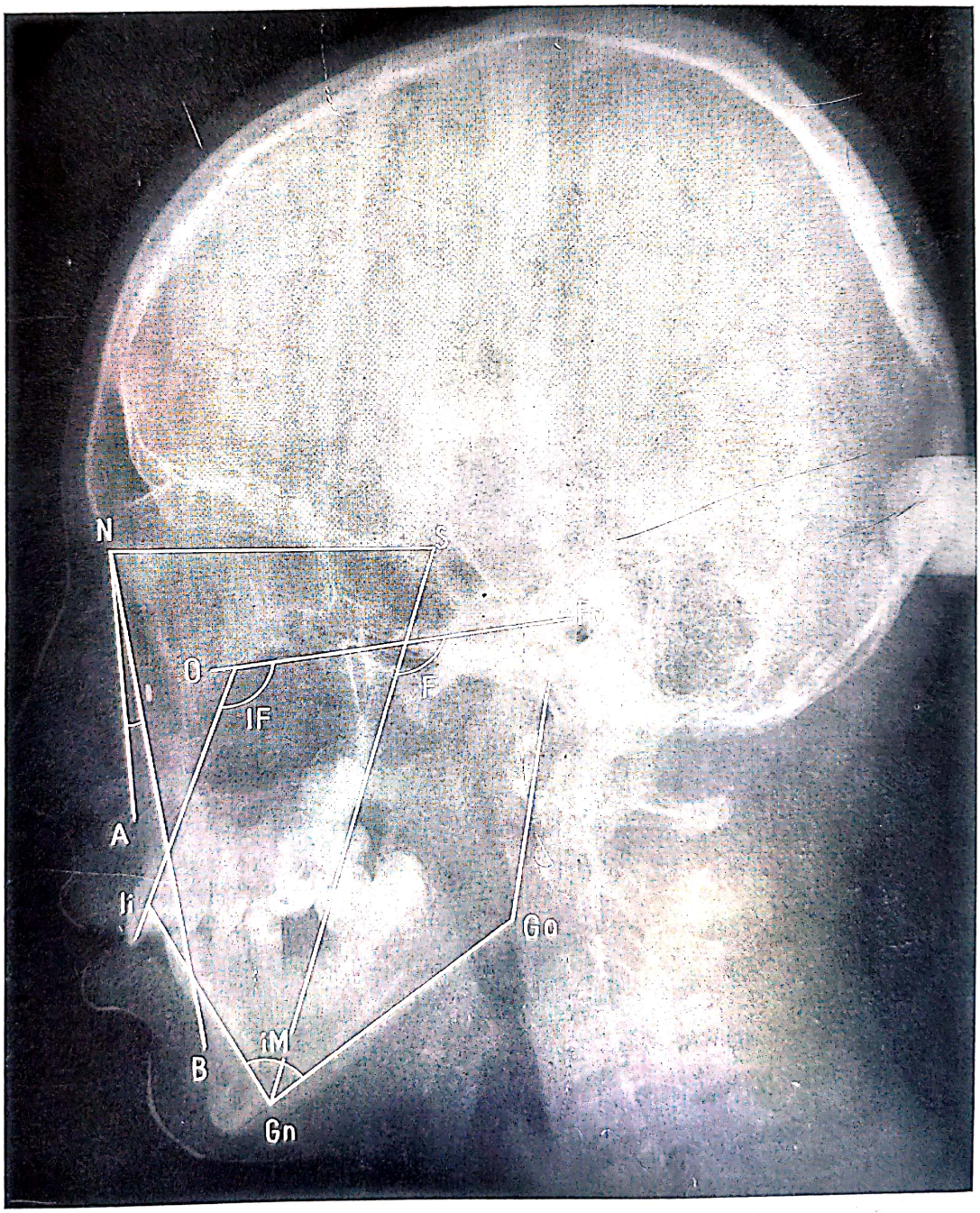

Fig. 143 c — Teleradiografie de profil. Date antropometrice: I. ∢ SNA = 92°(85 ± 5) SNA — SNB = 8° (3 ±1) ∢ SNB = 84° ceea ce denotă prognație superioară. II. ∢ SNGn = 78° (60 ± 5) ∢ SGn/F = 68° (60 ± 5) ceea ce denotă decalaj sagital al bazelor. III. ∢ IF = 112° (106 ± 2) ceea ce denotă prodenție superioară. IV. ∢ iM = 83° (90 ± 5) ∢ Ii = 147° (140 ± 10) ∢ Go = 124° (115 ± 5) ceea ce denotă retrodenție inferioară relativă dată de angularea mandibulei.

Scanned with OKEN Scanner

SpNP) în mod normal este egală cu $\frac{7}{10}$ față de distanța nazion (N)-Sellae (S);
— în raport cu dezvoltarea mandibulei, se consideră că SpNA-SpNP este în raport de $\frac{2}{3}$ față de bazala mandibulară.
d) *Pentru aprecierea dezvoltării mandibulei se măsoară*:
— bazala mandibulară față de (NS), care este în raport de $\frac{21}{22}$;
— unghiul format între bazala maxilarului și bazala mandibulei (normal 20° ± 3°) dacă este crescut, arată că mandibula are o creștere exagerată;
— unghiul Tweed, format între planul de la Franckfurt și bazala mandibulei, normal este de 25° ± 5°.
e) *Pentru aprecierea disarmoniilor interdentare se măsoară*:
— unghiul dat de axa incisivului central superior (I) cu planul de la Franckfurt, care în mod normal este de 107° ± 5°. În prodenția superioară unghiul este crescut;
— unghiul dat de I cu planul SpNA — SpNP, care normal este de 70° ± 5°. În prodenția superioară, acest unghi este mai mic;

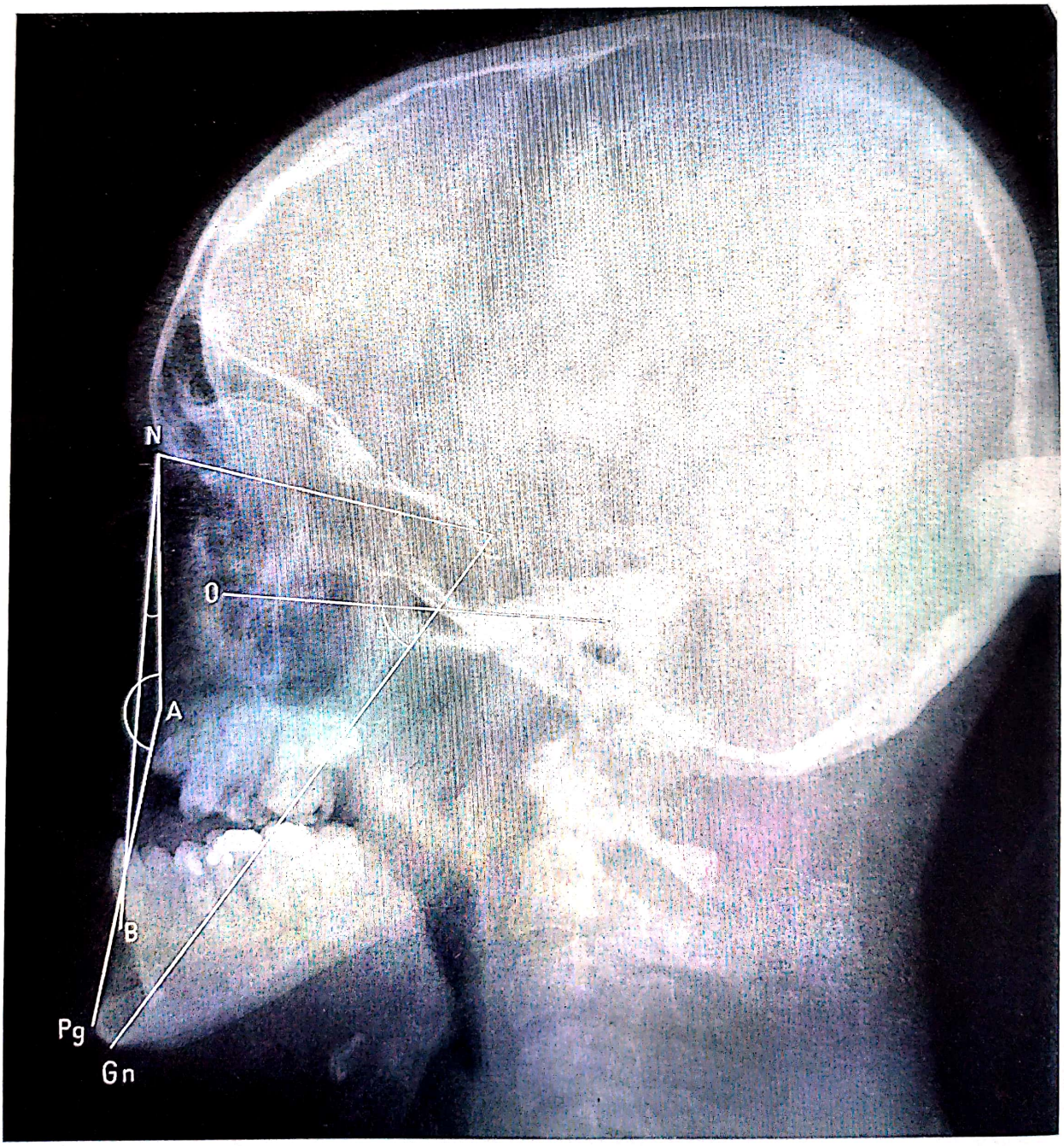

Fig. 143 d — Teleradiografia de profil a craniului. Date antropometrice: I. ∢ SNA = 73° (85 ± 5) ceea ce denotă retrognație superioară gravă. II. ∢ SNA — ∢ SNB = — 6° (3 ± 1) ceea ce denotă mare decalaj al bazelor. III. ∢ DGn/F = 62° (60°) ∢ NAPg = 165° (170°) subliniază decalajul bazelor.

Scanned with OKEN Scanner

— unghiul dat de I cu planul ocluzal, care are 105°. Dacă este crescut diagnosticăm o prodenţie superioară.

Aceste date modificate în sens invers indică retrodenţie;

— unghiul dat de axa incisivilor centrali inferiori (i) cu planul bazal al mandibulei Pg-Go este de 90° ± 5°. Cînd acest unghi creşte, incisivii inferiori sînt în prodenţie;

— unghiul dat de I cu i variază în mod normal între 130 şi 150°;

— unghiul dintre I şi o perpendiculară ridicată de la planul ocluzal este de 15° ± 1° şi dintre i şi perpendiculara coborîtă din planul ocluzal de 5° ± 1°.

Valorile medii angulare, raporturile dintre diferite repere anatomice pe care le oferă teleradiografia sînt numeroase şi variază de la o şcoală la alta. Ele nu reprezintă decît o metodă de orientare etiopatogenică şi terapeutică. Pentru simplificarea interpretării unei teleradiografii se poate confecţiona un şablon transparent corespunzător normalului, care prin suprapunere pe film poate orienta pe medicul examinator în aprecierea sediului şi mărimii anomaliei.

La interpretarea lor trebuie ţinut cont şi de faptul că normalul prezintă o mare varietate de tipuri care pot fi adesea confundate cu tabloul deosebit de complex al anomaliilor. Geometrizarea pură a datelor radiologice poate genera erori dacă din examinare se omite coroborarea datelor clinice şi a examenelor complementare (fotografia, modelul).

Fig. 143 e — Teleradiografia de profil a craniului. Date antropometrice: I. ∢ SNA = 78° ∢ SNA — ∢ SNB = 8° ceea ce denotă decajal sagital al bazelor prin retrognaţie inferioară. II. ∢ IF = 130° ceea ce denotă prodenţie superioară foarte accentuată. III. ∢ IM = 83° ceea ce denotă retrodenţie inferioară.

Scanned with OKEN Scanner

RADIODIAGNOSTICUL ÎN PATOLOGIA ARTICULAŢIEI TEMPOROMANDIBULARE

Articulaţia temporomandibulară, diartroză în constituirea căreia participă *condilul mandibular, cavitatea glenoidă* şi *tuberculul anterior al osului temporal*, este închisă printr-o capsulă întărită de o serie de ligamente şi împărţită de discul cartilaginos (menisc) în *două* compartimente: *supra-* şi *infradiscal* (meniscal).

Această constituţie permite mişcările funcţionale ample şi complexe ale mandibulei, mişcări solicitate în primul rînd de actul masticator. Există o *strînsă interdependenţă între ocluzia dentară şi articulaţie*, repercutarea tulburărilor ocluzale putînd genera tulburări funcţionale articulare şi chiar modificări morfologice ale structurilor acesteia.

Articulaţia temporomandibulară poate fi afectată prin diferite procese patologice:

a) *traumatice:* — contuzii;
— fracturi;
— luxaţii.

b) *infecţioase:* — artrite acute;
— artrite cronice.

c) *distrofice, degenerative:* — artroze.

Ca urmare a lezării elementelor componente ale articulaţiei prin diferite procese patologice se poate produce *anchiloza temporomandibulară*; dacă anchiloza se instalează în copilărie, creşterea şi dezvoltarea mandibulei sînt grav afectate (*micrognaţie, laterognaţie*).

Examenul radiologic poate pune în evidenţă modificări caracteristice în marea majoritate a afecţiunilor articulaţiei, fiind metoda principală de diagnostic.

Astfel:— în *fracturile capului condilian* se identifică linia de fractură sau zdrobirea acestuia;

— în *luxaţii* se precizează lipsa condilului din articulaţie şi fuga lui înaintea tuberculului temporal sub arcada zigomatică, putînd fi parţial mascat de aceasta;

— în *contuzii* apare uneori o lărgire uşoară a spaţiului articular (prin hematom sau exsudat traumatic);

— în *artrite* se vede uneori lărgirea spaţiului articular, dar mai frecvent spaţiul poate rămîne nemodificat sau chiar uşor redus; uneori apar modificări ale suprafeţelor articulare (dispariţia conturului net, mici neregularităţi, eroziuni, decalcifieri);

— în *artroze* se vede îngustarea spaţiului articular, lipsa de uniformitate a interliniei, neregularităţi ale contururilor osoase, uneori mici ciocuri osoase, mai rar deformaţia condilului mandibular, deformaţii ale cavităţii glenoide şi tuberculului temporal;

— în *anchiloze* se constată dispariţia interliniei articulare, precum şi formarea unui bloc osos care, prin dimensiunile lui, poate astupa incizura sigmoidă şi îngloba chiar apofiza coronoidă şi conductul auditiv.

Atunci cînd radiografia simplă nu este concludentă se va efectua *tomografia*, care poate furniza detalii valoroase.

Se mai poate folosi *artrografia* prin injectare intraarticulară a aerului ca substanţă de contrast.

Studiul dinamicii funcţionale a articulaţiei este posibil sub ecranul radiologic cu ajutorul *amplificatorului de luminozitate* (radiocinematografie).

Imaginea radiologică este influenţată de proiecţia diferitelor elemente osoase vecine: apofiza mastoidă, stînca temporalului, ramul mandibular de partea opusă etc.; pentru a se degaja de aceste superpoziţii sînt necesare *incidenţe speciale.*

De asemenea, în anchilozele vechi asociate cu tulburări în creşterea mandibulei sînt necesare *radiografii speciale şi teleradiografii*, iar pentru aprecierea grosimii şi profunzimii blocului osos sînt indicate *tomografii de faţă şi sagitale.*

Anchiloza anterioară (anchiloza extraarticulară). Sub acest termen se descrie imposibilitatea mişcărilor mandibulei din cauza sudurii apofizei coronoide cu arcada zigomatică şi cu tuberozitatea maxilarului superior, articulaţia temporomandibulară păstrîndu-şi integritatea anatomică.

Această *sudură* este de regulă de natură traumatică, prin calusul osos format după *fracturi ale arcadei temporozigomatice* cu înfundare, *fracturi ale apofizei coronoide, hematoame osificate* în groapa zigomatică şi retrotuberozitare, poate surveni şi după traumatisme obstetricale (aplicaţii de forceps).

Sînt citate cazuri de *îngroşări exostotice ale apofizei coronoide*, care se sudează la procese similare dezvoltate pe faţa internă a arcadei temporozigomatice *(boala Jacob).*

Examenul radiologic pune în evidenţă blocul osos; apofiza coronoidă apare voluminoasă, mult îngroşată, deformată, continuîndu-se, fără limită de demarcaţie, cu arcada temporozigomatică; în *incidenţa semiaxială* şi pe *tomografii* se poate vedea profunzimea blocului osos, care face corp comun cu tuberozitatea maxilarului; articulaţia temporomandibulară este radiografic normală.

Pentru articulaţia temporomandibulară *se indică*:
— radiografia laterală: Schüller, Parma;
— radiografia în incidenţa axială şi semiaxială;
— radiografia antero-posterioară;
— tomografia laterală şi frontală.

Scanned with OKEN Scanner

Fig. 144 a

Fig. 144 a — Diagnostic clinic. Artrită cronică temporomandibulară cu luxație recidivantă. *Examen radiologic.* Radiografia articulației temporomandibulare în incidența Schüller cu gura deschisă. Condilul mandibulei depășește coama tuberculului temporal, care apare teșită. Panta tuberculiană are o înclinație redusă. *Diagnostic radiologic.* Subluxație temporomandibulară cu deformarea pantei tuberculiene.

Fig. 144 b

Fig. 144 b — Diagnostic clinic. Luxație mandibulară anterioară. *Examen radiologic.* Radiografia articulației temporomandibulare în incidența Parma. Condilul mandibular a depășit complet tuberculul temporal, înaintea căruia se găsește deplasat în sus sub arcada zigomatică. Cavitatea glenoidă a rămas goală. *Diagnostic radiologic.* Luxație anterioară a condilului mandibulei.

Fig. 144 c

Fig. 144 c — Diagnostic clinic. Luxație mandibulară anterioară. *Examen radiologic.* Radiografie de mandibulă defilată pentru ramura ascendentă. Condilul mandibular este complet dislocat înaintea tuberculului temporal și depășește în sus marginea superioară a arcadei zigomatice. *Diagnostic radiologic.* Luxație anterioară a condilului mandibular.

Fig. 145 a și 145 b — Diagnostic clinic — Artrită cronică temporomandibulară. *Examen radiologic — 145 a* — Radiografia articulației temporomandibulare în incidența Schüller, pacientul fiind cu gura închisă. Spațiul articular este redus la mai puțin de jumătate din distanța considerată normală. Suprafețele articulare ale condilului și glenei sînt nemodificate. *145 b* — Același caz, pacientul avînd gura larg deschisă. Condilul mandibular a alunecat în jos și anterior pînă la coama tuberculului temporal. Deplasarea este efectuată în limite normale. *Diagnostic radiologic.* Artrită cronică a articulației temporomandibulare.

Fig. 145 a

Fig. 145 b

Scanned with OKEN Scanner

Fig. 145 c

Fig. 145 c — Diagnostic clinic. Artrită a articulației temporomandibulare. *Examen radiologic.* Radiografia articulației temporomandibulare în incidența Schüller cu gura închisă. Spațiul articular este redus. Suprafața articulară a condilului are aspect normal. Suprafața glenei apare difuz delimitată și în parte demineralizată. *Diagnostic radiologic.* Artrită a articulației temporomandibulare.

Fig. 145 d — Diagnostic clinic. Artrita articulației temporomandibulare. *Examen radiologic.* Radiografia articulației temporomandibulare în incidența Schüller, cu gura închisă. Spațiul articular este mărit de volum. Suprafețele articulare normale.

Fig. 145 e — Același caz, gura deschisă. Excursia anterioară a condilului se efectuează în limite normale. *Diagnostic radiologic.* Artrita articulației temporomandibulare.

Fig. 145 d

Fig. 145 e

a

b

Fig. 146 a și Fig. 146 b — Diagnostic clinic. Artroză temporomandibulară. *Examen radiologic.* Radiografii ale articulației temporomandibulare cu gura închisă și deschisă în incidența Schüller. Tuberculul temporal apare hipertrofiat, prezentînd o prelungire posterioară rotunjită care inversează panta tuberculiană, dînd impresia că se îngustează deschiderea cavității glenoide. Spațiul articular este redus. Capul condilului mandibular apare deformat, ușor subțiat. *Diagnostic radiologic.* Anomalie a tuberculului temporal cu deformația capului condilian. Artroză secundară.

Scanned with OKEN Scanner

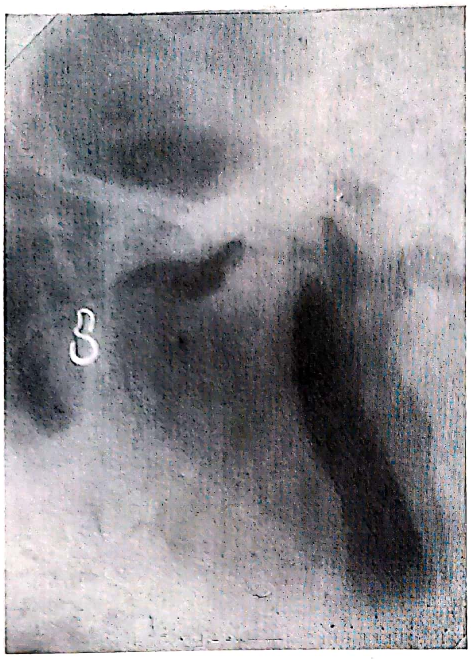

Fig. 147 a — Diagnostic clinic. Anchiloză temporomandibulară. *Examen radiologic.* Radiografia articulației temporomandibulare în incidența Parma. Capul condilian apare aplatizat printr-o linie veche de fractură care-l deformează. Spațiul articular este dispărut printr-un bloc osos care unește condilul deformat cu glena. *Diagnostic radiologic.* Anchiloză articulară temporomandibulară posttraumatică.

Fig. 147 b — Diagnostic clinic. Anchiloză temporomandibulară. *Examen radiologic.* Radiografia de mandibulă defilată pentru ramura ascendentă. Bloc osos masiv care cuprinde condilul mandibulei și glena în întregime, inclusiv tot tuberculul temporal. Gîtul conidilian apare mult îngroșat. *Diagnostic radiologic.* Anchiloză temporomandibulară.

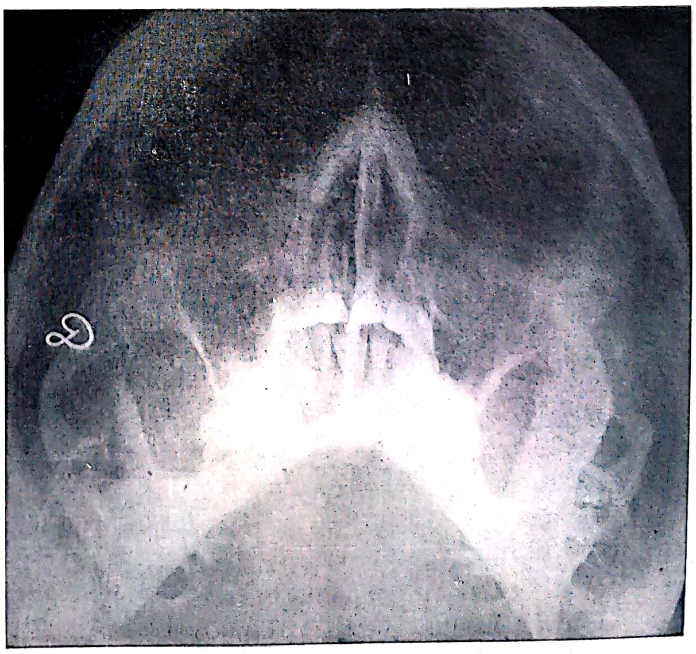

Fig. 147 c — Diagnostic clinic. Anchiloză temporomandibulară stîngă. *Examen radiologic.* Radiografie semiaxială a masivului facial. Bloc osos masiv care formează o punte între apofiza coronoidă stîngă, mult deformată și îngroșată, și malarul stîng. Fractură veche, vindecată prin calus, a arcadei zigomatice stîngi. Articulația stîngă apare parțial, dar aspectul spațiului și al suprafețelor articulare este normal. *Diagnostic radiologic.* Anchiloză anterioară temporomandibulară stîngă.

Scanned with OKEN Scanner

Fig. 147 d

Fig. 147 e

Fig. 147 d și *147 e — Diagnostic clinic.* Anchiloză temporomandibulară bilaterală. *Examen radiologic.* Radiografii de mandibulă defilată pentru ramura ascendentă dreaptă și stîngă. Bilateral, este format un bloc osos, dens și masiv, între condil, care este mult deformat, lățit, și glenă, care este complet dispărută. *Diagnostic radiologic.* Anchiloză osoasă temporomandibulară bilaterală.

Fig. 147'

Fig. 147 f — Diagnostic clinic. Artroplastie a articulației temporomandibulare după anchiloză osoasă. *Examen radiologic.* Radiografia articulației temporomandibulare în incidența Parma. Radiografia pune în evidență o modificare importantă a porțiunii superioare a ramurii ascendente, la care condilul, incizura sigmoidă și apofiza coronoidă nu apar, fiind cuprinse într-un bloc osos. Imediat sub nivelul lor, ramura ascendentă a mandibulei este secționată, apărînd pe film o bandă lată de 5—6 mm, care are transparența părților moi. Suprafețele acestei benzi sînt aproape paralele și net delimitate, dar au un contur ușor ondulat. Aceasta este zona pe care s-a intervenit chirurgical, efectuîndu-se artroplastia. *Diagnostic radiologic.* Anchiloză temporomandibulară operată, spațiu articular nou-creat chirurgical.

Scanned with OKEN Scanner

RADIODIAGNOSTICUL ÎN BOLILE GLANDELOR SALIVARE

În patologia glandelor salivare, examenul radiologic furnizează informații deosebit de prețioase, uneori determinante pentru diagnostic (ca, de exemplu, în litiază).

Se poate folosi, fie *radiografia simplă*, fie *radiografia cu substanță de contrast* (sialografia).

Sialografia, metodă pusă la punct și descrisă pentru prima oară de *Iacobovici și Poplitza* (în 1926), constă în injectarea prin canalul principal al glandei salivare (Stenon, Warthon) a unei substanțe de contrast care difuzează în arborele canalicular, după care se efectuează radiografia în incidențele speciale pentru fiecare glandă. Metoda mai este descrisă de unii autori și sub alte denumiri, cum ar fi: *oralografie* (Hare), *sialodocografie* (Winster), *sialoangiografie* (Swinburne).

În sialografie, substanța de contrast umple canalul principal al glandei (Stenon, Warthon), precum și canaliculele glandulare, punînd în evidență lumenul acestora. Deși modificările de poziție, formă și lumen ale canaliculelor sînt sărace față de multitudinea stărilor patologice pe care le poate îmbrăca îmbolnăvirea glandelor salivare, totuși examenul radiologic constituie o importantă metodă de investigare, îndeosebi în cazul sialopatiilor cronice, care adesea au o simptomatologie clinică săracă.

Singurele *contraindicații* ale sialografiei rămîn îmbolnăvirile acute, în care de altfel semnele clinice sînt suficient de pregnante, în timp ce imaginile radiologice nu sînt caracteristice.

Tehnica sialografiei

1. *Instrumentarul*:

a) *Acele:*

— Pentru cateterizări lungi (cca 4 cm) se folosesc ace de seringă boante (cu bizoul retezat).

— Pentru cateterizări scurte (cca 2 cm) se recomandă efectuarea unei olive subterminale din duracril la 2 cm de vîrful acului, cu scopul de a împiedica refluarea substanței de contrast.

b) *Seringă de sticlă* cu armătură metalică pentru a rezista la presiune; este de preferat să nu fie mai mare de 5 cm^3, cea mai indicată fiind cea de 2 cm^3. În Clinica de chirurgie bucomaxilofacială se folosește cu succes o seringă modificată, care, printr-un dispozitiv simplu de șurub-piuliță aplicat la coada pistonului, permite, prin înșurubare, injectarea lentă, uniformă și fără efort a substanței de contrast.

2. *Substanțele de contrast* radioopace sînt de două feluri: *liposolubile* și *hidrosolubile*. Cele liposolubile, de tipul *lipiodolului* sînt cele mai frecvent utilizate, datorită contrastului puternic pe care-l produc. Lipiodolul are pe molecula de ulei patru atomi radioopaci de iod. Atomii nu se resorb separat de molecule de ulei, motiv pentru care lipiodolul se resoarbe în timp foarte îndelungat. Tot din cauza unei foarte bune fixări a iodului, substanța de contrast nu este de loc iritantă, neproducînd nici un fel de fenomene secundare. Substanța nu este antiseptică, motiv pentru care nu trebuie neglijate măsurile de asepsie în timpul efectuării sialografiilor.

Substanțele liposolubile au un grad crescut de vîscozitate, ceea ce uneori constituie un impediment în umplerea glandelor salivare. Pentru a-i reduce vîscozitatea, se recomandă ușoara încălzire, pînă la 40°, a substanței de contrast înainte de injectare. Unii autori recomandă întrebuințarea de lipiodol fluid sau diluarea cu oleum olivarum steril 1/3 volume. În ambele cazuri se obține fluidificarea substanței, dar se pierde din contrast. *Substanțele hidrosolubile* de tipul *Ioduron*, *Diodon*, *Odiston* au cîte doi atomi de iod fixați pe o moleculă de celuloză. Fluiditatea lor este apropiată de cea a apei, sînt uneori iritante atunci cînd iodul nu este complet integrat în celuloză și pot produce efecte nocive locale și generale. Efectele locale sînt dureri puternice de scurtă durată. Efectele generale sînt cele caracteristice hipersensibilității la iod. Pentru a se evita producerea de accidente se cercetează sensibilitatea la iod astfel: se instilează din fiola-test, sublingual, cîteva picături de substanță și se așteaptă 30 min. Dacă nu apar fenomene de iodism, chiar foarte ușoare, se trece la efectuarea examenului. Uneori, însă, fenomenele de hipersensibilitate la iod pot să apară chiar dacă proba-test a fost negativă. În aceste cazuri, medicul trebuie să aibă la îndemînă o medicație de urgență: *antihistaminice*, *cardiotonice*, *derivați cortizonici* și *oxigen*.

Substanțele hidrosolubile nu au intrat în practica curentă, deoarece au o opacitate redusă și dau un contrast mai mic decît cele liposolubile.

Sialografia nu se practică decît pentru glanda parotidă și submandibulară. Celelalte glande salivare, mai mici, au canalicule de scurgere multe, foarte subțiri și nu se pot cateteriza.

Tehnica sialografiei pentru glanda parotidă. Prin cîteva mișcări blînde de exprimare a glandei se determină evacuarea salivei în vederea identificării orificiului canalului Stenon; acesta se află pe mucoasa jugală, la adulți în dreptul celui de-al doilea molar superior, la copii în dreptul primului molar superior.

Pentru a pune mai bine în evidență orificiul este necesară ușoara tracționare a obrazului în afară și eventual badijonarea papilei cu alcool. După idendificarea orificiului se face cateterizarea cu acul bont, care este plasat în dreptul lui, și prin mișcări blînde de rotație în jurul axului său începe să pătrundă pe canal. După ce s-a pătruns cca 1 cm i se recomandă pacientului să închidă ușor gura, relaxînd maseterul, iar examinatorul trage de obraz spre înainte. Această mișcare este necesară pentru a îndrepta cudura canalului Stenon, care ocolește maseterul, și pentru a permite continuarea cateterizării pînă la 4—5 cm. (cateterizare lungă).

Scanned with OKEN Scanner

După cateterizare, prin presiune continuă și lentă, se injectează substanța de contrast pînă cînd pacientul acuză o senzație de tensiune, de prea plin. În mod normal, această senzație apare după injectarea a cca 2 ml de lipiodol.

Tehnica sialografiei pentru glanda submaxilară. Cateterizarea canalului Warthon se face la nivelul caruncului salivare, care se află sublingual, în apropierea liniei mediane, de o parte și de alta a frenului. Se recomandă efectuarea aceloraşi mișcări de exprimare a glandei pentru identificarea orificiului și de cateterizare prin răsucirea acului în jurul axei sale. Caruncula salivară fiind foarte mobilă, trebuie să se exercite o apăsare de jos în sus a planșeului bucal, cu degetele aplicate submandibular, pînă se reușește să se realizeze un suport stabil regiunii caruncului salivare. Acul se introduce 2—3 cm și se efectuează injectarea substanței de contrast. În glanda submandibulară, care este mai mică decît parotida, se injectează în medie 1,5 ml de substanță de contrast oprind injectarea la apariția senzației ușor dureroase de tensiune, de prea plin.

După injectarea substanței radioopace, acul este lăsat pe loc pentru a închide orificiul și a împiedica refluarea substanței.

Pacientul ține acul fixat cu comprese între buze și se trece la efectuarea radiografiilor.

Incidențe pentru glanda parotidă:

— incidența de mandibulă defilată centrată pe ramura ascendentă;

— incidența tangentă anterioară la părțile moi ale obrazului;

— incidența Schüller-Hirtz.

Incidențe pentru glanda submandibulară:

— incidența de profil a mandibulei;

— incidența axială a planșeului bucal cu film ocluzal.

În efectuarea sialografiei se poate produce un incident neplăcut, *perforarea* țesuturilor în timpul cateterizării canalului principal. Ca urmare, substanța radioopacă este introdusă în părțile moi vecine; în cazul utilizării substanței radioopace liposolubile, singurul inconvenient este apariția unei induraţii trecătoare a regiunii injectate; în cazul utililizării substanțelor radioopace hidrosolubile, regiunea injectată paracanalicular devine dureroasă, producîndu-se local mici zone de necroză.

În aceste cazuri, sialografia nu mai poate fi efectuată pînă la cicatrizarea perforației canalului.

ASPECTELE RADIOLOGICE CONSIDERATE CARACTERISTICE ÎN DIFERITELE AFECȚIUNI ALE GLANDELOR SALIVARE

1. Litiaza salivară

Prezența calculilor radioopaci în *canalele principale* sau în interiorul gandelor este evidențiată net de radiografia pe gol, dînd imaginea unei opacități asemănătoare sau mai intense decît a osului. Se obțin astfel indicații cît se poate de precise asupra dimensiunilor, formei și sediului lor, deosebit de valoroase pentru tehnica operatorie.

Calculii intraglandulari sînt de regulă rotunzi sau coraliformi; calculii din canalele mari au o formă alungită, fuziformă sau „în pișcot"; uneori se găsesc calculi multipli.

Calculii radiotransparenți sau cei care au o calcificare slabă, invizibili pe radiografia simplă, pot fi puși în evidență pe *sialografie*. Astfel, se găsește o distensie a canalului spre orificiul de deschidere și o lipsă de umplere de la un anumit nivel înapoia acestuia, prin obstacolul dat de calcul. Dacă obstrucția nu este completă, lipiodolul se prelinge pe lîngă calcul, de-a lungul pereților canalului, umplîndu-l după aceea dincolo de calcul. Apare astfel o zonă din canal în care substanța opacă lipsește în mare parte, depistîndu-se doar marginal o linie subțire radioopacă ce trece pe lîngă calcul (care înconjură calculul): *imagine de insulă.*

2. Sialodochita

Inflamațiile pereților canalului excretor se traduc pe sialografie prin modificări de calibru ale acestuia și anume dilatații sau îngustări.

Dilatațiile uniforme, cu păstrarea liniei de contur normale, traduc un proces inflamator cronic care a provocat o scădere a tonusului pereților. Uneori dilatațiile sînt foarte accentuate, luînd aspect *ampular*. Dilatațiile care alternează cu îngustări sau cu zone de strangulare sînt caracteristice pentru stricturile permanente sau pentru spasmele pasagere date de iritația pereților *(dischinezie)*.

Îngustările traduc o sialodochită cu scleroza pereților, care sînt foarte îngroșați, precum și edemul accentuat al tunicii interne. Aceste îngustări sînt evidente atît la nivelul canalelor principale, cît mai ales la nivelul ramificațiilor intraglandulare, care apar foarte subțiri, filiforme; uneori canalele prezintă chiar obstrucții segmentare.

3. Sialoadenitele

● În *inflamațiile acute* ale glandelor salivare, radiografia pe gol nu dă imagini concludente. Se poate găsi o umbrire mai accentuată, reproducînd, în general, forma glandei, care contrastează față de transparența normală a părților moi.

Sialografia este *contraindicată.*

● *Inflamațiile cronice*, precum și *afecțiunile degenerative și de sistem ale glandelor salivare (sialoze)* se traduc pe sialografie prin aspecte a căror interpretare, judicios făcută, poate ușura diagnosticul diferențial.

În *parotidite și submaxilite cronice* apare imaginea zisă „în *pom înflorit*". Aria glandulară este presărată cu pete radioopace de dimensiuni mici, traiectele canaliculare de gradul II și III apărînd îngustate ca niște linii subțiri, discontinue. Ele pot rămîne chiar complet invizibile, petele radioopace rotunjite și diseminate dînd imaginea în *„împușcătură de alice"*.

În procesele mai vechi, prin metaplazia țesutului glandular, care suferă o transformare fibroasă, hiper-

Scanned with OKEN Scanner

plazică (clinic, corespunzînd un aspect pseudotumoral), obstrucția canalelor intraglandulare este tradusă prin imaginea *sialografică* de *„arbore uscat"*. Alteori, găsim imagini diferite:

— arborele canalicular prezintă *dilatații alternînd cu zone de îngustare* sau chiar de obstrucții, atît la nivelul canalului principal, cît și al canalelor intraglandulare;

— arborele canalicular este *discontinuu*, cu *întreruperi* și *pete radioopace* de diferite dimensiuni, datorite microabceselor sau zonelor de ramolire a parenchimului glandular, cu formare de mici geode în care pătrunde substanța de contrast.

În *sialoadenitele cronice* datorită sclerozei glandulare, îngustării sau obstrucției canalelor și dispariției contractilității pereților, eliminarea substanței de contrast se face mult mai greu, așa încît imaginile radioopace persistă uneori perioade lungi de timp.

● *Sindromul Sjögren-Gougerot-Howers*. Este caracterizat prin tumefierea pseudotumorală a glandelor salivare, hiperplazie fibroconjunctivă care înăbușe acinii glandulari, cu *asialie* și *xerostomie*, asociate cu *xeroftalmie*, *xerorinie* (dispariția secreției nazale), *artralgii reumatoide*.

Sialografia arată imagini diferite în fazele evolutive ale afecțiunii; la început apare imaginea în *„nor lobulat"* prin impregnarea parenchimului glandular cu lipiodol; se vede apoi *„pătarea punctiformă"* prin trecerea unor picături de lipidol, pentru ca mai tîrziu, o dată cu fibrozarea avansată a parenchimului, să devină evidentă imaginea de *„arbore uscat"*, cu îngustarea manifestă a arborelui canalicular, care este foarte sărac.

● *Boala Mikulitz* afectează bilateral glandele salivare și lacrimale, care, clinic, sînt hipertrofice (îndeosebi parotida) prin hiperplazie limfatică și granulativă, țesutul glandular atrofiindu-se.

Pe sialografie se vede uneori o imagine de *radioopacitate ca o pată uniformă cu contur lobulat*, corespunzătoare glandei care în totalitate este infiltrată difuz de substanța de contrast. Impregnarea întregului parenchim se datorește permeabilității pereților canaliculari și a țesutului limfoid care înlocuiește acinii glandulari. Alteori apare un arbore canalicular subțiat, cu dispariția canaliculelor mici datorită comprimării lor de către țesutul granulativ-limfoid hiperplaziat.

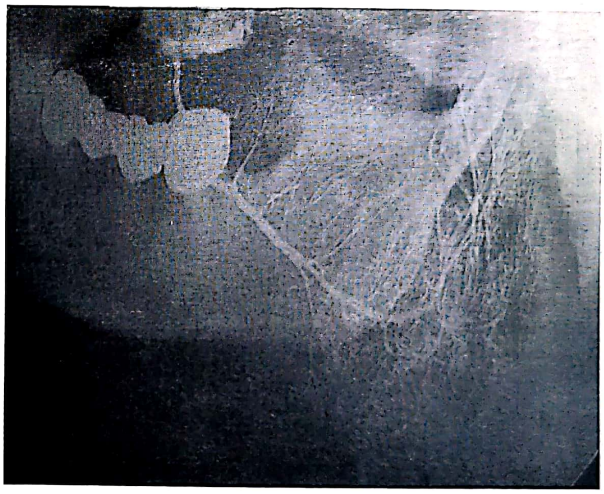

Fig. 148 a — *Diagnostic clinic*. Hipertrofia constituțională a glandei parotide. *Examen radiologic*. Sialografia glandei parotide în incidența de mandibulă defilată. Canalul Stenon, lung de aproximativ 8 cm, pornind din dreptul molarului doi superior, ocolește maseterul, făcînd o ușoară curbură și continuă în linie oblică spre glandă. Substanța de contrast pune în evidență lumenul lui gros de aproximativ 2 mm, avînd marginile regulat conturate, nete și paralele. Din canalul Stenon se desprind mai multe canalicule orientate superior, care merg în lobul maseterin al glandei hipertrofiate. În corpul glandei, canaliculele formează o arborizație bogată, descrescînd ca dimensiuni spre periferie. Se pot distinge, în funcție de diametrul lor, canalicule de ordinul întîi, cele mai groase, de ordinul doi, cele cu un calibru mijlociu și de ordinul trei, cele mai subțiri.
Glanda, avînd o formă ovalară, se proiectează pe ramura ascendentă a mandibulei și înapoia marginii posterioare a acesteia, spre coloana vertebrală cervicală. *Diagnostic radiologic*. Glandă parotidă hipertrofică, structura normală.

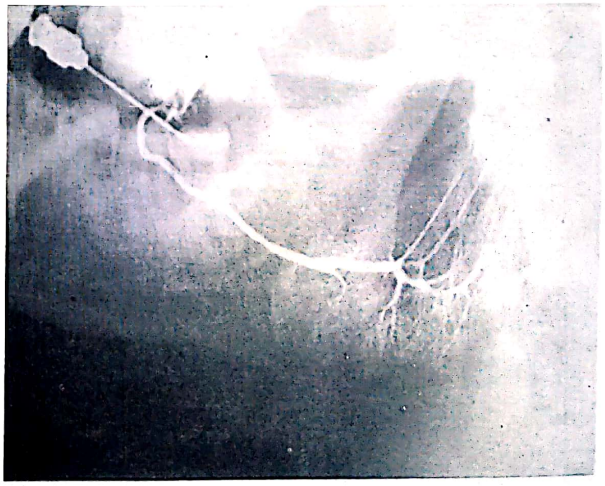

Fig. 148 b — *Diagnostic clinic*. Glandă parotidă normală. *Examen radiologic*. Sialografia glandei parotide în incidența de mandibulă defilată. Canalul Stenon, omogen umplut cu substanță de contrast, formează curbura prin care ocolește maseterul și se îndreaptă spre glanda parotidă fără a primi canalicule din glande accesorii. Arborizația canaliculară în glandă este bogată, dar suprafața glandei este mult mai mică comparativ cu imaginea din figura 148 *a*. *Diagnostic radiologic*. Glandă parotidă mică, structura normală.

Scanned with OKEN Scanner

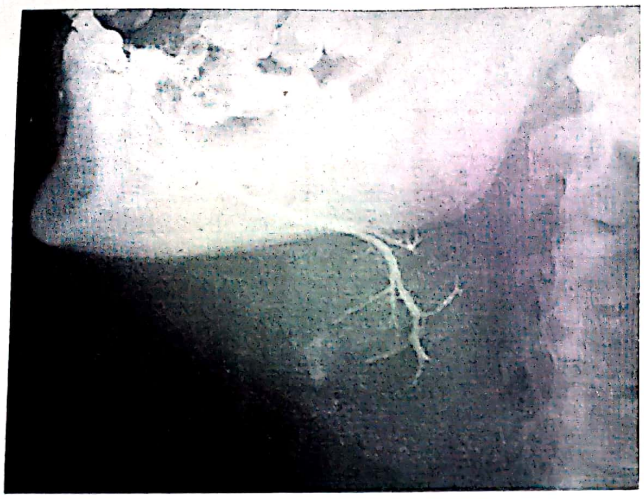

Fig. 148 c

Fig. 148 c — Diagnostic clinic. Glandă submaxilară normală. *Examen radiologic.* Sialografia glandei submaxilare în incidența de profil. Canalul Warthon începe din dreptul caruncului salivare, plasată posterior de incisivii inferiori și paramedian, și se continuă cu o direcție oblică de sus în jos și anteroposterior pînă la marginea bazilară a mandibulei, pe care o întretaie. De acolo face un unghi de 90°, în jos și pătrunde în glandă. Canalul Warthon, gros de aproximativ 2,5 mm, are lumenul opacifiat, marginile paralele și net conturate. Glanda submandibulară de formă rotund-ovalară este mai mică decît glanda parotidă și se proiectează pe film inferior și anterior de unghiul mandibulei. Canaliculele, de dimensiuni descrescînde spre periferie, se ramifică, ocupînd toată aria glandulară. Arborizația canaliculară este asemănătoare cu cea a glandei parotide, dar mai săracă. Cornul mare al osului hioid se proiectează imediat înaintea glandei. *Diagnostic radiologic.* Glandă submaxilară normală.

Fig. 148 d — Diagnostic clinic. Canal Warthon normal. *Examen radiologic.* Sialografia glandei submaxilare. Radiografia axială cu film ocluzal a hemiplanșeului. Acul de seringă bont apare pe film cateterizînd canalul Warthon la nivelul caruncului salivare. Caruncula este vizibilă ca o dilatare ampulară a extremității canaliculare. Canalul Warthon, cu margini paralele net delimitate, avînd o grosime de 3 mm, șerpuiește ușor, mergînd paralel cu fața lingulă a mandibulei. Pe film mai apar cîteva pete de lipiodol refulat în gură. *Diagnostic radiologic.* Canal Warthon normal.

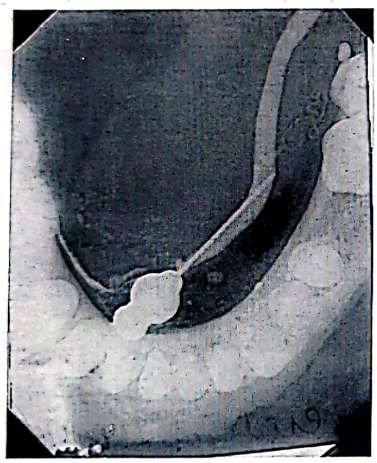

Fig. 148 d

Fig. 149 a — Diagnostic clinic. Parotidită cronică. *Examen radiologic.* Sialografia glandei parotide în incidența de mandibulă defilată. Acul cateterizează canalul Stenon la nivelul papilei salivare. Pe imaginea radiologică apare o pată intens radioopacă înaintea marginii anterioare a ramurii ascendente a mandibulei, neregulat conturată. Este substanța de contrast, care nu pătrunde în arborele canalicular, ci difuzează în părțile moi ale obrazului. *Diagnostic radiologic.* Accident în efectuarea sialografiei prin perforarea canalului Stenon.

Fig. 149 b — Diagnostic clinic. Submaxilită cronică. *Examen radiologic.* Sialografia glandei submaxilare în incidența de profil. Acul cateterizează canalul Warthon la nivelul caruncului salivare. Substanța de contrast opacifiază pe o suprafață întinsă părțile moi ale planșeului bucal, apărînd sub forma unei pete radioopace, neregulat conturată, întinzîndu-se de-a lungul feței interne a mandibulei pînă aproape de unghi. *Diagnostic radiologic.* Accident în efectuarea sialografiei prin perforarea canalului Warthon și pătrunderea substanței de contrast în părțile moi ale planșeului bucal. Pentru pacient, acest accident de sialografie nu prezintă o gravitate deosebită, lipiodolul fiind în general bine tolerat. Singurul inconvenient rămîne imposibilitatea efectuării unei sialografii pentru o perioadă de timp necesară cicatrizării canalului perforat și resorbției, eventual în parte, a lipiodolului injectat.

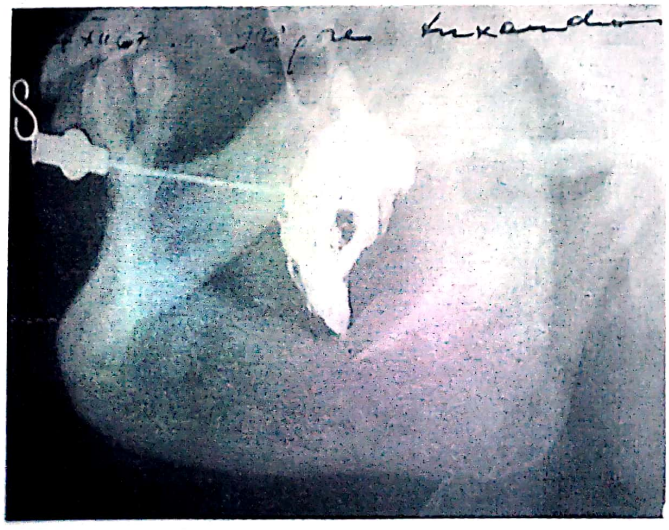

Fig. 149 a

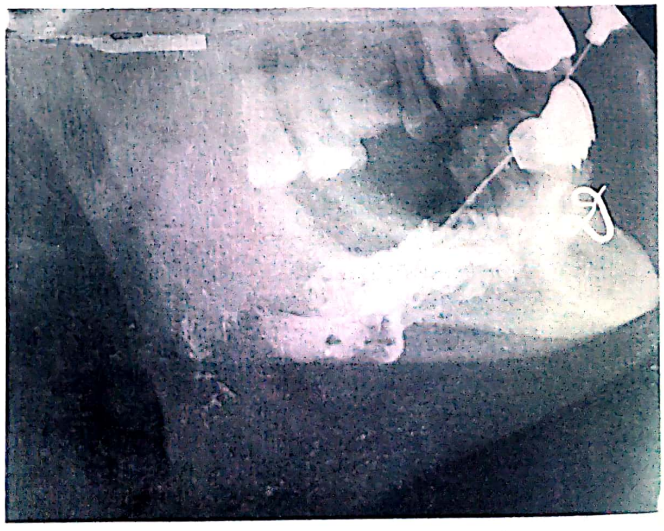

Fig. 149 b

Scanned with OKEN Scanner

Fig. 150 a — Diagnostic clinic. Litiază parotidiană. *Examen radiologic.* Radiografia părților moi ale obrazului în incidență tangentă postero-anterioară. Examenul radiologic, efectuat cu radiații nepenetrante, pune în evidență părțile moi ale obrazului. În zona centrală apare o formație radioopacă alungită, avînd aproximativ 20 mm lungime și 3 mm grosime, așezată oblic. Structura acestei formații este ușor neomogenă. *Diagnostic radiologic.* Calcul alungit, ocupînd canalul Stenon. Hipertrofie glandulară.

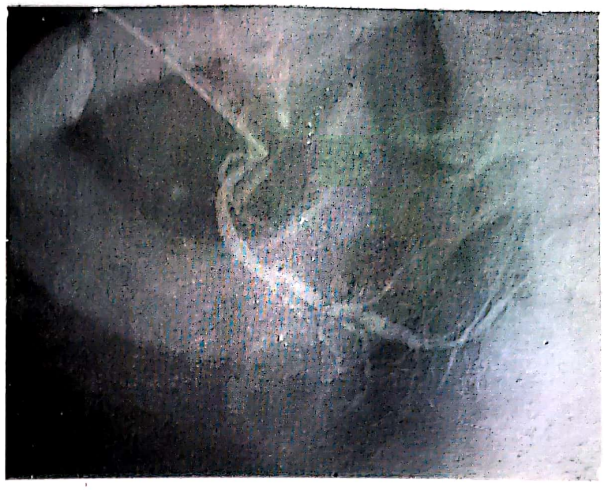

Fig. 150 b — Diagnostic clinic. Parotidită litiazică. Radiografia simplă a părților moi ale obrazului nu a pus în evidență prezența de calculi radioopaci. *Examen radiologic.* Sialografia glandei parotide în incidența de mandibulă defilată. Substanța de contrast umple canalul Stenon, care are aspect radiologic normal pînă în treimea distală (glandulară), unde apare o zonă rotundă, transparentă, asemănătoare unei „insule pe un fluviu". În amonte de această întrerupere, canalul este ușor lărgit, iar canaliculele moderat dilatate. *Diagnostic radiologic.* Calcul radiotransparent al canalului Stenon. Dilatații canaliculare prin obstacol.

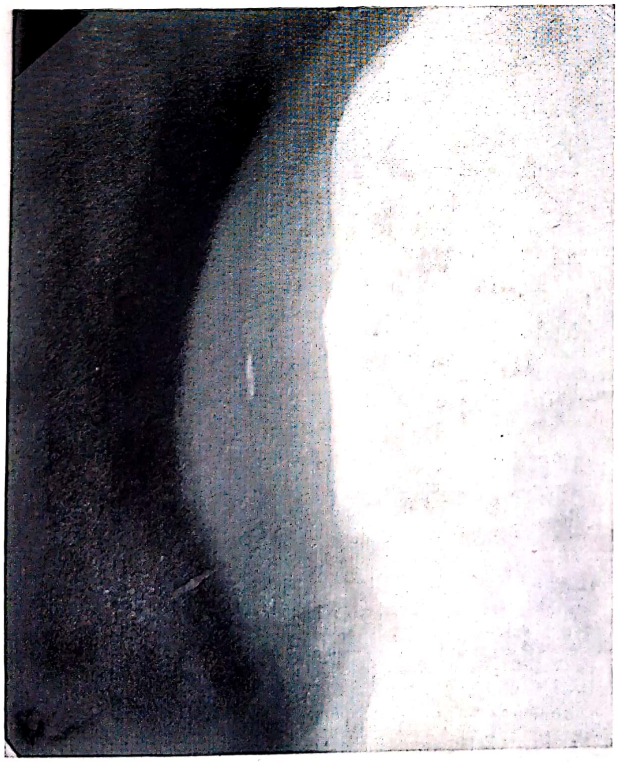

Fig. 150 c

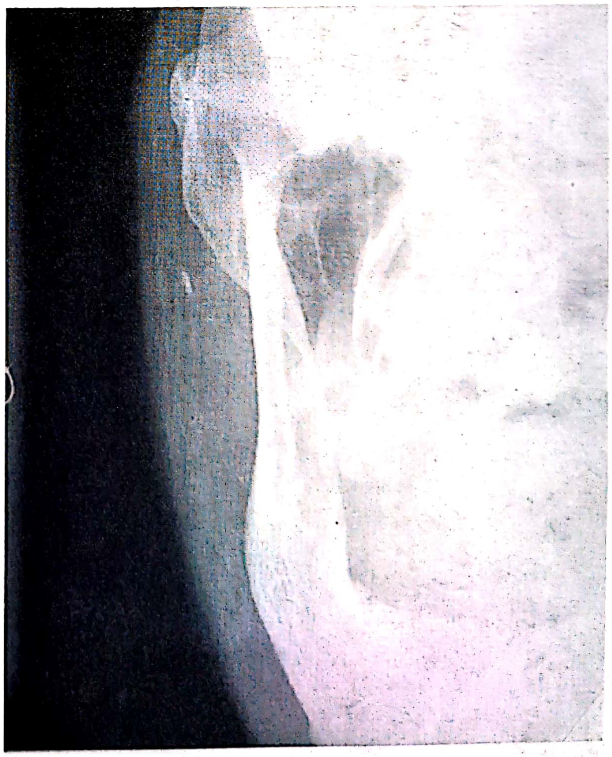

Fig. 150 d

Fig. 150 c și d — Radiografii tangente ale părților moi: axială și postero-anterioară. Se pune în evidență un calcul radioopac. Cele două radiografii dau precizări privind localizarea calculilor.

Scanned with OKEN Scanner

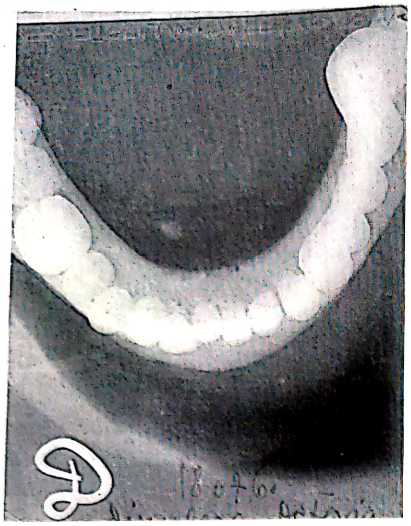

Fig. 151 a — Diagnostic clinic. Submaxilită supurată. *Examen radiologic.* Radiografia axială a planșeului bucal cu film ocluzal. În jumătatea dreaptă a planșeului, în imediata apropiere a liniei mediane, apare o formație radioopacă, rotund-ovalară, net delimitată, cu aspect stratificat, avînd 3 × 1,5 mm. *Diagnostic radiologic.* Calcul radioopac pe canalul Warthon, în apropierea caruncului salivare.

Fig. 151 b — Diagnostic clinic. Submaxilită litiazică. *Examen radiologic.* Radiografia axială a planșeului bucal cu film ocluzal. Pe imaginea radiografică, în jumătatea stîngă a planșeului bucal, apare o formație radioopacă, alungită, fuziformă, întinzîndu-se din apropierea apofizei genii pînă în dreptul suprafeței distale a molarului de 12 ani. *Diagnostic radiologic.* Calcul radioopac gigant, ocupînd două treimi anterioare ale canalului Warthon.

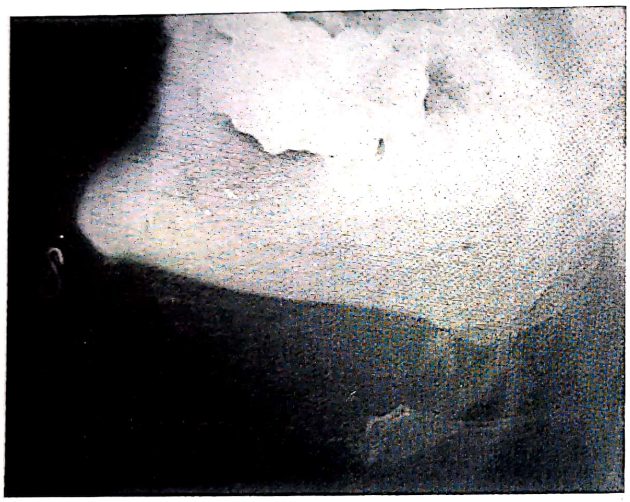

Fig. 152 a — Diagnostic clinic. Formațiune tumorală nodulară submaxilară. *Examen radiologic.* Radiografia de profil a mandibulei pentru glanda submaxilară examinată pe gol. Pe filmul radiologic, în apropierea unghiului mandibular, imediat sub marginea bazilară, apare o opacitate coraliformă avînd un nucleu stratificat mai intens radioopac. Dimensiunile acestei formații, aspectul ei și în special localizarea, date radiologice coroborate cu simptomatologia clinică, ne îndreptățesc să tragem concluzia că este un calcul salivar.

Fig. 152 b — Sialografia glandei submaxilare în incidența de profil. (același caz). Substanța de contrast umple în întregime canalul Warthon, care apare cu pereții net delimitați și paraleli pînă în apropierea glandei, unde, pe o porțiune de 15 mm, este ușor dilatat. Lipiodolul pătrunde în cîteva mici arborizații canaliculare în polul superior al glandei și se oprește la nivelul calculului, pe care-l înconjură parțial. Dincolo de calcul, glanda nu se injectează, calculul închizînd complet lumenul. *Diagnostic radiologic.* Calcul salivar radioopac, coraliform, ocupînd în întregime lumenul canalului principal la ieșirea lui din glanda submaxilară. Glandă exclusă. Submaxilită cronică pseudotumorală.

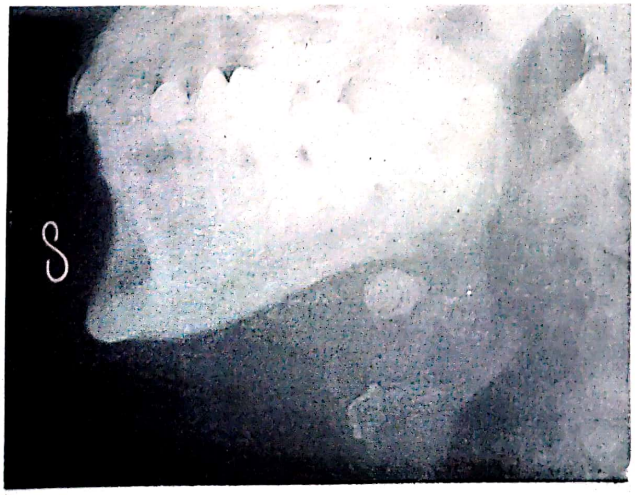

Fig. 153 — Diagnostic clinic. Formație tumorală submaxilară. *Examen radiologic.* Radiografia de profil a mandibulei pentru glanda submaxilară examinată pe gol. La nivelul treimii posterioare a mandibulei, în apropierea unghiului, sub marginea bazilară, la aproximativ doi milimetri, apare o formație radioopacă, stratificată, de formă rotundă, cu o mică prelungire distală, avînd 12 mm diametru. Osul hioid, mult distanțat de ramul mandibular, pare a fi împins de glanda submaxilară mărită de volum, al cărei contur apare evident pe radiografie. *Diagnostic radiologic.* Calcul gigant salivar, rotund, stratificat în glanda submaxilariată. Submaxilită litiazică cronică pseudotumorală.

Scanned with OKEN Scanner

Fig. 154 — Diagnostic clinic. Submaxilită litiazică cronică. *Examen radiologic.* Radiografia de profil a mandibulei pentru glanda submaxilară examinată pe gol. În treimea posterioară a regiunii submandibulare apare o formație net radioopacă, alungită, ușor recurbată, cu margini neregulate, părînd a da prelungiri de opacitate inegală. Formația se proiectează pe osul hioid și pe marginea bazilară a mandibulei. *Diagnostic radiologic.* Calcul gigant salivar, coraliform, care ocupă porțiunea inițială a canalului principal și pătrunde cu ramificații în canaliculele de ordinul I.

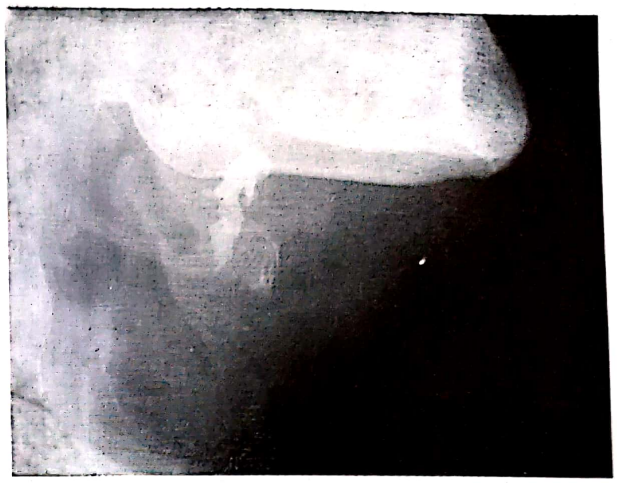

Fig. 154

Fig. 155 — Diagnostic clinic. Submaxilită litiazică supurată. *Examen radiologic.* Radiografia de profil a mandibulei pentru glanda submaxilară examinată pe gol. Între marginea bazilară a mandibulei în treimea distală și osul hioid, apar multiple formații rotunjite, avînd o radioopacitate de intensitate inegală, cu aspect stratificat, unele suprapunîndu-se ; formațiile par a fi înșiruite pe un traiect care materializează traseul intraglandular al canalului principal. Cîteva formații aberante par a ocupa canaliculele de ordinul I. Glanda salivară este hipertrofiată, cu contur lobulat și pare că împinge părțile moi posterior spre valeculă și în jos, coborînd hioidul. *Diagnostic radiologic.* Litiază submaxilară cu calculi radioopaci, multipli, stratificați. Hipertrofie glandulară.

Fig. 156 — Diagnostic clinic. Submaxilită cronică. *Examen. radiologic.* Sialografia glandei submandibulare în incidența de mandibulă defilată. Canalul Warthon, avînd calibrul inegal, mai dilatat în apropierea vîrfului acului de cateterizare, prezintă la aproximativ 15 mm de la acest nivel o bifurcare ; spre mezial se desparte un canalicul care, după cca 20 mm, pătrunde într-o glandă salivară bine reprezentată, care prin poziția topografică este o glandă sublinguală. De la bifurcare, canalul Warthon se continuă spre distal și făcînd un unghi de 90° pătrunde în glanda submaxilară. Apar cîteva discrete dilatații canaliculare, atît în glanda sublinguală, cît și în submaxilară. *Diagnostic radiologic.* Anomalie de deversare a glandei sublinguale, care comunică cu canalul Warthon. Discrete modificări de diametru canalicular.

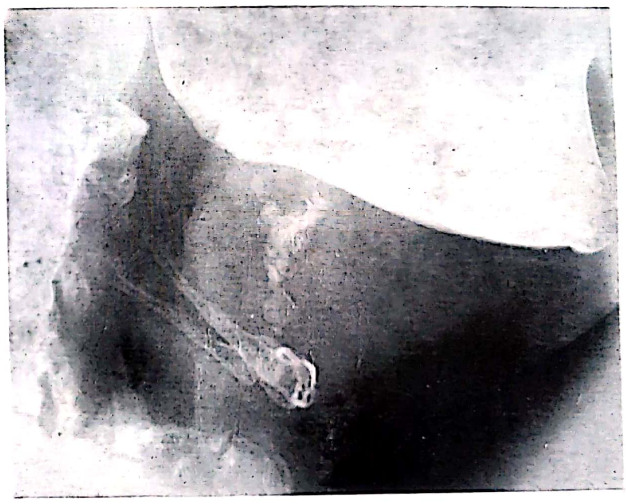

Fig. 155

Fig. 157 — Diagnostic clinic. Megastenon. *Examen radiologic.* Sialografie parotidiană. Canalul Stenon apare mult modificat. Este enorm dilatat și neregulat conturat. În zonele cu diametru maxim, dimensiunile depășesc chiar de 8—10 ori normalul. Dilatările alternează cu porțiuni de strangulate, denotînd, fie un caracter diverticular cu porțiuni stricturale, fie momente funcționale cu rol în evacuarea conținutului. Prezența cîtorva bule de lipiodol arată că umplerea canalului Stenon nu este completă, că sînt încă porțiuni unde saliva persistă și, datorită fenomenului de tensiune superficială, substanța liposolubilă nu se amestecă cu ea. Glanda salivară apare în mare parte atrofiată. fiind reprezentată prin cîteva canalicule modificate, pe alocuri cu dilatații moniliforme. Megastenonul a constituit un obstacol în fluxul salivar și a determinat stază salivară cu atrofia secundară a glandei. *Diagnostic radiologic.* Megastenon, parotidită cronică secundară atrofică.

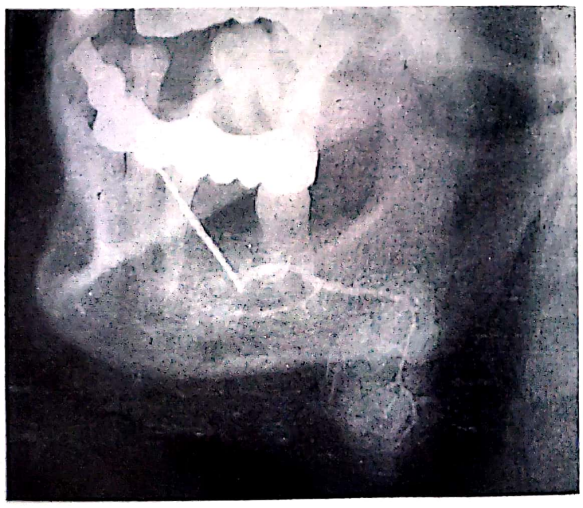

Fig. 156

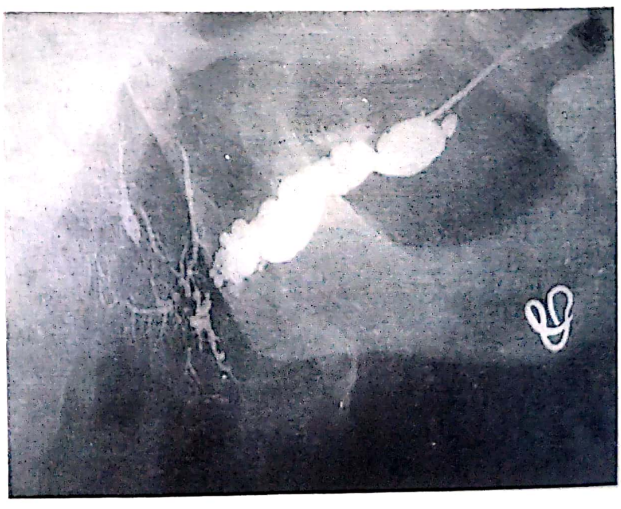

Fig. 157

Scanned with OKEN Scanner

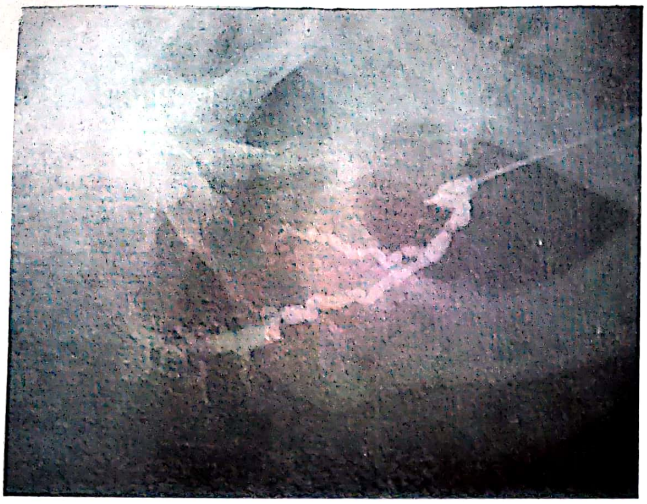

Fig. 158

Fig. 158 — Diagnostic clinic. Sialodochită. *Examen radiologic.* Sialografia glandei parotide. Substanța de contrast pune în evidență canalul Stenon neregulat lărgit, moniliform, sinuos și alungit. În treimea anterioară a canalului Stenon se desprinde un canal secundar care duce spre o glandă salivară accesorie. Și acesta este sinuos și cu dilatații neregulate. Canaliculele intraglandulare apar numai parțial injectate, iar dintre ele numai cele de ordinul I și II, care prezintă același aspect de dilatație neregulată și pe alocuri discontinuă. Glanda nu se injectează în totalitate datorită, probabil, procesului de scleroză avansat. *Diagnostic radiologic.* Sialodochită cronică.

Fig. 159 — Diagnostic clinic. Parotidită recidivantă cronică. *Examen radiologic.* Sialografia glandei parotide în incidență de mandibulă defilată. Canalul Stenon apare în jumătatea glandulară ușor lărgit, cu mici dilatații neomogene cu aspect moniliform. Glanda parotidă și glandele accesorii sînt profund modificate. Din canalul principal se ramifică canalicule, pe alocuri dilatate, ceva mai puține ca număr, decît într-o glandă normală, care comunică cu o multitudine de pete ce au formă și dimensiuni diferite. Unele sînt mici, cu aspect de împușcături de alice, altele sînt mult mai mari, de formă policiclică sau neregulat ovală, formate din mai multe pete mici care au confluat. Acest aspect asemănător cu al unui pom cu fructe este caracteristic pentru parotiditele cronice recidivante. Puseurile succesive de îmbolnăvire parotidiană au determinat apariția acestor pete mari prin confluarea microabceselor glandulare. *Diagnostic radiologic.* Parotidită cronică recidivantă.

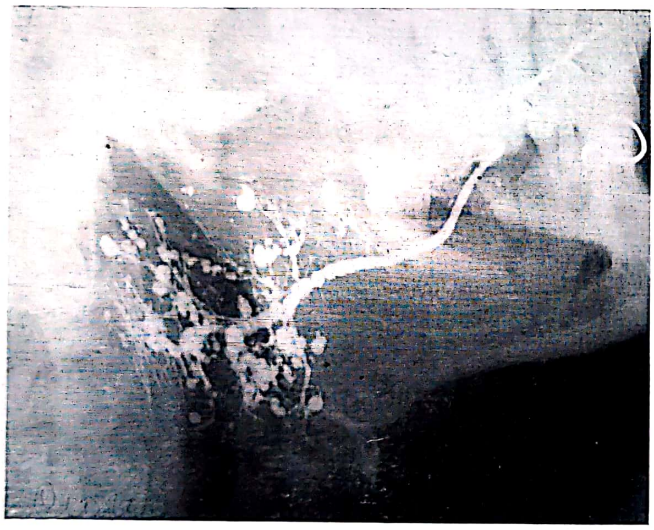

Fig. 159

Fig. 160 — Diagnostic clinic. Parotidită cronică purulentă recidivantă *Examen radiologic.* Sialografia glandei parotide în incidența de mandibulă defilată. Canalul Stenon are pereții neomogen și difuz conturați, prezentînd zone mai largi alternînd cu regiuni mai strîmte. De asemenea, canalul este neomogen umplut; în continuitatea lui apar pauze în opacitatea lipiodolului, date de secreția mucoasă sau purulentă glandulară. Glanda parotidă are canaliculele difuz conturate și dilatate, încît este foarte greu a le preciza delimitarea. Acest aspect a fost asemănat cu caisul înflorit, ale cărui crenguțe sînt îmbrăcate cu flori. În plus, în glandă apar multiple pete neregulat ovalare, cu aspect de microabcese confluate, aspect de pom purtîndu-și fructele. *Diagnostic radiologic.* Parotidită cronică supurată recidivantă.

Fig. 161 a — Diagnostic clinic. Parotidită cronică. *Examen radiologic.* Sialografia glandei parotide. Substanța de contrast opacifiază canalul Stenon, care are aspect radiologic normal. La nivelul glandei apar multiple pete de lipiodol, rotunde sau alungite, diseminate neregulat pe toată întinderea ariei glandulare. Acest aspect este descris sub termenul de „împușcături cu alice". Imaginea traduce dilatații inegale canaliculare produse sub acțiunea inflamației cronice și microabcese intraparenchimatoase. Glanda își păstrează dimensiunile normale. *Diagnostic radiologic.* Parotidită cronică.

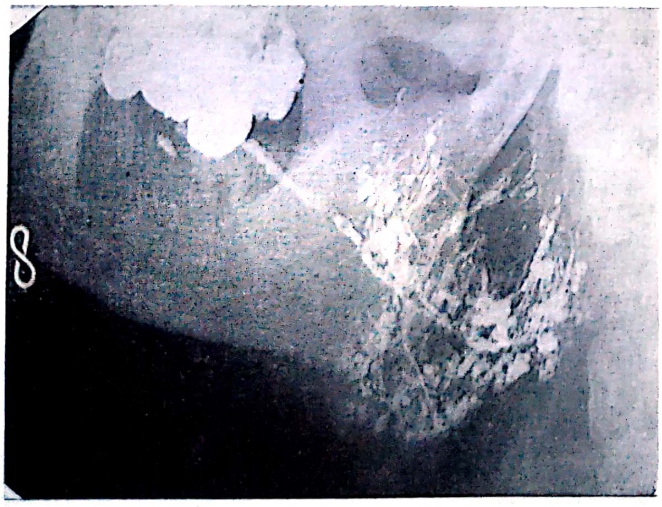

Fig. 160

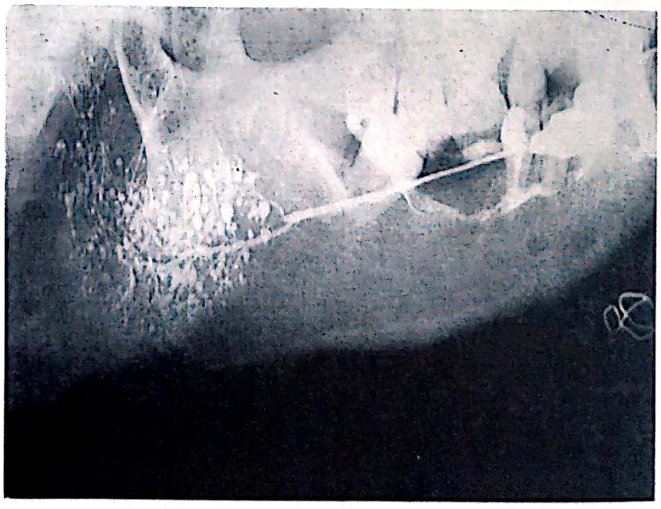

Fig. 161 a

Scanned with OKEN Scanner

Fig. 161 b — Diagnostic clinic. Parotidită cronică supurată. *Examen radiologic.* Sialografia glandei parotide în incidența de mandibulă defilată. Canalul Stenon este pe alocuri dilatat, dar în cea mai mare parte are un calibru redus. Este neomogen umplut, monniliform și cu întreruperi în regiuni unde predomină salivă viscoasă, nemiscibilă cu lipiodolul. Glanda parotidă este reprezentată doar prin cîteva canalicule foarte mult dilatate, deformate, care au zone întinse neumplute cu lipiodol, tot din cauza prezenței de salivă viscoasă. În apropierea canaliculelor apar cîteva pete rotunde cu aspect de alice, care reprezintă microabcese umplute cu lipiodol. *Diagnostic radiologic.* Parotidită cronică supurată.

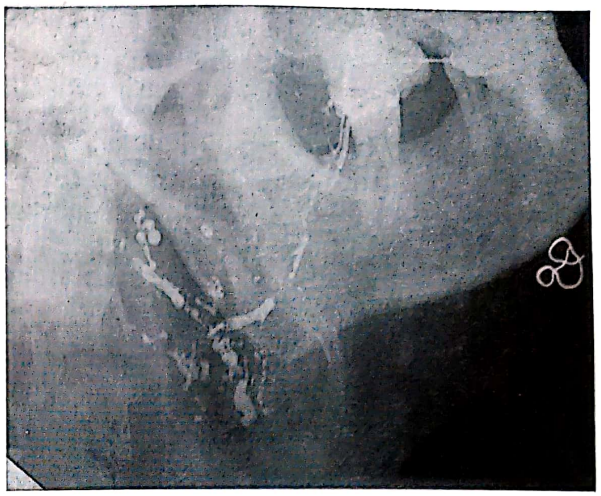

Fig. 161 b

Fig. 162 — Diagnostic clinic. Submaxilită cronică. *Examen radiologic.* Sialografia glandei submaxilare în incidența de mandibulă de profil. Canalul Warthon, deși este omogen umplut și cu marginile paralele, este difuz conturat, în special în jumătatea orală. Canaliculele glandulare sînt neomogen dilatate, în special în punctele de ramificație și la nivelul canaliculelor de ordinul al III-lea terminal. *Diagnostic radiologic.* Submaxilită cronică.

Fig. 163 — Diagnostic clinic. Parotidită cronică, fistulă parotidiană în părțile moi ale obrazului. *Examen radiologic.* Fistulografie prin înjectarea în traiectul fistulos a substanței de contrast și radiografierea în incidență tangentă posteroanterioară a părților moi ale obrazului. Imediat sub tegumente, substanța de contrast umple o geodă rotund-ovalară de la nivelul căreia pornesc cîteva canalicule glandulare ce comunică cu geoda. Prin intermediul lor, substanța pătrunde în partea superioară a glandei, unde apare o pată diformă, neregulat și neomogen conturată, cu aspect de cavitate gigantă, avînd 50 mm lungime și 20 mm lățime. Această formație poate fi o zonă abcedată din glanda parotidă, care întreține fistula. *Diagnostic radiologic.* Abces gigant glandular parotidian fistulizat în părțile moi, cu geodă secundară subcutanată în apropierea orificiului fistulos.

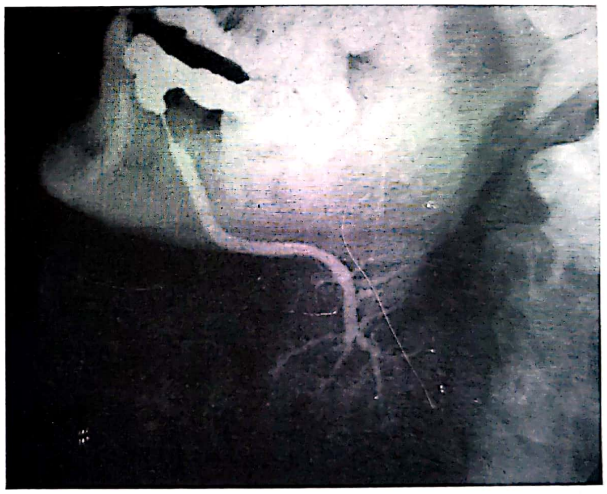

Fig. 162

Fig. 164 — Diagnostic clinic. Boala Sjögren-Gougerot-Howers. *Examen radiologic.* Sialografia glandei parotide. Canalul Stenon are margini paralele de dimensiuni normale. La pătrunderea în glandă dă cîteva ramificații deosebit de sărace, cu aspect de canalicule atrofice pe alocuri dilatate. Imaginea este caracteristică pentru o atrofie importantă a glandei avînd aspect de „pom mort". *Diagnostic radiologic.* Parotidoză.

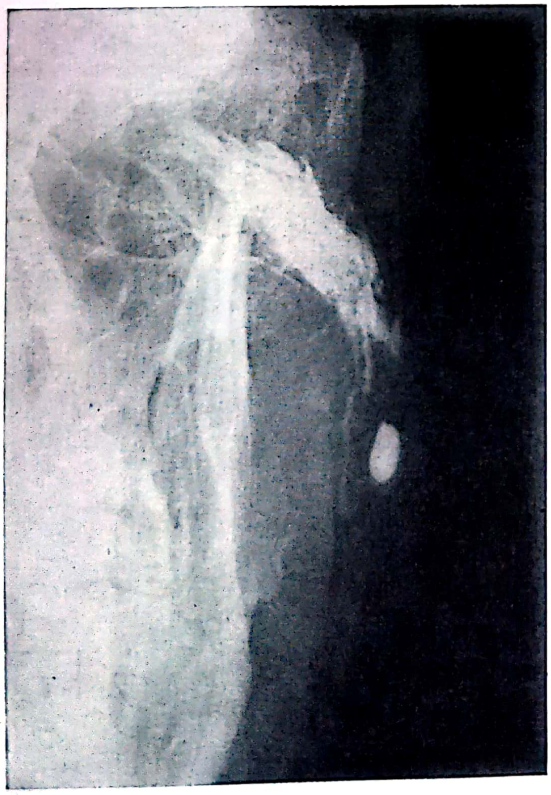

Fig. 163

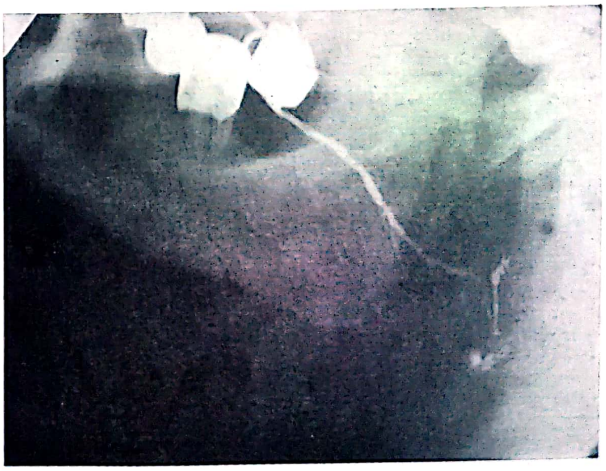

Fig. 164

Scanned with OKEN Scanner

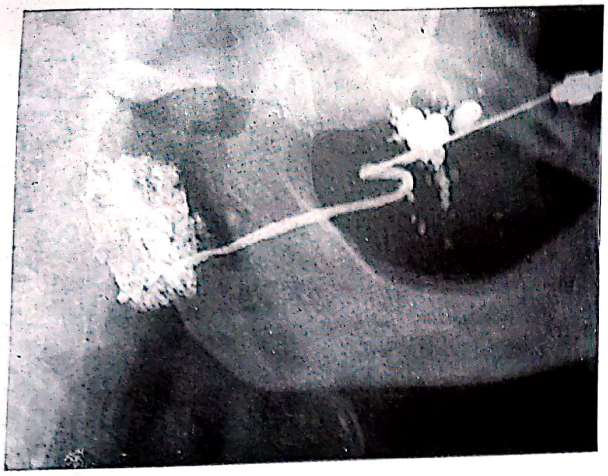

Fig. 165 a — Diagnostic clinic. Boala Mikulitz. *Examen radiologic.* Sialografia glandei parotide în incidență de mandibulă defilată. Canalul Stenon, cu margini paralele, are calibrul ușor mărit și marginile difuz conturate. După ce formează curbura prin care ocolește maseterul, se îndreaptă spre glandă fără a da canalicule accesorii. O parte din lipiodol a refluat în cavitatea bucală, dînd pete rotunde în apropierea locului de cateterizare. Glanda parotidă este profund modificată ; apare mult redusă de volum, de formă ovalară și este formată dintr-o mulțime de geode pline cu lipiodol, care sînt parțial confluate și pe alocuri difuz conturate. Ea formează un aglomerat de canalicule dilatate care ocupă numai jumătate din suprafața unei glande normale.

Fig. 165 b — Controlul eliminării lipiodolului după 24 de ore de la injectare prin radiografie de mandibulă defilată. Substanța de contrast nu s-a eliminat, glanda avînd aspect radiologic nemodificat față de examenul anterior. Numai canalul Stenon este evacuat, devenind transparent. *Diagnostic radiologic.* Parotidoză (glandă atrofiată care, prin dimensiuni, poate sugera clinic diagnosticul de tumoare).

Fig. 165 b

Fig. 166 a — Diagnostic clinic. Parotidoză pe fond de acromegalie. *Examen radiologic.* Sialografia glandei parotide în incidența de mandibulă defilată. Canalul Stenon și glanda parotidă, umplute cu substanță de contrast, apar mult mărite de volum. Canalele glandelor accesorii, canaliculele glandei parotide și Stenonul sînt dilatate neomogen, pe alocuri cu aspect moniliform. În glanda parotidă apar și cîteva pete rotunde cu aspect de împușcături cu alice. *Diagnostic radiologic.* Megaglandă, megastenon cu deformații de parotidoză.

Fig. 166 b — Diagnostic clinic. Acromegalie cu hipertrofia glandelor salivare. *Examen radiologic.* Sialografia glandei submaxilare. Canalul Warthon și glanda submaxilară sînt mult mărite de volum. Canalul principal are margini paralele, regulat conturate, dar cu diametrul dublu față de normal. Canaliculele glandulare au și ele conturul net, dar sînt mai îngroșate și mai alungite. Se observă modificări importante ale elementelor anatomice regionale datorită hipertrofiei manifeste a glandei, și anume: osul hioid este mult distanțat de corpul mandibulei. Limba împreună cu hipofaringele sînt împinse în jos și înapoi. Părțile moi submandibulare basculează în mod evident în jos și în afară. *Diagnostic radiologic.* Hipertrofie glandulară și canaliculară cu dilatație warthoniană.

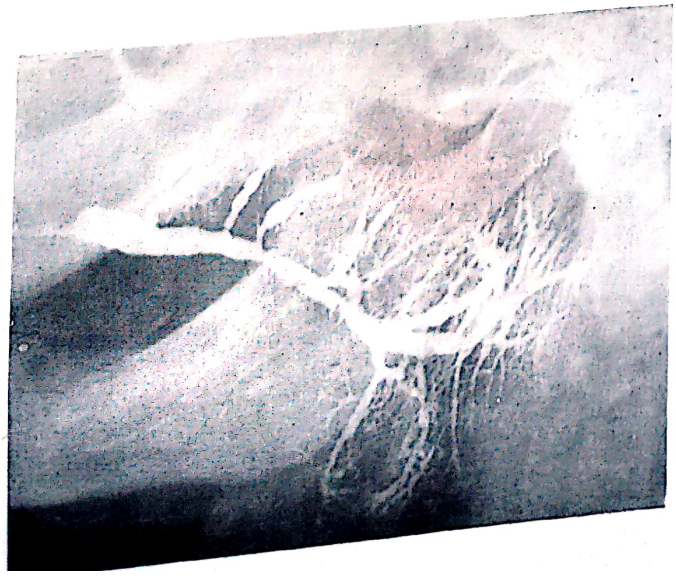

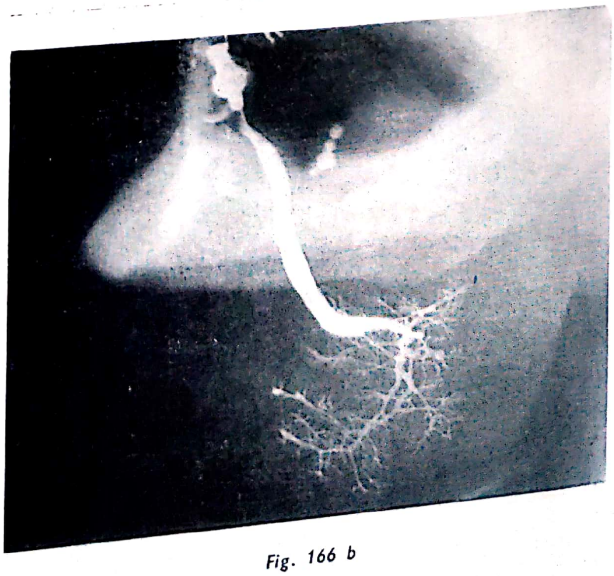

Fig. 166 b

Scanned with OKEN Scanner

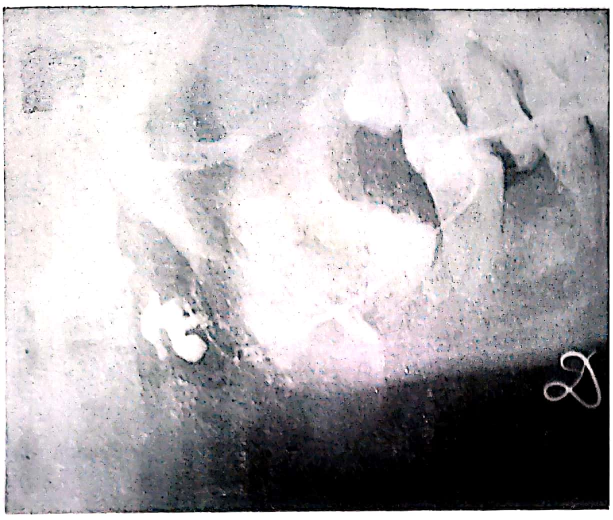

Fig. 167 a — Diagnostic clinic. Parotidită cronică. *Examen radiologic.* Sialografia glandei parotide în incidența de mandibulă defilată. Canalul Stenon are marginile paralele, este omogen umplut, dar apare pe toată întinderea mai îngustat, cu tendința de a deveni filiform, atrofic. Glanda parotidă, mică, are canalicule sărace și subțiri, în parte atrofiate. Apar cîteva pete mici de lipiodol, microabcese, dar mult mai reduse ca dimensiuni, cu aspect de microalice. În zona centrală a glandei se vede o pată mare, avînd cca 20 mm diametru, de formă neregulată.

Fig. 167 b — Controlul eliminării lipiodolului după 24 de ore pe o radiografie de mandibulă defilată (același caz). La 24 de ore, lipiodolul este prezent în glandă, umplînd mai bine microabcesele. Pata centrală descrisă pe radiografia anterioară se menține, deși lipiodolul și-a schimbat forma. Această pată reprezintă o geodă glandulară care mai conține, în afară de lipiodol și secreție. Datorită tensiunii superficiale dintre uleiul lipiodolului și secreție, substanța de contrast nu umple în întregime cavitatea existentă în glandă și la al doilea control își schimbă forma. *Diagnostic radiologic.* Parotidită cronică cu o cavernă centrală glandulară, probabil parotidită cronică tuberculoasă.

4. Tumorile glandelor salivare

● *Tumorile mixte* sînt tumori nodulare cu evoluție foarte lentă, localizate mai frecvent la nivelul glandelor parotide.

Diversitatea arhitecturală și pluralitatea formelor celulare de origine epitelială și conjunctivă din care sînt formate aceste tumori suscită încă discuții privind natura lor; marea majoritate a autorilor le consideră *epitelioame cu stromă remaniată.* Se caracterizează prin tendința lor recidivantă și prin potențialul de malignizare.

Sialografia. Arborele canalicular apare împins și etalat în jurul unei *imagini rotunjite*, sferice, de radiotransparență crescută, dînd aspectul clasic de *„minge ținută în mînă"*. Fomația tumorală apare mai clară în contrast cu parenchimul glandular, care este împins la periferia sa și în canaliculele căruia substanța de contrast difuzează. Această imagine nu poate fi determinantă pentru diagnostic, deoarece se pot găsi și alte formații nodulare intraglandulare bine delimitate și încapsulate *(cilindroame, noduli ganglionari hipertrofici, adenoame, tumori chistice, fibromul, lipomul* etc.*)* care îmbracă același aspect sialografic.

● *Tumorile maligne. Epiteliomul și sarcomul* se întîlnesc cu mai mare frecvență la glanda parotidă. Diagnosticul lor pune probleme mai dificile în stadiul de început, în care tumoarea îmbracă un aspect nodular și poate fi confundată cu alte formații benigne.

Iată cîteva imagini sialografice care pot fi *semnificative pentru caracterul distructiv sau proliferativ-invadant* al neoplaziilor maligne:

— imagine de *amputație canaliculară* cu zone mute (neinjectate), segmentare;

— imagine *lacunară*, radioopacă, apărînd ca niște pete radioopace întinse, neregulate, care traduc distrucțiile parenchimatoase; aspect mlăștinos;

— imagini de *radiotransparență difuză, neuniformă*, prin infiltrarea substanței de contrast în masa tumorală care s-a substituit structurii glandulare;

— imagine de *lacună radiotransparentă* cu caracter neregulat, care traduce faptul că într-un segment al glandei — ocupat de tumoare — substanța de contrast nu pătrunde, pe cînd în rest glanda se injectează normal.

În ceea ce privește caracterul benign sau malign al unei formații tumorale în glandele salivare și în primul rînd în parotidă, sialografia nu poate oferi elemente de certitudine. Totuși, în general, în *tumorile benigne*, canalele salivare, păstrîndu-și arborizațiile, apar doar împinse de tumoare, deplasate sau etalate, iar eventualele întreruperi în continuitatea canalelor trebuie interpretate ca o obstrucție a lor prin simple compresiuni. În *tumorile maligne*, modificările arborelui canalicular în urma procesului distructiv și invaziv-proliferativ apar pe sialografie ca întreruperi masive ale pătrunderii substanței de contrast sau, din contra, ca adevărate lacune radioopace.

Confruntarea imaginilor sialografice cu caracterele clinice orientează cu mai mare eficiență diagnosticul.

Incidențele obișnuite pentru examenul radiologic al glandelor salivare:

— *pentru glanda parotidă și canalul Stenon*:
- incidență tangentă laterală;
- incidență tangentă axială;
- incidență de mandibulă defilată:

— *pentru glanda submaxilară*:
- incidența de profil a mandibulei;

— *pentru canalul Warthon:*
- incidența axială a hemiplanșeului (film ocluzal);

— *pentru glanda sublinguală:*
- incidența axială (film ocluzal).

Scanned with OKEN Scanner

Fig. 168 a

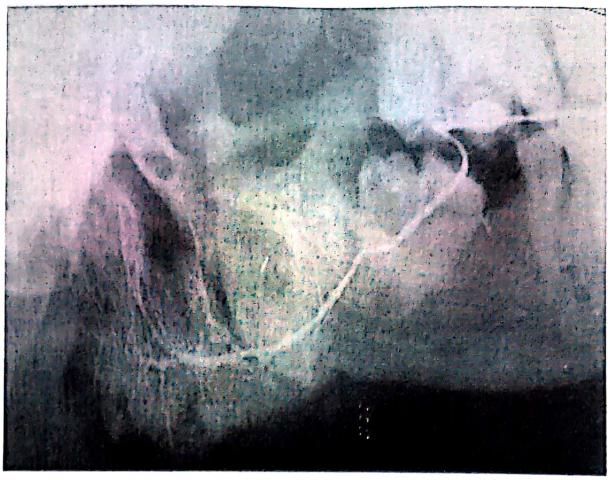

Fig. 168 b

Fig. 168 c

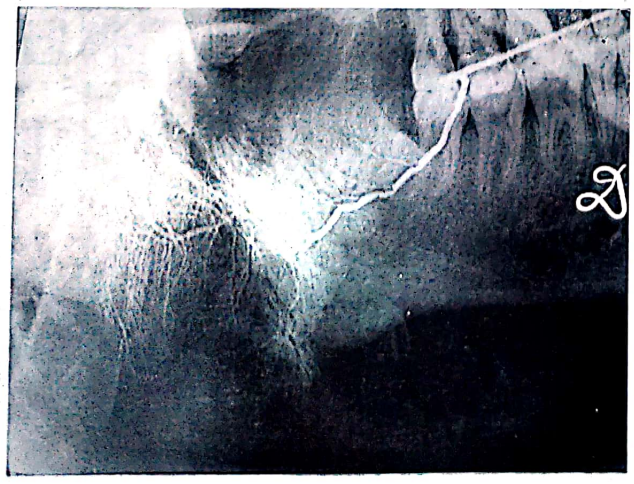

Fig. 168 a — Diagnostic clinic. Tumoare benignă a glandei parotide. *Examen radiologic.* Sialografia glandei parotide. Canalul Stenon are aspect normal. Din el pornesc cîteva canale care duc la glande salivare accesorii. Glanda parotidă este deformată. Canalul principal este împins în jos și anterior, în așa fel încît canaliculele sînt toate orientate spre distal, deviate de o formație rotundă radiotransparentă pe care o înconjură. Acest aspect a fost asemănat cu o „minge ținută în mînă". *Diagnostic radiologic.* Tumoare benignă a glandei parotide.

Fig. 168 b — Diagnostic clinic. Tumoare benignă de parotidă. *Examen radiologic.* Sialografia glandei parotide în incidență de mandibulă defilată. Pe imaginea radiologică, canalul Stenon apare de formă și dimensiuni normale. Glanda parotidă, în întregime umplută cu substanță de contrast, apare deformată, canaliculele fiind deviate, împinse de o formație radiotransparentă rotundă, mare, de 3 cm diametru, care ocupă centrul glandei. Aspectul este asemănător cu mingea ținută în mînă.

Fig. 168 c — Sialografia glandei parotide în incidență tangentă posteroanterioară (același caz). Pe această radiografie se poate stabili în plus că formația descrisă pe filmul în incidența de mandibulă defilată se găsește plasată intern, canaliculele îmbrăcînd-o din afară înăuntru și de jos în sus. *Diagnostic radiologic.* Tumoare benignă intraglandulară de parotidă.

←

Fig. 168 d — Diagnostic clinic. Tumoare benignă a glandei parodite. *Examen radiologic.* Sialografia glandei parotide în incidență de mandibulă defilată. Pe filmul radiografic, canalul Stenon, umplut cu substanță de contrast, are aspect radiologic normal. După ce face o ușoară curbură pentru a ocoli maseterul, din Stenon se ramifică mai multe canalicule pentru glande accesorii, toate fără modificări. De la nivelul canalului principal al glandei, care este deviat, canaliculele sînt împinse, înconjurînd o formație radiotransparentă, rotundă, cu cca 2 cm diametru, a cărei prezență se materializează tocmai prin devierea canaliculară (reprezentare negativă). *Diagnostic radiologic.* Tumoare benignă intraglandulară plasată inferior.

Scanned with OKEN Scanner

Fig. 168 e — Diagnostic clinic. Tumoare benignă de parotidă. *Examen radiologic.* Sialografia glandei parotide în incidența de mandibulă defilată. Canalul Stenon și glanda parotidă, umplute cu substanță de contrast, cu aspect radiologic normal, cu excepția unei zone plasate marginal, la nivelul polului inferior al glandei, unde, pe o suprafață de 12—14 mm, canaliculele nu sînt umplute. Forma acestei zone, defect de umplere, este ovalară, cea mai mare parte din ea ieșind în afara limitelor glandulare, motiv pentru care putem considera că este o formație extraglandulară. *Diagnostic radiologic.* Tumoare benignă extraglandulară plasată la polul inferior al glandei parotide.

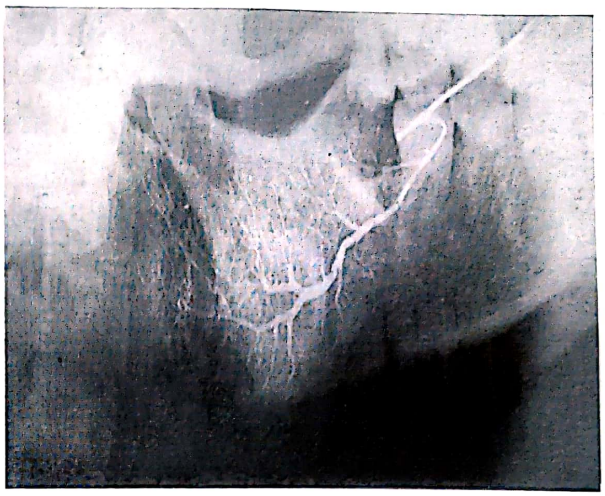

Fig. 168 e

Fig. 168 f — Diagnostic clinic. Tumoare benignă a glandei submandibulare. *Examen radiologic.* Sialografia glandei submandibulare în incidența de profil. Pe examenul radiologic, canalul Warthon apare omogen umplut cu substanța de contrast, avînd formă și dimensiuni normale. Glanda submaxilară are canaliculele umplute cu substanță de contrast, dar ele apar deviate de la poziția lor normală, dînd impresia că înconjură o formație rotundă, radiotransparentă. Imaginea lor astfel deviată este asemănătoare cu poziția degetelor unei mîini care țin o minge. *Diagnostic radiologic.* Tumoare benignă a glandei submaxilare, care împinge canaliculele glandulare, deviindu-le.

Fig. 169 a — Diagnostic clinic. Tumoare malignă a glandei parotide. *Examen radiologic.* Sialografia glandei parotide în incidența de mandibulă defilată. Canalul Stenon are aspect radiologic normal pînă în apropierea glandei, unde este întrerupt pe o distanță de aproximativ 25 mm, după care apar: partea terminală a canalului principal glandular și multiple canalicule glandulare cu aspect radiologic normal, reprezentînd jumătatea posterioară a glandei. În regiunea în care umplerea canalului principal este întreruptă nu se pun în evidență canaliculele glandulare, ci o serie de pete de substanță de contrast neregulat răspîndite, de formă anarhică, dînd regiunii un aspect mlăștinos. Întreruperea canalului principal și lipsa de umplere a unor canalicule sînt caracteristice pentru o tumoare malignă, ele evidențiind caracterul invadant al tumorii. Aceasta o deosebește de tumoarea benignă, care nu invadează, ci doar împinge canaliculele. Aspectul mlăștinos întărește diagnosticul de tumoare malignă, el fiind dat de zone mici, anfractuoase, rămășițe ale unor canalicule încă incomplet obstruate de tumoare. Ramura ascendentă a mandibulei este ușor demineralizată în dreptul formației tumorale, care se suprapune pe canalul alveolarului inferior. *Diagnostic radiologic.* Tumoare malignă a glandei parotide, plasată la polul anterior. Invazie osoasă a ramurii ascendente.

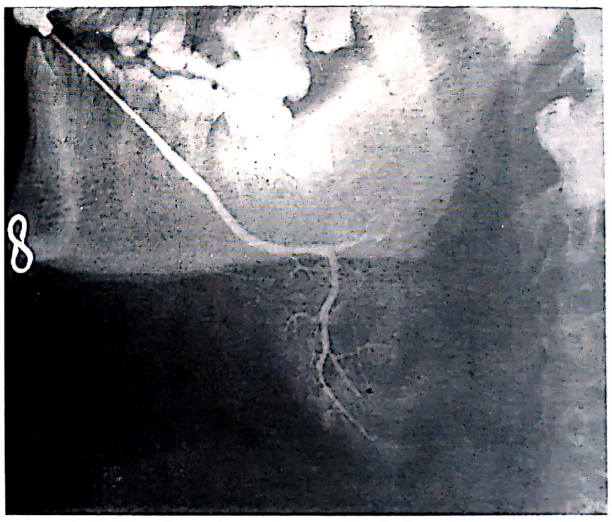

Fig. 168 f

Fig. 169 b — Diagnostic clinic. Tumoare malignă a glandei parotide *Examen radiologic.* Sialografia glandei parotide în incidența de mandibulă defilată. Canalul Stenon are aspect normal. Canalul principal al glandei apare întrerupt pe aproape un centimetru, zonă în care nu se găsesc canalicule glandulare, fiind întrerupte. În această porțiune, substanța de contrast pătrunde anarhic, formînd o pată difuz delimitată și neomogenă, cu aspect mlăștinos. În rest, glanda are aspect normal. *Diagnostic radiologic.* Tumoare malignă centrală a glandei parotide. Nu apar leziuni osoase.

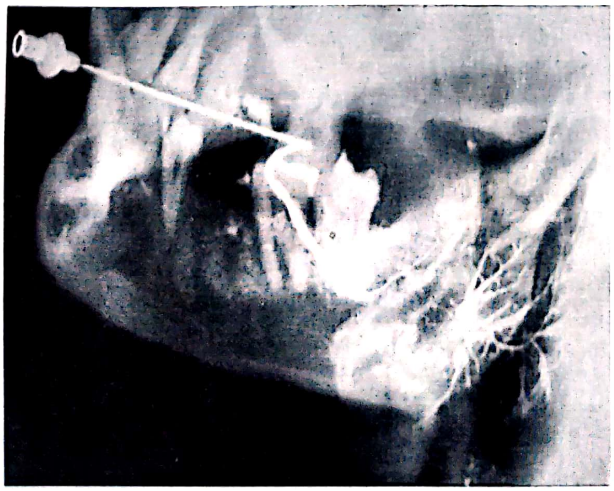

Fig. 169 a

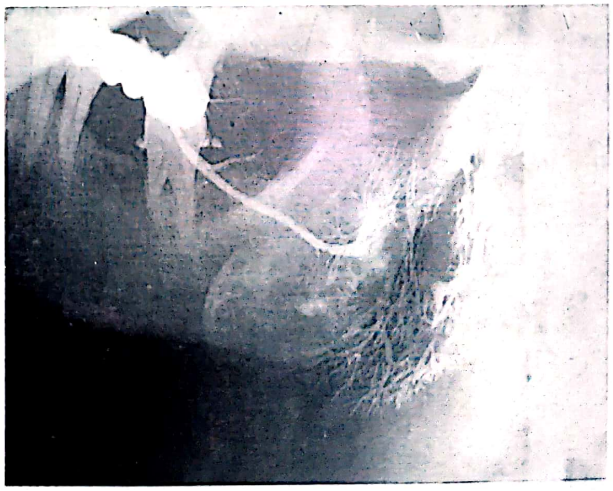

Fig. 169 b

Scanned with OKEN Scanner

RADIODIAGNOSTICUL CORPILOR STRĂINI

Corpii străini pot rămîne în grosimea ţesuturilor după leziuni traumatice sau ca urmare a unor accidente terapeutice (ace rupte în timpul injecţiilor anestezice); în timpul extracţiilor, dinţi sau fragmente dentare pot fi împinse în părţile moi sau în cavităţi osoase (molarii de minte inferiori în spaţiul pterigomandibular, molarii de minte superiori în spaţiul pterigomaxilar (retrotuberozitar), rădăcini fracturate în sinusul maxilar, în cavităţi chistice etc. În fracturile cominutive, mici eschile osoase pot fi proiectate la distanţă în părţile moi, în lojile profunde ale feţei.

Depistarea corpilor străini este de obicei dificilă clinic şi poate fi făcută numai în localizările superficiale, accesibile palpării, sau prin explorare cu stiletul de-a lungul traiectelor fistuloase pe care le întreţin.

Corpii străini profunzi nu pot fi descoperiţi decît radiologic, iar pentru înlăturarea lor se impune o localizare cît mai precisă, care *necesită de regulă radiografii în mai multe incidenţe*. Localizarea se va face ţinînd seama de planurile verticale şi orizontale ale feţei şi în raport cu diferitele segmente osoase ale scheletului facial, care vor fi luate drept repere fixe. Menţionăm că în traumatismele accidentale şi îndeosebi în accidentele de circulaţie pot fi proiectaţi în ţesuturi o serie de *corpi străini radiotransparenţi, invizibili radiologic*, care pun probleme deosebit de dificile pentru depistare şi localizare (fragmente de sticlă, de materiale plastice, de lemn etc.).

Incidenţele radiologice pentru descoperirea şi localizarea corpilor străini. Pentru *descoperirea* corpilor străini se efectuează acele incidenţe care pot furniza date cît mai complete despre regiunea interesată, despre forma, poziţia, numărul şi dacă este posibil natura lor, în funcţie de gradul de opacitate. Aceste incidenţe sînt: *mandibulă defilată, incidenţa semiaxială, incidenţe oblice, tangente* şi, eventual, incidenţe adaptate ad-hoc de radiolog pentru cazul în speţă.

Pentru *localizare* sînt necesare radiografii în incidenţe tip, orientate după planurile de referinţă ale craniului, incidenţe care modifică cît mai puţin posibil raporturile reale prin proiecţii geometrice. Deşi pe aceste incidenţe corpii străini se examinează mai greu din cauza unor eventuale suprapuneri de elemente mai opace din vecinătate, totuşi ele sînt absolut necesare, deoarece furnizează chirurgului o serie de date obiective, care fac posibilă localizarea milimetrică a corpului interesat.

Teleradiografiile de profil, de faţă şi axială, în cazul corpilor străini metalici, puternic radioopaci, corect poziţionate permit localizări precise în funcţie de reperele osoase.

În cazul corpilor străini *semitransparenţi* sînt necesare radiografii cu diferite gradaţii de penetraţie a fasciculului, cunoscut fiind faptul că razele prea penetrante pot şterge unele detalii; în aceste cazuri sînt indicate îndeosebi *tomografiile*. Se efectuează tomografii cu planurile de secţiune paralele la planurile de referinţă ale craniului (sagital, frontal, biauricular, orizontal-Franckfurt), notîndu-se cu stricteţe adîncimea planului de secţiune măsurată de la nivelul tegumentelor.

Pentru corpii străini din părţile moi ale *obrazului* se efectuează radiografii tangente ale părţilor moi în incidenţe perpendiculare una pe cealaltă, strict axială şi anteroposterioară, la care se folosesc radiaţii moi.

Pentru regiunea *comisurii labiale* se indică radiografii de profil cu gura larg deschisă pentru a degaja suprapunerea arcadelor dentare. Radiografiile cu film dentar introdus în vestibul nu furnizează indicaţii suficiente asupra localizării. Cel mult, ele pot pune în evidenţă prezenţa corpului străin.

Pentru localizarea corpilor străini din *planşeul bucal* se vor efectua radiografii de planşeu cu film ocluzal şi în incidenţă axială. Se va aprecia distanţa în raport cu faţa internă a mandibulei şi cu dintele în dreptul căruia se află.

Pentru corpii străini din *groapa zigomatică* se indică teleradiografii de faţă, de profil şi în special axială. Se va aprecia distanţa de arcada zigomatică, de tuberozitate, de faţa internă a ramurii ascendente a mandibulei, de apofiza coronoidă, de condil.

Corpii străini din *spaţiul laterofaringian* şi *loja parotideomaseterină* se examinează prin radiografii de profil centrate pe hioid, radiografii de faţă, fasciculul de radiaţii pătrunzînd prin gura larg deschisă, şi radiografii axiale.

Se va stabili la ce distanţă sînt de coloana cervicală, în dreptul cărei vertebre, la ce distanţă de mastoidă, de arcada zigomatică.

Corpii străini din *regiunea sinuzală şi nazoetmoidală* se examinează prin teleradiografii de faţă, de profil şi axiale dar, în special, prin tomografii.

Scanned with OKEN Scanner

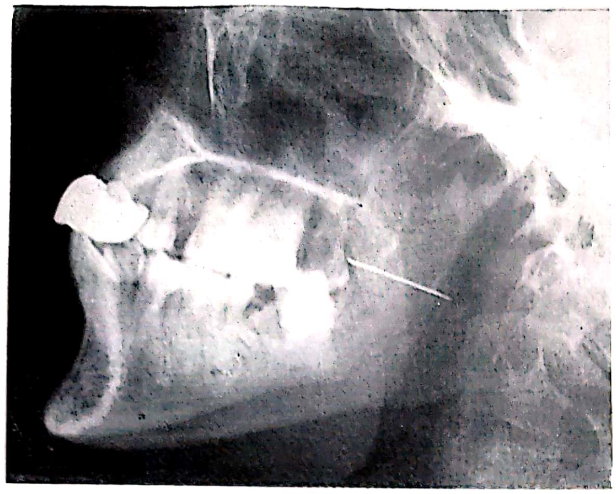

Fig. 170 a

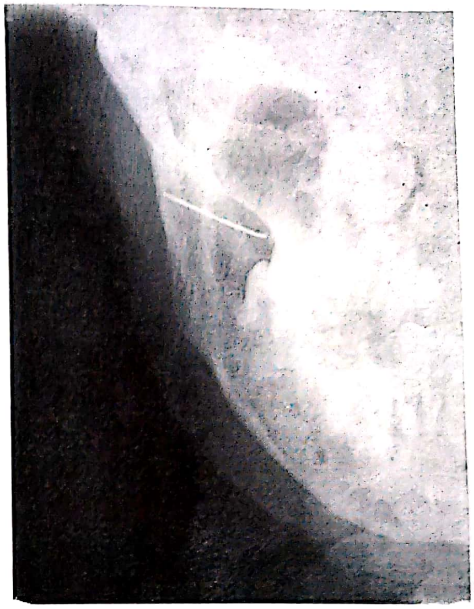

Fig. 170 b

Fig. 170 c

Fig. 170 a, b — Diagnostic clinic. Accident în timpul unei anestezii (ac de seringă rupt în spațiul pterigomandibular). *Examen radiologic.* a) Radiografia de profil a mandibulei. Corp străin metalic, fragment de ac de seringă, care se proiectează pe ramura ascendentă sub spina Spix, la 4 mm încrucișîndu-se cu canalul dentarului inferior. b). Radiografia tangentă anterioară a mandibulei. Corpul străin metalic se află tangent la suprafața internă a ramurii ascendente.

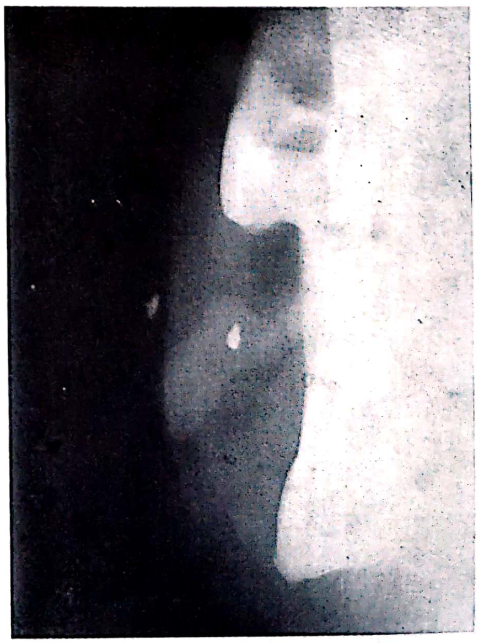

Fig. 170 d

Fig. 170 c, d — Diagnostic clinic — Plagă a părților moi cu suspiciunea prezenței unui corp străin metalic. *Examen radiologic.* c) Radiografia de profil a masivului facial cu un reper metalic rotund (disc) fixat la tegumente în dreptul plăgii. Corpul străin metalic, avînd formă alungită, se găsește la 33 mm posterior de reperul cutanat, suprapunîndu-se pe marginea posterioară a ramurii ascendente, în regiunea subcondiliană. Se află la 33 mm superior de gonion. d) Radiografia tangentă posteroanterioară. Corpul străin metalic se află la 20 mm de tegumente și la 18 mm. distanță de suprafața externă a ramurii ascendente a mandibulei.

Scanned with OKEN Scanner

Fig. 170 e.

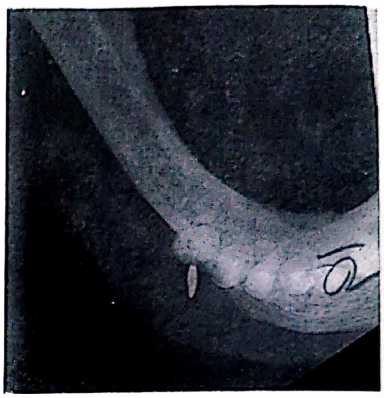

Fig. 170 f.

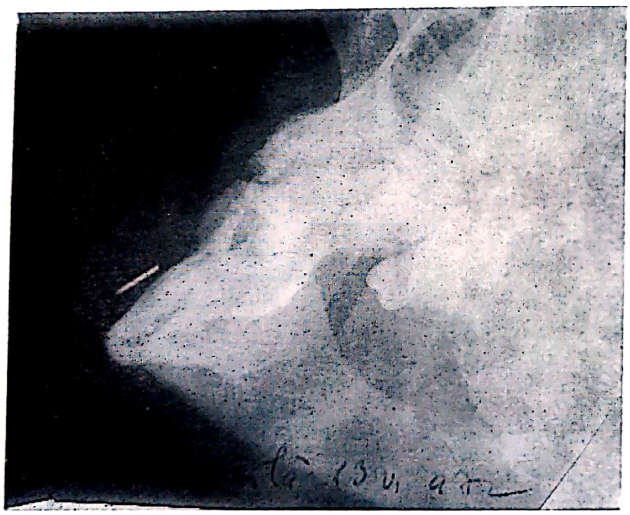

Fig. 170 g.

Fig, 170 e — Diagnostic clinic. Accident în timpul unui tratament endocanalicular. *Examen radiologic.* Radiografia panoramică a mandibulei. În dreptul caninului, la aproximativ 2 mm de apex, apare un corp metalic în formă de lance de aproximativ 6 mm lungime, orientat vertical.

Fig. 170 f — Același caz pentru localizări suplimentare. *Examen radiologic.* Radiografie axială cu film ocluzal. Corpul străin metalic se află vestibular de coroana caninului, în părțile moi. Cele două incidențe nu sînt suficiente pentru abordarea corpului metalic.

Fig. 170 g — Același caz. *Examen radiologic.* Radiografia tangentăc a părților moi în dreptul caninului inferior. Corpul străin se află la cca 2 mm departe de tabla osoasă vestibulară, înfipt în părțile moi.

Scanned with OKEN Scanner

RADIODIAGNOSTICUL ÎN IMPLANTOLOGIE

În ultimele decenii, încercările de redentare prin implante aloplastice s-au amplificat mult, preconizîndu-se diferite procedee și tipuri de implante care să fie bine tolerate și să ofere condiții de protezare corespunzătoare unei restabiliri morfofuncționale cît mai apropiate de dentația normală.

În general, se folosesc trei metode:

— implante endoosoase;

— implante juxtaosoase;

— implante combinate intra- și juxtaosoase.

Implantele endoosoase au fost utilizate în trecut sub formă de dinți artificiali cu rădăcini anatomice, construiți din diferite materiale (platină, aur, porțelan și mai recent din metacrilat de metil) introduși în alveole nou-create în os.

În ultimii ani se experimentează diferite tipuri de implante, care pot fi introduse direct, prin forma, prin dispoziția lor asigurîndu-se o bună stabilitate, evitîndu-se reacțiile resorbtive, mobilizarea și expluzia lor. Citățm dintre acestea: implante în spirală, implantele cui, implantele șurub, implantele ac, implante cu diferite dispozitive de amortizare a presiunilor pe os etc.

Implantele juxtaosoase, preconizate de Gustav Dahl (1942) constau în introducerea subperiostală a unor schelete metalice, care se sprijină pe suprafața osului, prezentînd stîlpi ce traversează mucoasa de-a lungul crestei alveolare și servesc pentru ancorarea protezelor.

Implantele combinate sînt constituite astfel încît li se asigură o ancorare atît în creasta osoasă, cît și pe suprafața osului, distribuind forțele de presiune astfel încît efectele lor nocive să fie anihilate cît mai mult.

Examenul radiologic sistematic este indispensabil în practica implantologică, atît preoperator, cît și postoperator.

Astfel, înainte de intervenție, examenul radiologic se impune pentru stabilirea indicațiilor, arătînd starea osului, gradul de atrofie a procesului alveolar, eventualele modificări de structură, procese patologice (chisturi reziduale, resturi radiculare incluse etc.), precum și pentru alegerea tipului de implant și adaptarea tehnicilor în raport cu situația sinusurilor, a foselor nazale, a canalului mandibular și găurii mentoniere etc.

Îndeosebi cînd se folosesc implantele endoosoase, plasarea acestora va fi orientată strict în raport cu datele furnizate de radiografie.

Evoluția implantelor se urmărește prin examenul clinic sistematic, dar numai radiografiile periodice dau relații obiective asupra reacției osului, asupra eventualelor procese de osteoliză care pot duce la eșecuri.

Se indică:

— radiografii de ansamblu cu filme exobucale ale mandibulei și maxilarului;

— radiografii panoramice;

— radiografii retroalveolare (în implantele limitate).

Fig. 171 a — Diagnostic clinic. Implant aloplastic juxtaosos la maxilarul superior. Control radiologic la 10 ani. Bara vestibulară adaptată pe suprafața osoasă se proiectează datorită incidenței radiologice pe imaginea sinusurilor. Nu se remarcă modicăfiri de structură osoasă.

Scanned with OKEN Scanner

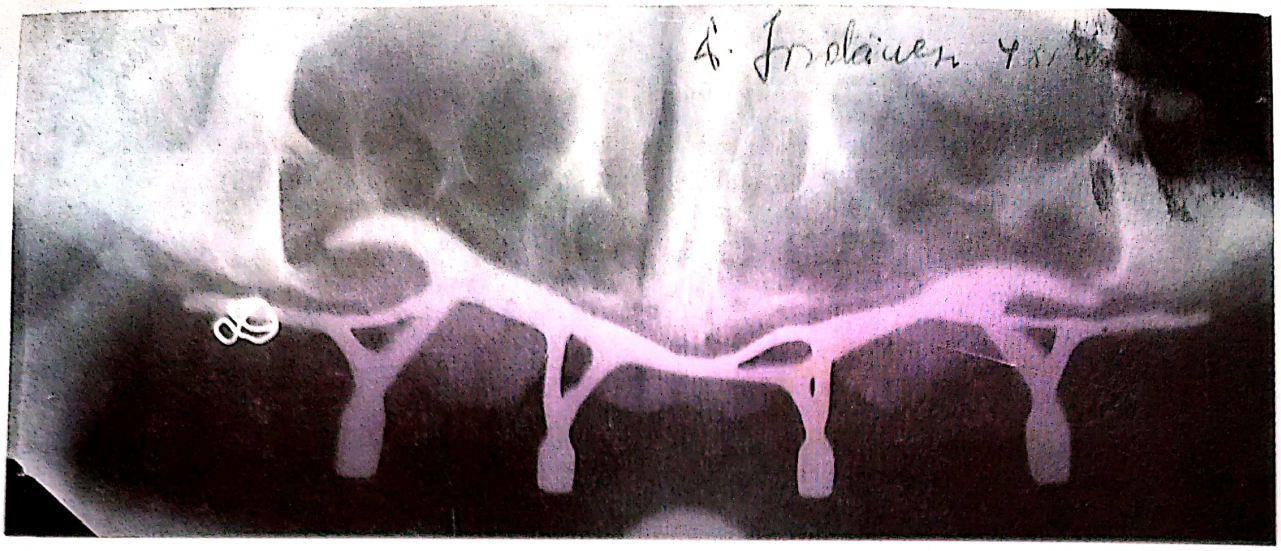

Fig. 171 b — Același caz. *Examen radiologic* Incidență panoramică a maxilarului. Pe această incidență se observă la nivelul barelor transversale metalice în dreptul stîlpilor, zone de demineralizare osoasă cu contur regulat datorite presiunilor exercitate pe os.

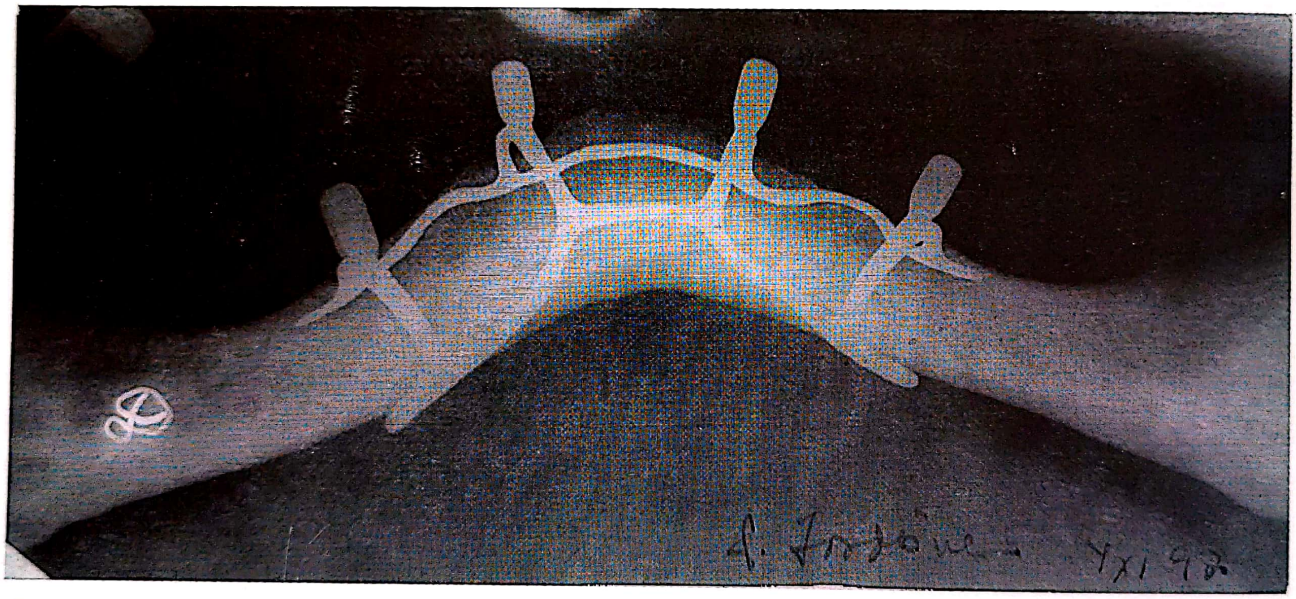

Fig. 171 c Același caz. *Examen radiologic.* Radiografie panoramică pentru mandibulă. Nu se remarcă fenomene de demineralizare sub barele metalice ale implantului.

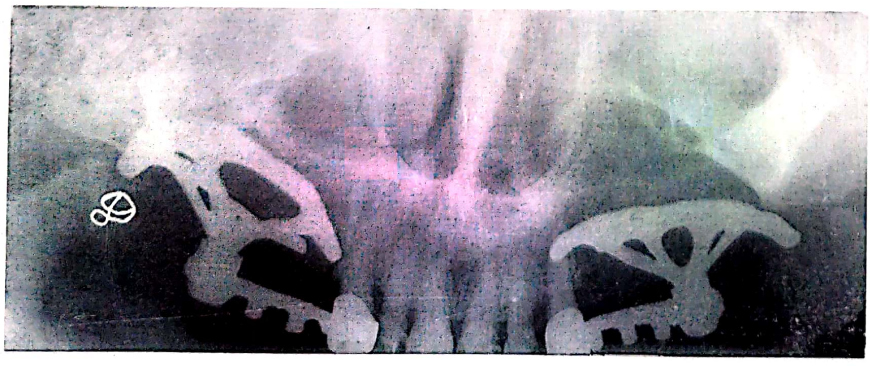

Fig. 171 d — *Diagnostic clinic.* Implante juxtaosoase pentru edentații terminale maxilare constituind stîlpi distali ai unei proteze fixe. *Examen radiologic.* Radiografie panoramică de maxilar. Control radiologic după 5 ani. Clinic toleranța implantelor este bună, fără fenomene inflamatorii și cu stabilitate adecvată a protezelor. Radiologic, se observă însă o demineralizare accentuată uniformă și cu contur regulat sub scheletul metalic subperiostal bilateral.

Scanned with OKEN Scanner

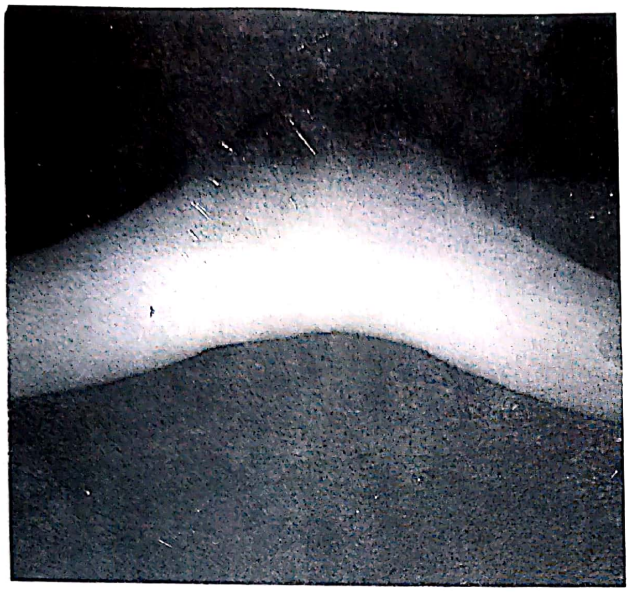

Fig. 171 e

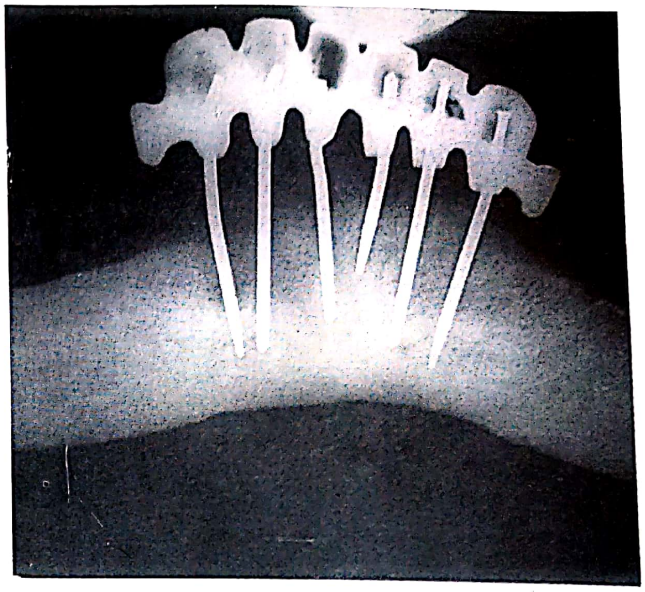

Fig. 171 f

Fig, 171 e — Edentație totală mandibulară cu atrofie osoasă foarte accentuată.

Fig. 171 f — Aspectul osului după introducerea implantelor ac la o săptămînă de la intervenție.

Fig. 171 g — Implant unidentar cu dispozitiv în spirală, control la o lună de la implantare.

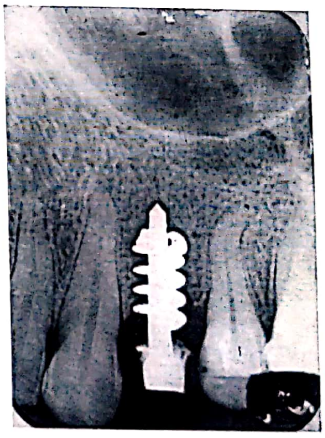

Fig. 171 g.

Scanned with OKEN Scanner

BIBLIOGRAFIE

1. ARCHER W. H. — Oral Surgery, W. B. Saunders, Philadelphia Londra, 1966.
2. AUBRY, FRIEDEL — Chirurgie de la face, Masson et Cie, Paris, 1952.
3. BERTRAND P., DECHAUME M., LACRONIQUE G. — Radiographie buco-dentaire et agents physiques en stomatologie, Masson et Cie, Paris, 1950.
4. BHASKAR S. R. — Rontgenographie Interpretation for the Dentist, C. V. Mosby Co., St. Louis, 1970.
5. BETHMANN W., PAPE K. — Erkraukungen der Rieferknochen, VEB Verlag Volkund, Jesandhet, 1965.
6. BLACKMAN S., POYTON H. G. — A Manual of Dental and Oral Radiology, John. Wright & Sons, Ltd. Bristol, 1953.
7. BELOT J. — La radiographie des maxillaires et des dents *J. Radiol-Electrol.*, 1914.
8. BECLERC., PORCHER P. — Radiologie stomatologique. L'évolution normale et pathologique des dents, Masson et Cie, Paris 1958.
9. BÎRZU I., RĂDULESCU M., GURĂU C., PERCEK A., ATANASIU M. — Radiodiagnostic clinic, vol. I şi II, Ed. medicală, Bucureşti, 1964.
10. BÎRZU I. şi colab. — Curs de radiologie stomatologică, Litografia I.M.F., Bucureşti, 1961.
11. BOBOC GH. — Anomaliile dentomaxilare, Ed. medicală, Bucureşti, 1971.
12. BRABANT H., KLEES L., WERWLDS R. J. — Anomalies et tumeurs des dents humaines, Julien Prélat, Paris, 1958.
13. BLANK E. — Rontgendiagnostik in der Kiefer und Gesicht Chirurgie, Volk und Gesundheit, Berlin, 1969.
14. BOUCHET M., DULAC G. — Anatomie radiologique du massif facial, Masson et Cie, 1955.
15. BURLIBAŞA C. — Extracţia dentară, Ed. medicală, Bucureşti, 1971.
16. BULLO E. — La Roentgen stereografia del cranio, *Radiologia med. (Torino), 24*, 1937.
17. BATAILLE R., CERNEA P. — Chirurgie maxillo-faciale, Julien Prélat, Paris, 1962.
18. CHIŞLEAG GH. — Curs de radiologie stomatologică, Litografia I.M.F., Iaşi, 1969.
19 CHIŞLEAG GH. — Curs de radiodiagnostic, vol. VI, Litografia I.M.F., Iaşi, 1959.
20. CHAPUT A. — *Stomatologie*, Flamarion, Paris, 1967.
21. CONVERSE J. M. — Reconstructive Plastic Surgery, W. B. Saunders, Philadelphia, 1967.
22. COSTA E. — Curs de propedeutică stomatologică, Litografia I.M.F., Bucureşti, 1963.
23. COSTA E., ENE L. — Curs clinico-tehnic de stomatologie ortopedică, Litografia I.M.F. Bucureşti, 1968.
24. CIESZYNSKI A. — Uber die Einstellung der Röngen röhre bei Zahnaufnahmen, Korresp. — Bl. schweiz. Arz., 1907.
25. DECHAUNE M. — Précis de stomatologie, Masson et Cie, Paris, 1966.
26. DIECK W. — Anatomie und pathologie der Zahne und Kiefer in Rontgenbilde mit besonderer Berucksichtigung der Aufnahmetechnik, Fortsch. Röntgenstr., 1911.
27. FIRU P. — Stomatologie infantilă, Ed. didactică şi pedagogică, Bucureşti, 1971.
28. FUCHS A. — Zigomatic Arches, Radiographie und clinic, Berlin 1939.
29. GEORGESCU A. şi colab. — Tehnica radiografică, Ed. medicală, Bucureşti, 1956.
30. GOLDMAN M. H. — Periodontal Therapy, C. V. Mosby Co., St. Louis, 1968.
31. GORLIN, GOLDMAN — Oral Pathology, C. V. Mosby C., St. Louis, 1970.
32. GOLDHAMER K. — Roentgenologie des praktischen, Zahlarzte Viena, 1937.
33. KERR D. A., MILLARD H. D. — Oral Diagnosis, C. V. Mosby Co., St. Louis, 1970.
34. HICKEY P. M. — Teleroentgenography of the Head, *Amer. J Roentgenol., 6*, 1919.
35. HIRTZ E. — Quelques nouveaux details sur la radiographie de la base du crâne, *Bull. Mem. Soc. Radiol. Méd. Fr.*, 1922.
36. KOMINEK J., TOMAN J., ROZKOVKOVA E. — Detska Stomatologie, Statui Zdravotnike nakladetels (Praga), 1966.
37. KICKEY P. — Demonstration of Salivary Calculi, *Amer. J. Roentgenol.*, 1915.
38. IACOBELLIS C., PALATTELLA G. — Cisti fissurali del masulare superiore *Ann. Stomat. (Milano), 16*, 1967.
39. JAFFEKE RUTH — Routine Position in Radiography of the Skull and The Zygomatic, Arch. Rev. X Ray tech., 1947.
40. KRUGER O. G. — Textbook of Surgery, C. V. Mosby Co., St. Louis, 1968.
41. LAW T. B. — A Method for Dealing with Fractures through the Infraorbital margin, 1941.
42. LYSCHOLM E. — Apparatus and Technique for the Examination of The Skull *Acta radiol. (Stockh.)*, 1931.
43. LEBOURG L., HENANET M. — Introduction à la clinique odontostomatologique, Julien Prélat, Paris, 1958.
44. MOREAU L. — Radiographie de l'apophyse stiloide, *Bull. Soc. Méd. Fr.*, 1936.

Bibliografia cuprinde tratatele, cursurile de bază care au fost consultate, precum şi un număr restrîns de articole în care sînt expuse tehnici originale de radiodiagnostic.

Scanned with OKEN Scanner

45. MATHEZ C. — Contribution à l'étude des radiographies occlusales, *Rev. suisse odonto-stomat.*, 7, 1968.
46. LE MASTER C. A. — A Modification of Technique for Roentgengraphique Opper Molars, *Amer. J. Roentgenol.*, 1921.
47. NEGRU D. — Radiodiagnostic clinic, Welther, Sibiu, 1944.
48. NASS A., GAFAR M., ANDREESCU M., SITEA M. — Curs de terapie buco-dentară, Litografia I.M.F., Bucureşti, 1966.
49. PETIT H. — Parodontologie, Masson et Cie, Paris, 1968.
50. PARMA C. — Die Roentgendiagnostik des Kiefergelenkes, Röntgenpraxis, 1932.
51. PAERSCHKE E. — Zahnärzteiche Roentgenologie, Gustav Fischer, Jena, 1963.
52. POPESCU VAL. şi colab. — Chirurgie buco-maxilo-facială, Ed. didactică şi pedagogică, Bucureşti, 1967.
53. POPESCU VAL., BURLIBAŞA C. — Tehnici curente de chirurgie stomatologică, Ed. medicală, Bucureşti, 1966.
54. POPESCU VAL., ŞTIEBER C., EPURESCU AL. — Urgenţe în stomatologie, Ed. medicală, Bucureşti, 1969.
55. RAPER, HOWARD R. — Elementary and Dental Radiography Cons. Dent. Mfg. Co., New York, 1916.
56. ROBERTSON J., KELLOCK — Radiology Phisics, Mac Millan Co., Londra, 1956.
57. RĂDULESCU AL. şi colab. — Traumatismele osteoarticulare, Ed. Acad. R.S.R., Bucureşti, 1967.
58. REDON H. — Chirurgie des glandes salivaires, Masson et Cie, Paris, 1955.
59. SCHINZ H. R. — Lehrbuch der Rontgendiagnostik, Georg Thieme, Stuttgardt, 1965.
60. SCHMITZER GH. şi colab. — Radiologie medicală, Ed. didactică şi pedagogică, Bucureşti, 1963.
61. SIMPSON, CLARENCE O. — The Technic of Oral Radiography, C. V. Mosby Co., St. Louis, 1930.
62. SCHULER A., ROBINSON I. — Die roentgenologische untersuchung der Schädel-basis, Fortschr. Rontgenstr., *11*, 1905.
63. STAFUE E. C. — Oral Roentgenographic Diagnosis, W.B. Saunders, Philadelphia, 1969.
64. THEODORESCU D. — Litiaza salivară, Ed. „Oltenia", Bucureşti 1936.
65. THOMA H. K. — Oral Surgery, C. V. Mosby Co., St. Louis, 1963.
66. TOMAN J., SOVADINA M. — Stomatochirurgie, Statui Zdravotnike na Kladatelsvi (Praga), 1967.
67. VASCULESCU V. — Radiologie medicală, Litografia I.M.F. Bucureşti, 1963.
68. WARTZ H. M. — Principles and Practice of Oral Radiologie Interpretation, Year Book Medical Publishers Inc., Chicago, 1965.
69. WUCHRMANN H. A., NASSON H. — Dental Radiology Mosby, St. Louis, 1969.
70. ZEROSSI C. — Terapia conservativă în odontostomatologie, Ed. medicală, Bucureşti, 1965.

Scanned with OKEN Scanner